LE SYSTÈME NERVEUX PÉRIPHÉRIQUE

G. LAZORTHES

3e édition

MASSON

LE
SYSTÈME NERVEUX PÉRIPHÉRIQUE

CHEZ LE MÊME ÉDITEUR

Du même auteur :

LE SYSTÈME NERVEUX CENTRAL. Description, systématisation, exploration. 2e édition 1973, 518 pages, 315 figures en noir et en couleurs.

VASCULARISATION ET CIRCULATION DE L'ENCÉPHALE, avec A. GOUAZE et G. SALAMON.
Tome 1. Anatomie descriptive et fonctionnelle. 1976, 348 pages, 384 figures dont 9 en 2 couleurs.
Tome 2. Physiologie, exploration, angiographie. 1978, 224 pages, 178 figures.

VASCULARISATION ET CIRCULATION DE LA MOELLE ÉPINIÈRE. Anatomie. Physiologie. Pathologie. Angiographie, avec A. GOUAZE et R. DJINDJIAN. 1973, 296 pages, 211 figures.

Autres ouvrages :

VOIES ET CENTRES NERVEUX. Introduction à la neurologie, par A. DELMAS. 2e tirage, 10e édition 1981 revue et augmentée, 296 pages, 189 figures.

ATLAS D'OSTÉOLOGIE DU CRÂNE, par J.-J. SANTINI, avec la collaboration de J.C. DELVERT et J. LAFFONT. 1980, 144 pages, 24 planches en noir et 33 planches en 4 couleurs.

ANATOMIE DES CENTRES NERVEUX, par J. DEJERINE. En 2 volumes.
Tome 1. 1981, 828 pages, 401 figures.
Tome 2. 1981, 732 pages, 465 figures.

SÉMIOLOGIE DES AFFECTIONS DU SYSTÈME NERVEUX, par J. DEJERINE. En 2 volumes. 3e tirage 1977, 1272 pages, 560 figures en noir et en couleurs, 3 planches hors texte en couleurs.

PHYSIOLOGIE DU SYSTÈME NERVEUX CENTRAL, par G. MORIN. 2e tirage, 6e édition 1978 entièrement refondue, 592 pages, 137 figures.

ABRÉGÉ DE NEUROLOGIE, par J. CAMBIER, M. MASSON et H. DEHEN. 3e édition 1978 entièrement refondue, 592 pages, 137 figures.

LE SYSTÈME NERVEUX PÉRIPHÉRIQUE

DESCRIPTION - SYSTÉMATISATION
EXPLORATION

par

GUY LAZORTHES
Membre de l'Académie des Sciences
Membre de l'Académie Nationale de Médecine
Professeur d'Anatomie et de Neurochirurgie

TROISIÈME ÉDITION REVUE ET AUGMENTÉE

MASSON
Paris New York Barcelone Milan Mexico Rio de Janeiro
1981

Cet ouvrage a été traduit en espagnol, Toray-Masson, 1976.

Tous droits de traduction, d'adaptation et de reproduction par tous procédés, réservés pour tous pays.

La loi du 11 mars 1957 n'autorisant, aux termes des alinéas 2 et 3 de l'article 41, d'une part, que les « copies ou reproductions strictement réservées à l'usage privé du copiste et non destinées à une utilisation collective », et d'autre part, que les analyses et les courtes citations dans un but d'exemple et d'illustration, « toute représentation ou reproduction intégrale, ou partielle, faite sans le consentement de l'auteur ou de ses ayants droit ou ayants cause, est illicite » (alinéa 1er de l'article 40).

Cette représentation ou reproduction, par quelque procédé que ce soit, constituerait donc une contrefaçon sanctionnée par les articles 425 et suivants du Code pénal.

© *Masson, Paris, 1981.*

ISBN : 2-225-69586-5.

MASSON S.A.	120 bd Saint-Germain, 75280 Paris Cedex 06
MASSON PUBLISHING USA Inc.	58 East 133th Street, New York, N.Y. 10022
TORAY-MASSON S.A.	Balmes 151, Barcelona 8
MASSON ITALIA EDITORI S.p.A.	Via Giovanni Pascoli 55, 20133 Milano.
MASSON EDITORES Dakota	383, Colonia Napoles, Mexico 18 DF
EDITORA MASSON DO BRASIL Ltda	Rua da Quitada, 20/S.301, Rio de Janeiro R.J.

INTRODUCTION

Dans le système nerveux plus qu'en tout autre appareil, forme et fonction sont intimement confondues; leur connaissance est également indispensable à la pratique. La description d'un nerf ou d'une formation nerveuse trouve donc avantage à être suivie par l'exposé de leurs fonctions, de leurs explorations et de leurs lésions.

La complexité du système nerveux impose une description claire; c'est la raison pour laquelle le texte de cet ouvrage, bien que très complet, a été allégé autant que possible. L'illustration, en grande partie originale, a été réalisée avec la collaboration de M. Denis COURRECH, *technicien illustrateur médical.*

La troisième édition du « Système Nerveux Périphérique » a été revue avec la collaboration de Yves LAZORTHES, *Professeur de neurochirurgie, pour les nerfs crâniens, et de* Jacques LARRIGUE, *chef de clinique de neurochirurgie, pour les nerfs rachidiens.*

G. L.

CONTENTS

INTRODUCTION v
GENERAL REMARKS 1

1. THE CRANIAL NERVES

CHAPTER I. — *General anatomy* 15
CHAPTER II. — *The olfactory nerve* 25
CHAPTER III. — *The optic nerve* 33
CHAPTER IV. — *The motor nerves of the eye* 47
CHAPTER V. — *The trigeminal nerve* 63
CHAPTER VI. — *The facial nerve* 93
CHAPTER VII. — *The auditory nerve* 109
CHAPTER VIII. — *The glossopharyngeal nerve* 119
CHAPTER IX. — *The vagus nerve* 129
CHAPTER X. — *The accessory nerve* 147
CHAPTER XI. — *The hypoglossal nerve* 155

2. THE SPINAL NERVES

CHAPTER XII. — *General anatomy* 163
CHAPTER XIII. — *The spinal roots* 175
CHAPTER XIV. — *The spinal nerves* 185
CHAPTER XV. — *The posterior branches of the spinal nerves* 189
CHAPTER XVI. — *The anterior branches of the spinal nerves* 197
CHAPTER XVII. — *The brachial plexus* 207
CHAPTER XVIII. — *The intercostal nerves* 249
CHAPTER XIX. — *The lumbar plexus* 255
CHAPTER XX. — *The sacral plexus* 271
CHAPTER XXI. — *The pudendal plexus* 299
CHAPTER XXII. — *The sacro-coccygeal plexus* 303

3. THE SYMPATHETIC NERVES

CHAPTER XXIII. — *The sympathetic system* 307
CHAPTER XXIV. — *The latero-vertebral sympathetic chain* 321
CHAPTER XXV. — *The previsceral plexus or ganglia* 347
CHAPTER XXVI. — *Regional and visceral innervation and systematisation* 369

ALPHABETICAL INDEX 379

TABLE DES MATIÈRES

INTRODUCTION V

GÉNÉRALITÉS 1
Constitution 2
Vascularisation 4
Systématisation 5
Exploration 6
Exploration électrique 7
Lésions : sièges et causes 9
Exploration chirurgicale 11

PREMIÈRE PARTIE

LES NERFS CRÂNIENS

CHAPITRE PREMIER. — ***Anatomie générale*** 15
Classification fonctionnelle 15
Généralités 15
Rapports généraux 16
Embryologie 16
Constitution 19
Systématisation 21

CHAPITRE II. — ***Le nerf olfactif*** 25
Embryologie 25
Description 25
Rapports 26
Vascularisation 27
Systématisation 27
Exploration 28
Abord chirurgical 29

CHAPITRE III. — ***Le nerf optique*** 33
Embryologie 33
Description 33
Rapports 34
La partie intracrânienne (34); La partie canalaire (35); La partie intra-orbitaire (35); La partie intra-bulbaire (36).
Vascularisation 38
Systématisation 38
Exploration 40
L'acuité visuelle (40); Le champ visuel (42); Le fond d'œil (43); Analyse des potentiels évoqués visuels (44).
Exploration radiologique 45
Abord chirurgical 45

CHAPITRE IV. — ***Les nerfs moteurs de l'œil*** 47
Embryologie 47
Description 47
Rapports 48
L'étage postérieur du crâne (48); L'étage moyen du crâne (49); La fente sphénoïdale et l'anneau de Zinn (50); La cavité orbitaire (50).

Systématisation 51
Les noyaux des IIIe, IVe et V^e nerfs crâniens (51); Les centres corticaux et les connexions centrales (53); Les connexions périphériques. Les fibres radiculaires (54).

Exploration 55
Les paralysies des nerfs oculo-moteurs (55).

Nerfs de la musculature intrinsèque de l'œil 58
Description (58); Systématisation (59); Exploration (59).

CHAPITRE V. — ***Le nerf trijumeau*** 63

Enbryologie 64

Description 64

Rapports 65

Vascularisation 66

Distribution 66
Nerf ophtalmique (66); Nerf maxillaire supérieur (70); Nerf maxillaire inférieur (75).

Systématisation 82
Trijumeau sensitif (82); Trijumeau moteur (83); Trijumeau neuro-végétatif (84).

Exploration 84
Le rôle sensitif (84); Le rôle moteur (85); Le rôle neurovégétatif (86).

Techniques de neurolyse 87
Neurolyse des branches périphériques (87); Neurolyse des troncs nerveux (88); Neurolyse de ganglion de Gasser (89).

Abord chirurgical 90

CHAPITRE VI. — ***Le nerf facial*** 93

Embryologie 93

Description 93

Rapports 94
L'étage postérieur du crâne (94); Le conduit auditif interne (95); La portion intrapétreuse. L'aqueduc de Fallope (96); La sortie du rocher. Le trou stylo-mastoïdien (99); La portion rétro-parotidienne (99); La portion parotidienne (99).

Distribution 99
Les collatérales intrapétreuses (99); Les collatérales extrapétreuses (101); Les terminales (102); Les anastomoses (103).

Vascularisation 103

Systématisation 103
Le facial moteur (103); Le facial sensitif (104); Le facial neurovégétatif (105).

Exploration 106
Le rôle moteur (106); Le rôle sensitif (107); Le rôle sensoriel (107); Le rôle neurovégétatif (107).

Techniques de neurolyse percutanée 108

Abord chirurgical 108

CHAPITRE VII. — ***Le nerf auditif*** 109

Embryologie 109

Description 109

Rapports 109

Distribution 110

Vascularisation 111

Systématisation 111
Le nerf cochléaire (111); Le nerf vestibulaire (112);

Exploration 113
Fonction cochléaire. L'audition (113); Fonction vestibulaire. Equilibration (115).

Exploration radiologique 117

Lésions : sièges et causes 117
Abord chirurgical 118

CHAPITRE VIII. — ***Le nerf glosso-pharyngien*** 119
Embryologie 119
Description 119
Rapports 119
Etage postérieur du crâne (119); Trou déchiré postérieur (120); Espace rétrostylien (121); Région amygdalienne (121); Base de la langue (122).
Distribution 122
Les collatérales (122); Les terminales (123); Les anastomoses (124).
Systématisation 124
Glosso-pharyngien moteur (124); Glosso-pharyngien sensitif et sensoriel (124); Glosso-pharyngien neurovégétatif (124).
Exploration 125
Rôle moteur (125); Rôle sensitif (126); Rôle sensoriel (127); Rôle neurovégétatif (127).
Lésions : sièges et causes 127
Techniques de la neurolyse 127
Abord chirurgical 128

CHAPITRE IX. — ***Le nerf pneumogastrique*** 129
Embryologie 129
Description 129
Rapports 130
Fosse postérieure (130); Trou déchiré postérieure (130); Dans le cou (131); Dans le thorax (133); Dans l'abdomen (134).
Distribution 134
Collatérales cervicales (135); Collatérales thoraciques (138); Collatérales abdominales (139); Anastomoses (140).
Systématisation 141
Pneumogastrique moteur (141); Pneumogastrique sensitif (142); Pneumogastrique neurovégétatif (142).
Exploration 142
Rôle moteur (143); Rôle sensitif (144); Rôle neurovégétatif (145).
Lésions : sièges et causes 146
Abord chirurgical 146

CHAPITRE X. — ***Le nerf spinal*** 147
Description 147
Rapports 147
Rapports des racines (147); Troncs (148); Terminales (149).
Distribution 149
Systématisation 150
Spinal bulbaire (150); Spinal médullaire (151).
Exploration 151
Spinal bulbaire (151); Spinal médullaire (151).
Abord chirurgical 153

CHAPITRE XI. — ***Le nerf grand hypoglosse*** 155
Embryologie 155
Description 155
Rapports 155
Distribution 158

Systématisation 159
Exploration 159
Abord chirurgical 160

DEUXIÈME PARTIE

LES NERFS RACHIDIENS

CHAPITRE XII. — ***Anatomie générale*** 163
Description 163
Embryologie 166
Disposition primitive (166); Modifications (167).
Distribution 168
Le territoire sensitif : le dermatome (168); Le territoire moteur : le myotome (170); Les rapports entre les territoires moteurs et sensitifs (171); Le territoire neurovégétatif (171).
Systématisation 171

CHAPITRE XIII. — ***Les racines rachidiennes*** 175
Description 175
Rapports 177
Segment intradural (177); Traversée durale (179); Segment extra-dural (179); Repères vertébraux (180).
Systématisation 181
Exploration 181
Abord chirurgical 182

CHAPITRE XIV. — ***Les nerfs rachidiens*** 185
Description 185
Rapports 185
Distribution 186
Exploration 186
Abord chirurgical 187

CHAPITRE XV. — ***Les branches postérieures des nerfs rachidiens*** 189
Les branches postérieures cervicales 189
Les branches postérieures dorsales 192
Les branches postérieures lombaires 193
Les branches postérieures sacrées 193
La branche postérieure du nerf coccygien 193
Exploration (193); Abord chirurgical (195).

CHAPITRE XVI. — ***Les branches antérieures des nerfs rachidiens*** 197
Le plexus cervical 197
Description (197). *Rapports* (197). *Distribution* (198); Les branches sensitives ou superficielles. Le plexus cervical superficiel (198); Les anastomoses (199); Les branches musculaires ou profondes (199).
Le nerf phrénique 200
Développement (200). *Description* (200). *Rapports* (201). *Distribution* (203); Les collatérales (203); Les terminales (203); Les anastomoses (204). *Systématisation* (204). *Exploration* (204). *Abord chirurgical* (206).

CHAPITRE XVII. — ***Le plexus brachial*** 207

Description 207

Rapports 209

Exploration 211

Abord chirurgical 212

Distribution 213

Les collatérales (213); Description, exploration (213). *Les terminales* (215); Le nerf musculo-cutané (215); Le nerf médian (217); Le nerf cubital (225); Le nerf brachial cutané interne et son accessoire (233); Le nerf radial (234); Le nerf circonflexe (241).

Vue générale de l'innervation du membre supérieur 243

Les nerfs moteurs (243); Les nerfs sensitifs (243); Les nerfs vasculaires (243); Les nerfs osseux (247); Les nerfs articulaires (249).

CHAPITRE XVIII. — ***Les nerfs intercostaux*** 249

Description 249

Rapports 249

Distribution 250

Collatérales (250); Terminales (250); Les anastomoses (250).

Caractères particuliers 250

Exploration 252

Le rôle moteur (252); Le rôle sensitif (253).

Abord chirurgical 253

CHAPITRE XIX. — ***Le plexus lombaire*** 255

Description 255

Rapports 255

Exploration 257

Distribution 257

Les collatérales (257); Les nerfs abdominaux génitaux (257); Le nerf génito-crural (258); Le nerf fémoro-cutané (259). *Les terminales* (259); Le nerf obturateur (259); Le nerf crural (264).

CHAPITRE XX. — ***Le plexus sacré*** 271

Description 271

Rapports 272

Distribution 273

Les collatérales (273). *La terminale* (275); Le grand nerf sciatique (275); Le nerf sciatique poplité externe (279); Le sciatique poplité interne (286).

Vue générale de l'innervation du membre inférieur 292

Les nerfs moteurs (292); Les nerfs sensitifs (292); Les nerfs vasculaires (293); Les nerfs osseux (297); Les nerfs articulaires (298).

CHAPITRE XXI. — ***Le plexus honteux*** 299

Description 299

Distribution 299

Les collatérales (300); Les terminales : nerf honteux interne (300).

Exploration 302

Abord chirurgical 302

CHAPITRE XXII. — ***Le plexus sacro-coccygien*** 303

Description 303

Distribution 303

TROISIÈME PARTIE

LES NERFS SYMPATHIQUES

CHAPITRE XXII. — ***Le système sympathique*** 307

Généralités 307

Embryologie 308

Description 308

Les centres neurovégétatifs (308); Les nerfs et les ganglions périphériques (309); L'innervation des artères (310); L'innervation des veines (311); Les plexus et ganglions viscéraux (311).

Constitution 313

Systématisation 313

Les voies centrifuges (313); Les voies centripètes (316).

Exploration 318

Les méthodes cliniques (318); Les méthodes pharmaco-dynamiques (318); Les méthodes chirurgicales (318).

CHAPITRE XXIV. — ***La chaîne sympathique latéro-vertébrale*** 321

La chaîne sympathique cervicale 321

Description (321). *Rapports* (323); Le ganglion cervical supérieur (323); Le cordon sympathique et le ganglion cervical moyen (324); Le ganglion cervical inférieur (324). *Distribution* (324); Les rameaux communicants (324); Les collatérales vasculaires (324); Les collatérales pour le squelette et les muscles (329); Les collatérales viscérales (329); Les rameaux anastomotiques (329). *Vascularisation* (329). *Systématisation* (330). *Exploration* (330). *Abord chirurgical* (331); Les infiltrations du sympathique cervical (331); Les sympathectomies cervicales (333).

La chaîne sympathique thoracique 334

Description (334). *Rapports* (334). *Distribution* (335). *Systématisation* (336). *Exploration* (336). *Abord chirurgical* (337); Infiltrations sympathiques thoraciques (337); Sympathectomies thoraciques (338).

La chaîne sympathique lombaire 339

Description (339). *Rapports* (340). *Distribution* (340). *Systématisation* (341). *Exploration* (342). *Abord chirurgical* (342).

La chaîne sympathique sacrée 345

Description (345). *Rapports* (346). *Distribution* (346). *Systématisation* (346).

CHAPITRE XXV. — ***Les plexus ou ganglions préviscéraux*** 347

Les ganglions préviscéraux céphaliques 348

Les ganglions cervicaux 349

Le plexus intercarotidien (349); Description (349); Exploration (350). *Le plexus pharyngien* (350). *Le plexus laryngé* (351). *Le plexus thyroïdien* (351). *Le plexus thymique* (351).

Les ganglions préviscéraux thoraciques 351

Le plexus cardiaque (351); Description (351); Exploration (353); Abord chirurgical (353). *Le plexus broncho-pulmonaire* (353). *Plexus médiastinal postérieur* (355).

Les ganglions préviscéraux abdomino-pelviens 355

Plexus épigastrique ou solaire (355); Description (355); Rapports (358); Vascularisation (359); Exploration (359); Abord chirurgical (359). *Plexus lombo-aortique* (360); Description (360). Rapports (360). *Le plexus hypogastrique ou pelvien* (361); Description (361); Rapports (365); Vascularisation (367); Systématisation (367); Exploration (367); Abord chirurgical (367).

CHAPITRE XXVI. — ***L'innervation et la systématisation régionales et viscérales*** 369

Généralités 369

Le sympathique de la tête au cou 371

Le sympathique du membre supérieur 371

Le sympathique du membre inférieur 372

Le sympathique des viscères thoraciques 372

Le sympathique des viscères abdominaux 372

Le sympathique des viscères pelviens 373

INDEX ALPHABÉTIQUE DES MATIÈRES 379

GÉNÉRALITÉS

Le système nerveux périphérique comprend deux groupes de nerfs qui diffèrent par leur structure, leurs distribution et leurs fonctions.

Les nerfs cérébro-spinaux par lesquels s'établissent les relations avec le monde extérieur (vie de relation) sont sous le contrôle de la conscience et de la volonté. Ils commandent aux muscles striés et transportent la sensibilité des revêtements cutané et muqueux.

Les nerfs crâniens, au nombre de 12 paires, naissent de l'encéphale, sortent du crâne par les orifices de la base et innervent essentiellement l'extrémité céphalique.

Les nerfs rachidiens, au nombre de 31 paires, naissent de la moelle, sortent du canal rachidien par les trous de conjugaison délimités par les pédicules vertébraux, innervent les parois du tronc et les membres.

Les nerfs cérébro-spinaux aboutissent par des voies immuables à des territoires sensitifs et moteurs fixes; leurs explorations clinique et opératoire, fondées sur la connaissance d'un trajet et d'une distribution peu soumis à variation, permettent de reconnaître de façon précise l'atteinte de tel ou tel nerf d'après l'apparition de déficits sensitif ou moteur spécifiques.

Les nerfs sympathiques régissent les fonctions du monde intérieur de l'organisme (vie neurovégétative) indépendamment de la volonté et de la conscience (d'où le nom de système autonome qui leur est aussi donné). Leur territoire s'étend à tous les organes : ils réalisent l'harmonie fonctionnelle, la « sympathie » réciproque des éléments qui constituent l'individu.

Ils comprennent :

1) Une chaîne ganglionnaire reliée au système cérébro-spinal par des rameaux dits « communicants ».

2) Des nerfs destinés aux viscères, aux vaisseaux, aux glandes et aussi à tous les éléments du soma (muscles, os, ligaments, peau...).

Les nerfs sympathiques transportent un influx qui peut passer par des voies détournées et qui se distribue à des territoires mal délimités. Leur exploration est celle d'un système et non d'un nerf.

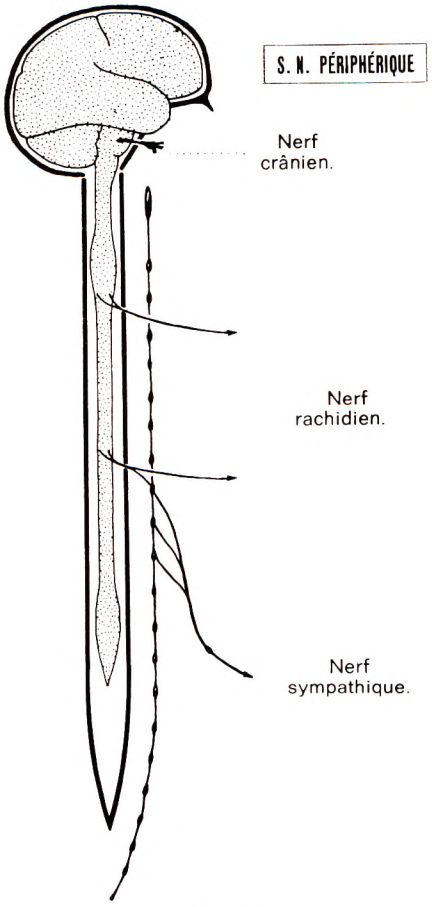

FIG. 1.

CONSTITUTION

Les travaux classiques de microscopie optique de Waller, Nageotte, Cajal, Key et Retzius, Ranvier... ont laissé irrésolus un certain nombre de problèmes auxquels l'emploi du microscope électronique a apporté des solutions.

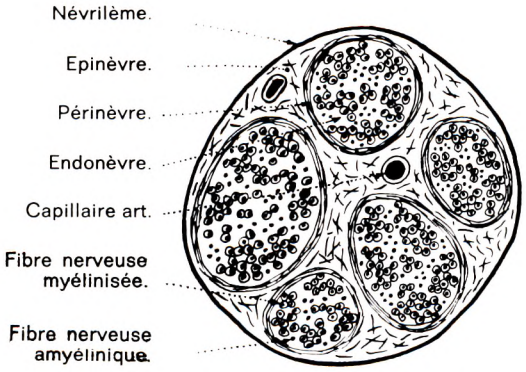

FIG. 2. — *Coupe transversale d'un nerf.*

Les nerfs. — Les nerfs se composent de structures nerveuses conductrices et de leur appareil mésenchymateux de soutien et de protection. Ils sont entourés par une gaine appelée névrilème. Ils sont constitués par un certain nombre de fibres nerveuses groupées en fascicules. Entre les fascicules sont des vaisseaux (vasa nervorum) et un tissu conjonctif appelé *épinèvre* fait de fibroblates et de fibres collagènes orientées dans le grand axe du nerf. Les épanchements hémorragiques ou séreux qui accompagnent les atteintes traumatiques ou toxi-infectieuses du nerf se font dans l'épinèvre; ils dissocient les fascicules nerveux.

Les fascicules nerveux. — Les fascicules nerveux représentent les unités anatomo-fonctionnelles du nerf; leur membrane périphérique individualisable en microchirurgie est appelée *périnèvre;* elle forme une barrière de diffusion séparant l'*épinèvre* qui joue un rôle protecteur du tissu conjonctif interfasciculaire appelé *endonèvre*. Le périnèvre est constitué par une dizaine de couches de cellules aplaties disposées circonférentiellement, séparées par des fibres collagènes orientées suivant l'axe du nerf. A l'intérieur de chaque fascicule sont des fibres nerveuses entourées par des cellules de Schwann avec ou sans gaine de myéline et l'endonèvre qui comprend des fibroblastes nombreux, des mastocytes, des fibres collagènes et des capillaires. Les fascicules ne restent pas isolés sur tout le trajet du nerf; ils échangent au contraire des fibres, ce qui rend aléatoire l'identification précise de chaque fascicule lorsqu'on en fait la suture (Sunderland, 1969).

Les fibres nerveuses. — Les fibres nerveuses sont les prolongements ou axones de neurones

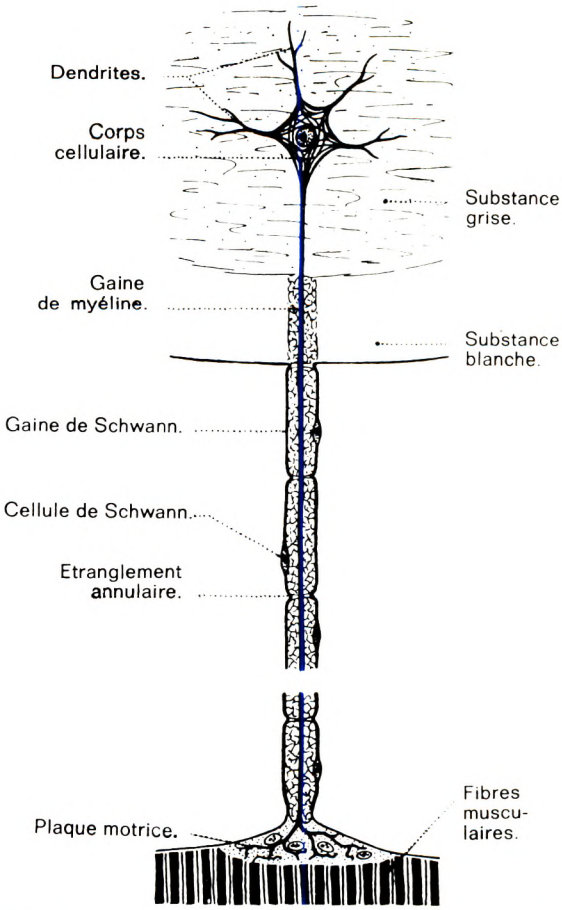

FIG. 3. — *Le neurone et ses prolongements. La plaque motrice.*

dont le corps cellulaire est situé dans la moelle ou dans les ganglions cranio-rachidiens; leur vie dépend du corps cellulaire de ces neurones. Elles sont toujours entourées par des cellules de Schwann; certaines ont une gaine de myéline, d'autres en sont dépourvues. La fibre nerveuse contient dans son cytoplasme des mitochondries, des filaments et des neurotubules orientés dans le sens de son grand axe. La cellule de Schwann,

dont la fonction est la formation de la gaine de myéline, est d'origine neuro-épithéliale; elle est entourée par une membrane cytoplasmique; son noyau fusiforme n'a pas de nucléole; sont cytoplasme contient des mitochondries peu nombreuses et un réticulum granulaire. La surface de la cellule de Schwann est revêtue d'une membrane basale qui passe d'une cellule à l'autre et la sépare du tissu environnant.

Schwann. La gaine de myéline plus ou moins épaisse est de composition lipoprotéique. Le microscope électronique a permis la découverte par F.S. Spostrand en 1953 de la structure lamellaire régulièrement spiralée de la gaine de myéline et par Robertson en 1955 que cet aspect spiralé est le résultat de l'enroulement de la gaine autour de la fibre. Au début, les différents tours du mésaxone sont séparés par le cytoplasme de la

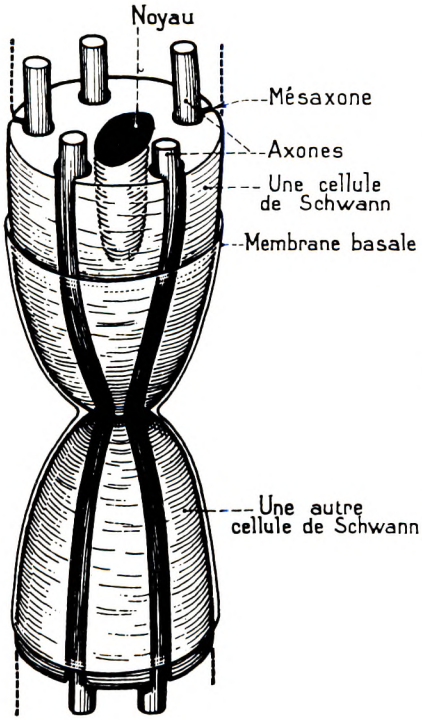

FIG. 4.

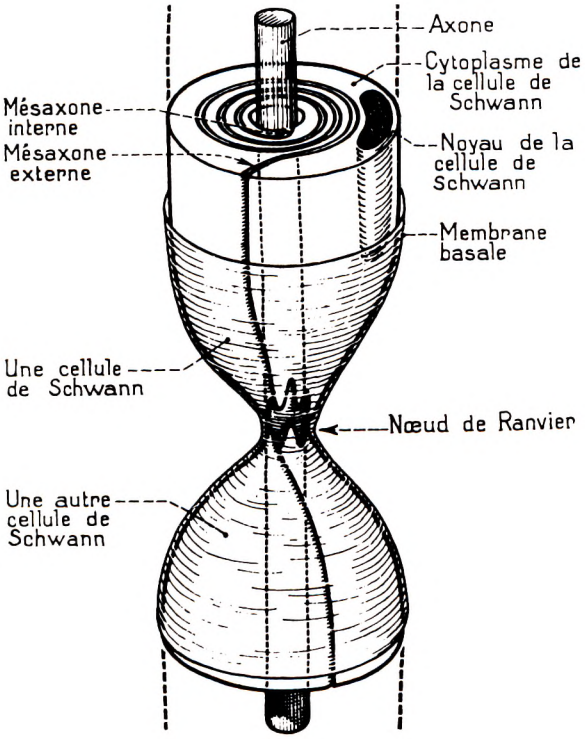

FIG. 5.

FIG. 4. — *Reconstitution tridimensionnelle schématique d'une fibre amyélinique.*

FIG. 5. — *Reconstitution tridimensionnelle schématique d'un nœud de* RANVIER.

(D'après J. POIRIER et J. CHEVREAU.)

Les fibres amyéliniques et les cellules de Schwann sont séparées par leurs membranes cytoplasmiques. La membrane de la cellule de Schwann forme une invagination dans laquelle se loge la fibre qui paraît unie à la surface de la cellule par un mésaxone (fig. 4). Plusieurs fibres sont invaginées dans une seule cellule de Schwann.

Les fibres myéliniques : à l'inverse, il n'existe en général qu'une fibre myélinique par cellule de

cellule de Schwann; le cytoplasme disparaît ensuite et la gaine de myéline n'est plus constituée que par plusieurs dizaines de lamelles du mésaxone (fig. 5). Les cellules de Schwann sont disposées en chaîne; chaque élément a une longueur approximative de 1 mm. Entre deux éléments on trouve de courtes zones non gainées : les nœuds de Ranvier où est interrompue, de place en place, la gaine de myéline; en ces points seulement, la membrane de l'axone peut être stimulée par propagation de l'influx.

Les fibres ont été classées d'après l'épaisseur de leur gaine de myéline. La classification électrophysiologique de Gasser et Erlanger est généralement adoptée :

a) Les fibres A sont myélinisées. Elles sont motrices et sensitives. L'épaisseur de leur gaine de myéline varie de 22 μ à 2 μ. Leur vitesse de conduction de 120 à 12 m/s. Les fibres A sont classées en sous-groupes d'après l'épaisseur de leur gaine de myéline : A α (20 à 12 μ), A β (12 à 5 μ), A γ (5 à 2 μ). La vitesse de conduction décroît avec le diamètre. Jusqu'à ce jour, il n'a pas été possible de différencier les fibres sensitives des fibres motrices; il semble que les fibres les plus grosses soient plus souvent motrices que sensitives (voir Nerfs Crâniens p. 19).

b) Les fibres B myélinisées, de petit calibre (3 μ), de vitesse de conduction inférieure à 14 m/s, sont rencontrées dans le système sympathique et correspondent aux fibres préganglionnaires sympathiques et parasympathiques.

c) Les fibres C sont amyéliniques (fibre de Remak) et de petit calibre (1 μ). Leur vitesse de conduction est lente, inférieure à 3 m/s. On les trouve dans le système sympathique.

Le ganglion cranio-rachidien. — Annexé aux nerfs crâniens sensitifs et à la racine sensitive des nerfs rachidiens, il y a un ganglion. Sur la coupe longitudinale d'un ganglion crânien ou spinal, on peut reconnaître trois zones : une enveloppe conjonctive en continuité avec le névrilème, une zone corticale où sont des neurones appelées cellules ganglionnaires, une zone centrale axiale traversée par des fibres et où l'on trouve quelques îlots de cellules (fig. 6 et 7).

La cellule ganglionnaire est de taille variable allant de 15 à 120 μ de diamètre et correspondant à différents types de sensibilité. Son noyau volumineux, arrondi, clair, a un gros nucléole. Elle se distingue des autres cellules nerveuses par l'absence de toute synapse à sa surface, et par la couronne des cellules capsulaires satellites qui l'entoure étroitement. L'expansion unique de la cellule se pelotonne en un glomérule initial; une fois hors de la capsule, elle s'entoure de myéline; après un bref trajet, elle se bifurque en T, une branche va vers les centres et l'autre vers la périphérie, d'où le nom de cellule en T ou pseudo unipolaire donné à la cellule ganglionnaire.

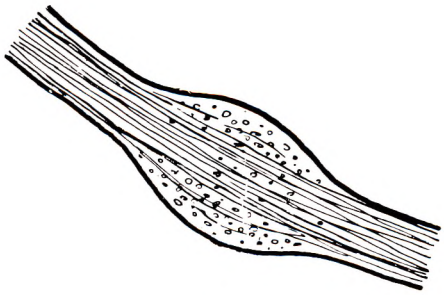

FIG. 6.

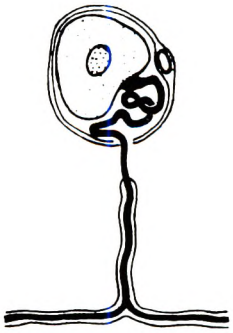

FIG. 7.

FIG. 6 et 7. — *Coupe d'un ganglion spinal et d'une de ses cellules en T.*

VASCULARISATION

Les artères des nerfs viennent des artères voisines; leur importance varie avec celle du nerf et avec le niveau : elles sont plus nombreuses dans les régions articulaires. Parfois, un nerf peut avoir une artère nettement individualisée; c'est le cas pour le médian, le sciatique, le facial. En atteignant le nerf, l'artère se divise en une branche ascendante et une branche descendante qui s'anastomosent avec les voisines; ainsi se constitue une voie artérielle parallèle au nerf qui peut représenter une voie de suppléance pour le nerf et parfois même pour le membre.

Du réseau superficiel, les artères pénètrent dans

le nerf; elles constituent un réseau extrafasciculaire à larges mailles dans l'épinèvre et un réseau intrafasciculaire dans l'endonèvre. D'après les études récentes de G. Lundborg et P.I. Branemark (1975) sur la micro-vascularisation des nerfs, les systèmes extrinsèque constitué par les vaisseaux épineuraux, et intrinsèque, constitué par les vaisseaux fasciculaires, sont indépendants, mais susceptibles de pallier la déficience de l'autre.

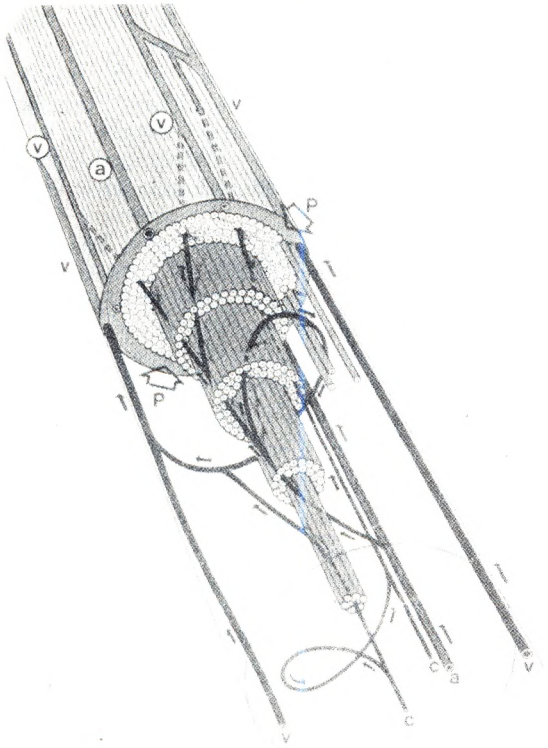

FIG. 8. — Représentation schématique de l'architecture microvasculaire intrafasciculaire telle que la révèlent les études microscopiques *in vivo* : *(p)* périnèvre; *(a)* artériole; *(v)* veinule; *(c)* capillaire.

Remarquer les anses capillaires, parfois situées dans un plan perpendiculaire à l'axe longitudinal du nerf. (Les flèches indiquent le sens du courant sanguin.) D'après G. LUNDBORG et P.I. BRANEMARK.

Une parfaite irrigation des nerfs est indispensable. La diminution de l'apport sanguin par compression, spasme, thrombose ou embolie artérielles détermine des troubles de la conductibilité nerveuse. Toutefois, on admet que l'interruption d'une ou plusieurs artères nourricières est sans conséquence car les réseaux extra et intrafasciculaires suffisent à rétablir la circulation. La traction qui diminue le calibre des réseaux est par contre fatale au nerf.

Les veines se drainent le plus souvent dans les veines musculaires voisines.

SYSTÉMATISATION

Dans les nerfs cheminent trois sortes de fibres :

Les fibres motrices ou efférentes transmettent l'influx du système nerveux central aux muscles striés du squelette et contrôlent l'activité motrice volontaire. Leur neurone d'origine est dans la substance grise des cornes antérieures de la moelle

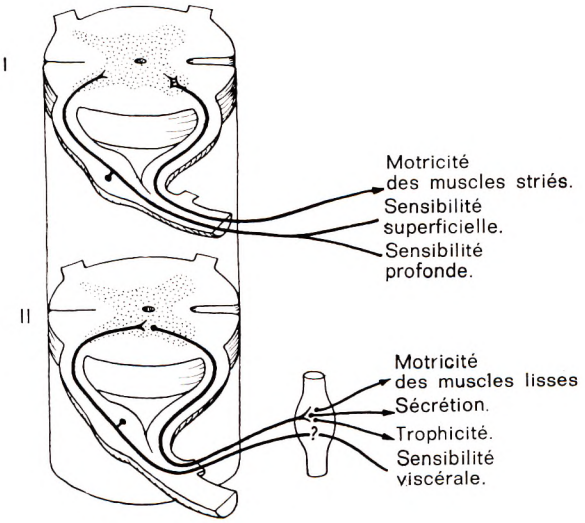

FIG. 9. — *Systématisation.*

I. — Les fibres motrices et sensitives.

II. — Les fibres sympathiques.

pour les nerfs rachidiens, dans celle des noyaux moteurs du tronc cérébral pour les nerfs crâniens.

Les fibres sensitives ou afférentes transmettent au névraxe l'influx né dans les récepteurs situés en surface (sensibilité extéroceptive) ou en profondeur, dans les muscles, dans les articulations (sensibilité proprioceptive). Leurs neurones sont sur le trajet des racines sensitives dans les ganglions crâniens ou rachidiens. Leurs dimensions variables correspondraient à une fonction différente : les plus petits véhiculeraient les influx somesthé-

siques douloureux, les intermédiaires les influx thermiques, les plus volumineux les influx proprioceptifs et tactiles.

Les fibres sympathiques ou neurovégétatives innervent les muscles lisses des vaisseaux, des viscères et des poils, régissent la sécrétion des glandes, le fonctionnement des viscères, la trophicité des tissus. Les neurones sympathiques sont situés dans la moelle (n. préganglionnaire) et dans le ganglion sympathique (n. ganglionnaire). L'influx centripète né dans les parois viscérales (sensibilité intéroceptive) chemine dans le système sympathique; la nature sympathique des fibres qui le transportent n'est pas admise par tous (voir p. 316).

EXPLORATION

La fonction motrice : un déficit moteur, paralysie ou parésie, ne doit pas être confondu avec une gêne fonctionnelle secondaire à une douleur, à une ankylose, à des contractures... L'examen doit apprécier :

a) L'attitude du membre atteint (chute de la main, du pied...).

b) Les mouvements actifs. Il suffit parfois (surtout pour les lésions centrales) d'interroger la motilité globale d'un membre. Il faut d'autres fois (surtout pour les lésions périphériques) étudier la motilité de chaque groupe musculaire et même de chaque muscle. On peut demander au patient de réaliser un mouvement tandis qu'on s'y oppose, ou lui demander de résister aux mouvements qu'on cherche à lui imposer. Quand un mouvement particulier dépend de l'intégrité d'un seul muscle, la paralysie est aisément reconnue. Quand, au contraire, plusieurs muscles participent au mouvement exploré le déficit ne se manifeste que par une diminution de l'amplitude et de la force de ce mouvement, qu'il faut apprécier soit en comparant avec le côté opposé, soit en palpant le muscle examiné en contraction.

c) L'examen doit être complété par l'appréciation de la motilité passive, de la force musculaire au dynanomètre, du volume musculaire (atrophie ?), du tonus musculaire (hypotonie ou hypertonie ?).

La fonction sensitive :

a) Les signes subjectifs : douleurs ou paresthésies (engourdissements, fourmillements, crampes) accompagnent en général une lésion irritative ou une section partielle; la section totale d'un nerf peut, en effet, être au contraire indolore, à moins qu'il n'existe une cicatrice englobante ou un névrome sur le bout central.

Il y a lieu de distinguer : les douleurs de type cérébro-spinal (ou névralgie) qui se caractérisent par des paroxysmes douloureux, situés dans le territoire du nerf trijumeau, glosso-pharyngien, laryngé, occipital, cubital, intercostal, phrénique, sciatique, coccygien... Les douleurs sympathiques de siège imprécis, diffus et diffusant, de caractère vague, du type cuisson (causalgie) ou pression, accompagnées de troubles vasomoteurs, sudomoteurs, trophiques, et survenant surtout lors de l'atteinte de nerfs riches en filets neurovégétatifs (médian, cubital, sciatique poplité externe) et de nerfs sympathiques.

b) Les signes objectifs portent sur la sensibilité superficielle : tact (anesthésie ou hypoesthésie), douleur (analgésie ou hypoalgésie), température... ou sur la sensibilité profonde : pression, poids. La délimitation du déficit sensitif a un intérêt localisateur, mais cette recherche doit toujours tenir compte de l'innervation compensatrice des nerfs voisins : les territoires nerveux se chevauchent et l'anesthésie ne correspond jamais à la totalité du territoire du nerf lésé.

Les réflexes correspondant aux territoires intéressés sont modifiés par interruption des arcs moteurs ou sensitifs; ils peuvent être diminués ou abolis dans une lésion du trijumeau : réflexe cornéen, dans une lésion du radial : réflexe tricipital, dans une lésion du crural : réflexe rotulien...

Les fonctions neurovégétatives sont particulièrement touchées lors de l'atteinte de certains nerfs : trijumeau, médian, cubital, sciatique poplité interne :

Les troubles trophiques dus à l'atteinte des activités nutritives et métaboliques des tissus : peau, muscles, os, articulations, sont surtout marqués sur le revêtement cutané : peau sèche, écailleuse ou lisse, chute des cheveux, des poils, des ongles, ulcérations, cicatrisation lente des plaies, etc.

Les troubles vasomoteurs se manifestent par pâleur, cyanose, chaleur, froid, œdème. Les troubles sudomoteurs se traduisent pas l'anhydrose et la sécheresse, ou plus rarement, au contraire, par l'hyperhydrose. Ce dernier phénomène est signe d'irritation sympathique et non de paralysie. Les troubles sécrétoires, portant sur la salivation, la lacrymation, peuvent apparaître lors de l'atteinte de certains nerfs crâniens (V, VII, IX).

EXPLORATION ÉLECTRIQUE [1]

Les moyens cliniques ne permettent pas toujours de distinguer l'interruption fonctionnelle et la section du nerf; l'électrodiagnostic et l'électromyographie complète efficacement l'apport clinique.

Précisons tout d'abord ce qu'il faut entendre par flux axonal et par influx nerveux.

1) *Le flux axonal* correspond au transport des molécules du corps cellulaire où se réalise leur synthèse vers la terminaison de l'axone. L'axone ne peut rien sans le corps cellulaire. Ainsi s'explique l'importance de la proximité du corps cellulaire dans les phénomènes de dégénérescence et de régénérescence.

2) *L'influx nerveux :* la distance parcourue par l'influx le long d'un nerf s'exprime en mètres par seconde. La conduction est d'autant plus rapide que sa gaine de myéline est plus épaisse (voir p. 3). Lorsqu'une fibre nerveuse est atteinte par un processus de démyélinisation, elle devient de type amyélinique : sa vitesse de conduction est ralentie. Le ralentissement est diffus dans les atteintes multiples; il est localisé, c'est le bloc de conduction, dans la destruction localisée, telle que les compressions canalaires par exemple. Un processus qui détruit un certain nombre de fibres dans un nerf se traduit non par un ralentissement de la conduction nerveuse mais par une diminution de l'amplitude de la réponse évoquée lors de la stimulation nerveuse; il y a en effet moins de fibres excitées.

L'électrodiagnostic.

Les courants utilisés. — Le courant continu, dit galvanique, produit une contraction passagère du muscle à l'ouverture et à la fermeture du circuit et non pendant le passage du courant. Le courant discontinu, dit faradique, produit une contraction tonique continue, due à la répétition des stimuli; elle ne cesse que lorsque le courant est coupé. La chronaxie est le temps minimum nécessaire pour qu'un courant électrique produise la stimulation du nerf ou du muscle. La rhéobase est le courant minimum nécessaire à la stimulation.

1. Avec la collaboration du Pr L. Arbus, Chef du Service d'Exploration fonctionnelle du système nerveux, Hôpital de Rangueil (Toulouse).

Le point d'excitation. — Le nerf peut être stimulé sur tout son trajet. Le muscle est surtout excitable à son « point moteur » qui présente le point de plus grande concentration des terminaisons nerveuses et correspond approximativement à la projection sur la peau de la pénétration du nerf dans le muscle.

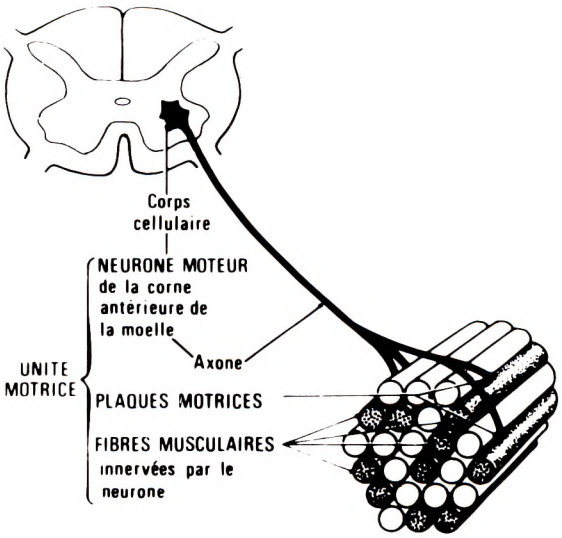

FIG. 10.

Quand le neurone périphérique est atteint au niveau de son corps cellulaire ou de son cylindraxe, l'excitabilité électrique est modifiée : si le nerf ne répond pas aux stimulations faradiques, mais répond encore aux galvaniques, on dit qu'il y a réaction de dégénérescence : R. D. partielle; s'il y a absence de contraction aux deux types de courant, ont dit qu'il y a R. D. totale. La R. D. partielle existe dès le début d'une lésion nerveuse; la R. D. totale n'apparaît que vers les 10e et 14e jours; ce délai correspond à la dégénérescence du nerf. Lorsqu'il y a R. D. totale, la régénération du nerf est hypothétique, et si elle se fait, elle sera longue. Dans les lésions du neurone central, dans les paralysies fonctionnelles (pithiatique) il n'y a pas de modifications de l'excitabilité électrique du nerf.

Les méthodes d'exploration électrique permettent non seulement d'apprécier l'importance de la lésion d'un nerf, mais aussi de déterminer la qualité de sa réparation.

La résistance électrique de la peau est mesurée avec un appareil appelé dermomètre (Richter). Une surface cutanée dépourvue de nerfs a une résistance électrique plus élevée que normalement;

ce phénomène est dû à l'absence des fluides et électrolytes qui existent dans la peau normale. On admet que la résistance cutanée dépend de l'activité des glandes sudoripares qui sont innervées par les fibres sympathiques des nerfs.

L'électromyographie.

L'électromyographie permet de connaître le fonctionnement des éléments qui constituent l'unité motrice : motoneurone, fibre motrice, plaque motrice, fibre musculaire.

Au repos, la membrane de la fibre musculaire est polarisée; l'extérieur est positif, l'intérieur est négatif. Il existe une différence de potentiel (90 μ) entre l'extérieur et l'intérieur. Lorsque la fibre musculaire se contracte, il se crée une dépolarisation et une négativation de la paroi externe créant des circuits électriques locaux, d'une zone positive à une zone négative ou dépolarisée. Cette onde de dépolarisation qui se propage de proche en proche est à l'origine d'une différence de potentiel dans la détection, l'amplification (car elle est très faible : quelques microvolts à millivolts) et l'enregistrement sont le but de l'électromyographie.

L'électromyographie de détection. — Une électrode plantée dans un muscle recueille à chaque influx nerveux émané du montoneurone une variation de potentiel, qui correspond à la sommation des variations de potentiel des fibres musculaires topographiquement voisines d'une même unité. Ce potentiel qui pulse à basse fréquence est le potentiel d'unité motrice. L'électromyographie apprécie sa forme, mono-, bi-, tri- ou polyphasique; son amplitude : 300 microvolts en moyenne variable selon la position de l'aiguille; sa durée : 5 à 10 millisecondes, variable avec les muscles examinés; sa fréquence : inférieure à 18-20 cycles/seconde.

Les potentiels d'unité motrice recueillis par des électrodes enfoncées dans le muscle donnent naissance à un signal sonore, visible sur un scope après amplification et enregistré sur film par une caméra intégrée à l'appareil est significatif. Le son et le scope permettent de diriger l'aiguille dans le muscle et de rechercher, dans un muscle atrophié par exemple, une unité motrice efficace.

Pour augmenter sa contraction, un muscle fait appel à deux mécanismes : le recrutement (ou sommation) spatial met en action de nouvelles unités motrices; le recrutement (ou sommation) temporel augmente la fréquence de contraction d'une unité motrice engagée. Ce mécanisme se traduit sur l'enregistrement électromyographique par la superposition des ondes due aux multiples unités motrices de nombre accru et fonctionnant à une fréquence qui s'accélère. Trois types d'électromyogrammes correspondent aux stades de cette contraction qui s'intensifie.

Dans les processus neurogènes (polyomyélite, lésions des nerfs) qui diminuent le nombre d'unités motrices disponibles, le recrutement spatial devenu insuffisant, le recrutement temporel s'accélère : on obtient un tracé simple accéléré. Lorsque la dénervation est très importante, la fibre musculaire se dépolarise à la moindre excitation, son seuil s'abaisse considérablement; l'aiguille électrode recueillie au repos des potentiels spontanés de dénervation : pointes positives ou fibrillation (à différencier de la fibrillation clinique).

Dans les processus myogènes (myopathie), la force de contraction de la fibre musculaire est considérablement affaiblie; le recrutement spatial augmente puisque le potentiel de neurone disponible n'a pas varié; on obtient un tracé polyphasique interférentiel, avec des potentiels d'unités motrices très fins.

L'électromyographie de stimulo-détection. — Les méthodes de mesure de la vitesse de conduction qui ont progressé ces dernières années permettent d'obtenir des renseignements précis sur la conduction au niveau des différents segments du nerf. Le principe est d'appliquer un stimulus sur un nerf périphérique et de recueillir une réponse évoquée par une électrode placée soit au contact même du muscle, soit au contact de la peau. La latence de la réponse permet de calculer la vitesse de conduction, l'amplitude, le nombre de fibres nerveuses sommées, c'est-à-dire disponibles, la durée, l'étalement des conductions.

La conduction motrice, après stimulation d'un nerf par un courant rectangulaire de durée variable et d'intensité supra-maximale, la réponse est recueillie au niveau du point moteur du muscle par une électrode. Tous les nerfs superficiels peuvent être explorés; on recherche la valeur de la conduction tranculaire, exprimée en m/s, et la latence distale qui est le temps mis par l'influx pour parcourir l'extrémité du nerf (défilés canalaires → plaque motrice). La conduction motrice est de l'ordre de 45 à 50 m/s aux membres inférieurs, de 55 à 60 m/s aux membres supérieurs; elle diminue légèrement avec l'âge. Les latences distales sont aux alentours de 2 à 3 m/s aux mem-

bres supérieurs, de 5 à 6 m/s aux membres inférieurs.

La conduction sensitive : la stimulation est cutanée. Le recueil s'effectue sur le nerf afférent, par électrode de contact ou par électrode-aiguille placée au voisinage du nerf; les techniques sont plus délicates et les résultats plus variables.

Le réflexe monosynaptique d'Hofman est obtenu grâce à la stimulation des fibres proprioceptives d'un nerf qui provoque, après relais monosynaptique médullaire, une réponse musculaire; la latence correspond au temps nécessaire à l'influx pour parvenir à la moelle, au délai monosynaptique de la transmission aux motoneurones du muscle, au temps mis par l'influx pour se rendre de ces motoneurones au muscle et engendrer une réponse réflexe dit réflexe H. Ce réflexe donne une appréciation sur la conduction proximale du nerf; des calculs simples faisant intervenir divers paramètres (la taille de l'individu, l'amplitude de la réponse, la comparaison avec la réponse et le temps de latence motrice) permettent de chiffrer l'intensité des lésions dues aux polyradiculonévrites et aux polynévrites. Le réflexe d'Hofman est très bien obtenu techniquement au niveau du nerf tibial postérieur.

L'électromyographie dans sa réalisation et son interprétation fait constamment appel à la connaissance de l'anatomie du système nerveux périphérique.

LÉSIONS : SIÈGES ET CAUSES

Entre le neurone et les cellules de Schwann il existe une interdépendance étroite. Les cellules de Schwann participent au métabolisme de l'axone. La dégénération et la régénération des fibres nerveuses diffèrent suivant que le processus pathologique intéresse primitivement le neurone ou les cellules de Schwann.

L'atteinte primitive du neurone. — La dégénérescence wallérienne *, conséquence de l'interruption de la continuité de l'axone, se développe sur la partie de la fibre séparée du corps cellulaire. Elle progresse de la lésion vers l'extrémité de la fibre. Elle associe une dégénération de l'axone et une dédifférenciation de la gaine de Schwann : la myéline se fragmente et ses débris sont digérés par des éléments macrophagiques qui pour une part, sont d'origine schwannienne; la cellules de Schwann survit.

La régénération s'opère à partir du bout central de l'axone; elle procède de façon centrifuge, facilitée éventuellement par la persistance des tubes endoneuraux. La remyélinisation est assurée par les cellules de Schwann. Le délai de la récupération fonctionnelle répond au temps nécessaire à la régénération.

La dégénérescence distale rétrograde résulte non d'une lésion de l'axone, mais d'affections toxiques, métaboliques, dysgénétiques, qui perturbent la vie cellulaire du neurone et marquent initialement leurs effets sur les régions les plus distales de la fibre. La dégénérescene axonale et la démyélinisation progressent ici de l'extrémité de la fibre vers le corps cellulaire du neurone.

L'atteinte primitive des cellules de Schwann. — Dans certaines circonstances, l'atteinte des fibres nerveuses porte électivement sur les cellules de Schwann. Il en résulte une démyélinisation segmentaire (névrite segmentaire périaxiale de Gombault) : la gaine de myéline disparaît sur la longueur d'une cellule de Schwann, entre deux étranglements de Ranvier. L'axone est préservé dans sa continuité mais peut présenter des altérations morphologiques en regard de la démyélinisation. Les neuropathies démyélinisantes donnent lieu à un ralentissement de la vitesse de conduction; la réduction d'amplitude du potentiel du nerf apparaît quand se surajoute une dégénérescence axonale.

La régénération correspond à la reconstitution de la gaine de myéline qui peut s'effectuer dans des délais relativement brefs en l'absence de lésions axonales. La récupération fonctionnelle n'est pas soumise aux mêmes délais que ceux nécessités par la régénération des fibres nerveuses.

La névrite hypertrophique qui caractérise certaines neuropathies familiales dégénératives (maladie de Déjerine-Sottas, maladie de Refsum) est également observée dans certaines neuropathies inflammatoires d'évolution chronique. Elle résulte de la prolifération en lamelles d'éléments cellulaires schwanniens autour de la gaine de myéline, formant les images de « bulbes d'oignon ».

L'opposition schématique entre les atteintes neuronales primitives et les neuropathies démyélinisantes permet de mieux comprendre les modalités de la dégénération et de la régénération et fournit une interprétation des données électrologi-

* Du nom de Waller qui la décrivit le premier.

ques mais elle n'est pas absolue. Le neurone et la gaine de Schwann sont intimement unis dans leur structure et dans leur fonctionnement. Toute affection lésant l'un des deux éléments retentit sur l'autre.

La classification des neuropathies.

Parmi les classifications proposées, celle qui est fondée sur l'étiopathogénie traumatique, vasculaire, toxi-infectieuse ou tumorale est la plus généralement adoptée.

a) **Les mononévrites.** — L'atteinte isolée d'un nerf ou d'une racine est d'origine traumatique, mécanique, ou ischémique.

— L'origine traumatique : il y a lieu de distinguer la simple contusion, la compression (par plâtre, garrot, fracture, cal), la section partielle ou totale (par plaie, par armes). Comme pour le cerveau et pour la moelle, il est parfois difficile de reconnaître tout au moins au début l'interruption fonctionnelle (contusion, compression) de l'interruption anatomique (section).

— L'origine posturale : une position anormale, une attitude prolongée d'un membre qui distendent ou compriment un nerf contre un plan osseux peuvent être l'origine d'un déficit moteur et sensitif le plus souvent passager. Au membre supérieur, c'est la compression du radial pendant le sommeil ou pendant une opération; au membre inférieur, c'est la compression du sciatique poplité externe par le croisement des jambes, ou l'agenouillement.

— L'origine canalaire : les nerfs qui traversent un défilé ostéo-ligamento-musculaire inextensible ou qui change de direction devant la traversée d'une aponévrose ou d'un faisceau musculaire peuvent être irrités ou comprimés. C'est ce que nous avons appelé « douleur de contact » (G. Lazorthes, 1953). Un nerf sensitif ou sensitivo-moteur exprime sa souffrance par des paresthésies ou des douleurs et par une atteinte musculaire dans un territoire bien localisé; un nerf exclusivement moteur par une douleur diffuse mal localisée et par une atrophie musculaire qui peut précéder les troubles sensitifs. Les troubles sensitifs subjectifs sont majorés la nuit et réveillés par certains mouvements ou positions. La pression du nerf au niveau du défilé réveille la douleur. Les exemples sont nombreux : au membre supérieur médian au niveau du canal carpien, cubital dans la gouttière épitrochléo-olécrânienne, nerf sus-scapulaire dans l'échancrure coracoïdienne, plexus brachial dans le défilé post-claviculaire. Au membre inférieur, le sciatique poplité externe au niveau du col du péroné, le nerf tibial postérieur dans le canal tarsien, le fémoro-cutané au niveau de l'épine iliaque antéro-supérieure... La libération du nerf est parfois nécessaire.

— L'origine ischémique : les phénomènes circulatoires générateurs d'hyperhémie et d'ischémie peuvent être cause de troubles sensitifs, moteurs et neurovégétatifs. Le froid et l'humidité favorisent les modifications vasomotrices, provoquent un œdème qui augmente le calibre du nerf; lorsqu'il emprunte un défilé ou un canal ostéo-ligamentaire, il est étranglé; cette notion déjà ancienne a été concrétisée par Sicard par la dénomination de nécrodocite. Le type parfait est la paralysie faciale *a frigore*. Les médicaments et les méthodes à effet vasomoteur (chaleur) sont efficaces.

Dans tous les cas de mononévrite, on ne doit pas négliger le rôle favorisant des facteurs généraux : diabète, éthylisme, états carentiels.

b) **Les névrites multiples.** — L'atteinte simultanée de plusieurs troncs nerveux dispersée dans le temps, inégale, asymétrique, est en relation avec des affections générales.

La périartérite noueuse, neuropathie ischémique directement dépendant d'obstructions artériolaires provoque des lésions démyélinisantes réversibles sous l'influence d'un traitement corticoïde ou des lésions de nécrose myélino-axonales.

Les neuropathies diabétiques sont la conséquence de lésions de démyélinisation segmentaire; elles sont souvent latentes, démontrées par l'allongement des vitesses de conduction des facteurs intercurrents divers (ischémie, compression, micro-traumatismes) pouvant provoquer une décompensation sous la forme d'une mononévrite ou d'une multinévrite.

Les névrites multiples des dysglobulinémies (maladie de Waldenström) font intervenir pour une part l'ischémie résultant des modifications de la viscosité sanguine.

c) **Les polynévrites.** — Elles se distinguent par la symétrie des troubles neurologiques, leur prédominance distale et l'atteinte plus marquée des membres inférieurs. L'atteinte élective des fibres les plus longues dépend habituellement d'une lésion neuronale primitive et plus rarement d'une neuropathie démyélinisante.

Dans la longue liste des étiologies possibles, on trouve à côté d'affections touchant principalement le neurone (polynévrites carentielles, étiologies toxiques), des affections démyélinisantes (diabète, toxine diphtérique).

Le terme polynévrite suppose une atteinte simultanée des fibres sensitives, motrices et végétatives, mais l'atteinte prédominante d'un type de fibres est fréquente, en relation avec l'étiologie; le saturnisme, l'intoxication par le triortocrésylphosphate donnent lieu essentiellement à une séméiologie motrice; le diabète, la maladie de Thèvenard ou l'évolution de certaines néoplasies a une atteinte souvent élective des fibres de la sensibilité douloureuse et thermique avec troubles neurotrophiques, maux perforants plantaires ou arthropathies nerveuses, le diabète parfois à une atteinte élective des fibres neurovégétatives qui se manifeste par des anomalies de la régulation vasomotrice, une hypotension orthostatique, des troubles du transit intestinal, une impuissance, une atonie vésicale.

d) **Les polyradiculonévrites.** — Elles se caractérisent par la diffusion des troubles neurologiques qui

atteignent aussi bien la racine que l'extrémité des membres et s'étendent aux muscles du tronc et aux nerfs crâniens : diplégie faciale, troubles de la déglutition. Elles peuvent relever d'étiologies multiples qui ont en commun l'atteinte élective (mais par nécessairement exclusive) de la partie proximale des fibres nerveuses.

Les polyradiculonévrites néoplasiques sont dues à l'atteinte maligne extensive des racines par une dissémination (méningite néoplasique, infiltration épidurale).

Les polyradiculonévrites sont, dans la majorité des cas le résultat de l'association d'une démyélinisation et d'une réaction inflammatoire non spécifique (œdème, infiltration lymphocytaire). Le déficit moteur, les paresthésies, l'aréflexie, le ralentissement de la vitesse de conduction, la régression s'expliquent par la prédominance des lésions démyélinisantes sur les lésions neuronales. Le syndrome de Guillain-Barré, aspect le plus caractéristique des polyradiculonévrites aiguës inflammatoires, se présente tantôt comme une affection autonome, tantôt comme la complication d'une agression de nature infectieuse ou immunitaire.

e) **Les tumeurs des nerfs.** — Les tumeurs développées aux dépens du tissu nerveux prennent généralement naissance sur les nerfs sympathiques qui seuls ont des neurones sur leur trajet; elles sont situées dans le médiastin, dans l'espace rétropéritonéal ou sous la peau. Il s'agit de neuroblastome ou plus souvent de ganglioneurone.

Les tumeurs développées aux dépens des cellules de la gaine de Schwann (neurinome ou schwannome) peuvent être situées sur tous les nerfs mais sont plus fréquentes, sans qu'on en sache la raison sur certains, tel que le nerf auditif. Elles sont habituellement bénignes, leur transformation sarcomateuse est rare. Dans la maladie de Recklinghausen ou neurofibromatose, les tumeurs sont multiples, sous-cutanées ou profondes, associées à des modifications de la pigmentation cutanée.

EXPLORATION CHIRURGICALE

La chirurgie des nerfs périphériques a beaucoup bénéficié de l'aide du microscope opératoire :

Les lésions traumatiques. — Dans les cas de plaie franche d'un nerf, on peut faire en urgence une suture. Dans le cas de lésions explorées secondairement, il faut soit libérer le nerf s'il est pris dans des adhérences ou comprimé par un fragment osseux, soit réparer sa section par suture ou par greffe. L'intervention doit être aussi précoce que possible. Si le nerf est sectionné, chaque fascicule doit être suturé individuellement sous microscope après avoir reconnu le bout central et le bout périphérique; la suture des fascicules doit être hermétique car le périnèvre est une barrière de diffusion qui protège contre les différences de pression osmotique existant entre le conjonctif intrafasciculaire et péri-fasciculaire; la suture ne doit pas être faite sous tension pour ne pas gêner la vascularisation par tiraillement des vaisseaux. La régénération est lente (1 mm environ par jour); le retour de la sensibilité précède celui de la motilité. Au cours de la progression des axones peuvent survenir des « erreurs d'aiguillage » ou des proliférations anarchiques en dehors du périnèvre qui créent des névromes.

Les tumeurs des nerfs développées aux dépens de leur enveloppe (schwannome), généralement bénignes, dissocient, étirent les fibres sans les détruire; il faut donc les ménager au maximum quand on opère. Lorsque, au contraire, la tumeur est maligne, le tronc nerveux doit être sacrifié.

La chirurgie des nerfs périphériques a aussi des indications d'ordre fonctionnel dans le traitement de douleurs irréductibles ou de syndromes spastiques invalidants. Pendant longtemps, la seule technique utilisée visait à interrompre les voies de la transmission du message nociceptif au niveau tronculaire et surtout radiculo-médullaire. Ces techniques d'interruption s'accompagnaient de risques non négligeables malgré les résultats obtenus; elles ont conduit à considérer « la chirurgie de la douleur » comme l'ultime recours thérapeutique. Les indications qui persistent sont la radicotomie rétro-gassérienne dans le cas de névralgie faciale essentielle et les radicotomies postérieures quand il s'agit d'une douleur bien topographiée.

Les acquisitions récentes de la neurophysiologie et de la neurobiologie de la douleur ont amené le développement, depuis 1963, de techniques de neurolyse par coagulation par radiofréquence; ces techniques sont bénignes car totalement percutanées, et précises car sélectives et détruisant préférentiellement les fibres amyéliniques nociceptives. Les meilleures indications actuelles sont la coagulation percutanée du ganglion de Gasser dans les névralgies faciales, du ganglion d'Andersch dans les névralgies du nerf glossopharyngien, les neurotomies spinales dans les syndromes douloureux d'étage et des branches postérieures, notamment au niveau lombaire (voir p. 193).

La théorie d'inhibition de la transmission du message douloureux (contrôle de « porte » de Wall et Melzack) a abouti, dès 1966, aux techni-

ques de neurostimulation analgésique, c'est-à-dire pour la première fois à une méthode totalement conservatrice, selon l'hypothèse d'un double mécanisme de modulation de la douleur : métamérique et centrale, basé sur l'action inhibitrice des grosses fibres myéliniques à conduction rapide sur les petites fibres amyéliniques à conduction lente qui portent préférentiellement l'information nociceptive. Elle a été appliquée très rapidement au domaine de l'analgésie, soit par stimulation transcutanée, soit par stimulation directe après implantation d'un neurostimulateur au niveau du tronc d'un nerf périphérique ou au niveau des cordons postérieurs de la moelle.

PREMIÈRE PARTIE

LES NERFS CRÂNIENS

CHAPITRE PREMIER

ANATOMIE GÉNÉRALE

Les nerfs crâniens au nombre de douze naissent de l'encéphale, sortent du crâne par les trous de la base, se distribuent à des territoires moteurs et sensitifs fixes.

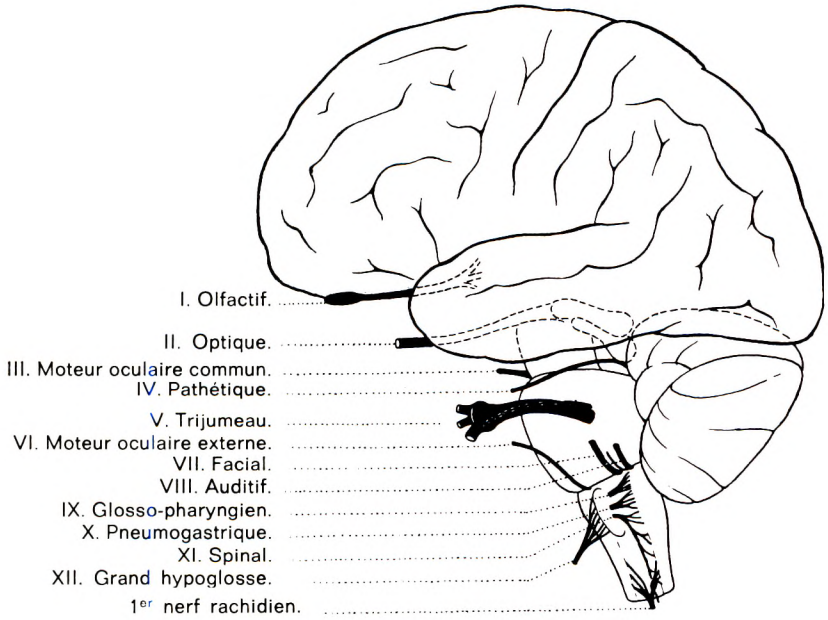

FIG. 11. — *Les nerfs crâniens.*

CLASSIFICATION FONCTIONNELLE

Alors que les nerfs rachidiens sont tous mixtes, c'est-à-dire constitués par des fibres motrices sensitives et neurovégétatives, les nerfs crâniens se divisent en : Nerfs *sensoriels :* I (olfaction), II (vision,) VIII (audition). Nerfs *moteurs* * *:* II, IV, VI, XI, XII. Nerfs *mixtes* ou complets : V, VII, IX, X; ces derniers nerfs sont en effet non seulement porteurs de fibres motrices, sensitives, sensorielles (VII et IX gustation), mais aussi de fibres neurovégétatives qui vont au parasympathique crânien.

GÉNÉRALITÉS

Les deux premiers nerfs, l'olfactif et l'optique, ne sont pas, en réalité, de vrais nerfs, mais repré-

* Les nerfs moteurs peuvent transporter les fibres de la sensibilité proprioceptive des muscles innervés.

sentent des faisceaux du névraxe extériorisés car on y rencontre plusieurs relais neuroniques. Bulbe olfactif, bandelette olfactive et racines olfactives constituent le lobe olfactif qui est une portion extériorisée du rhinencéphale. Rétine, nerf optique, chiasma optique, bandelette optique forment le lobe visuel qui est une portion extériorisée du mésodiencéphale.

Emergence (ou origine apparente) : les dix autres nerfs naissent de la face antérieure du tronc cérébral où sont leurs noyaux d'origine. Seul le IV naît de la face postérieure. Le XIe nerf a de plus une racine médullaire, issue des premiers segments cervicaux de la moelle (fig. 12).

Le trajet des nerfs crâniens se divise en : 1° un segment intracrânien, situé entre l'émergence du névraxe et l'orifice de la base du crâne; 2° la traversée de la base du crâne; 3° un segment extracrânien de longueur variable.

Territoire : les nerfs crâniens se distribuent essentiellement à l'extrémité céphalique, c'est-à-dire à la tête et au cou. Le pneumogastrique a un territoire beucoup plus vaste qui s'étend aussi aux viscères thoraciques et abdominaux.

Le volume des nerfs est très variable : le plus gros est le trijumeau; le plus long est le pneumogastrique; le plus grêle est le pathétique.

RAPPORTS GÉNÉRAUX

Avec le névraxe. — L'émergence des nerfs crâniens sera étudiée en détail à propos de chaque nerf. Constatons simplement qu'ils sont dans leur ensemble situés sous le cerveau et devant le tronc cérébral.

Avec les vaisseaux de la base. — Dès leur émergence, les nerfs crâniens les côtoient. Le I et le II sont proches de l'artère cérébrale antérieure; le II est contre la carotide interne lorsqu'elle sort du sinus carverneux et est accompagné par l'artère ophtalmique; le III et le IV voisinent la communicante postérieure et la portion caverneuse de la carotide interne; le VI est accolé à cette portion; le V est croisé par la cérébelleuse supérieure; le VII et le VIII par la cérébelleuse moyenne; les IX, X et XI nerfs par la cérébelleuse inférieure; le XII par la vertébrale (fig. 12).

Les méninges sont traversées par les nerfs; elles leur constituent des gaines. Les nerfs cheminent dans des élargissements des espaces sous-arachnoïdiens appelés citernes basales : les II et III sont dans la citerne opto-chiasmatique; les V, VII, VIII, IX, X, XI dans la citerne de l'angle ponto-cérébelleux...

Les orifices de la base. — Les nerfs crâniens sortent du crâne soit par des orifices particuliers pour le tronc du nerf (II par le trou optique, XII par le canal condylien antérieur), soit par des orifices particuliers pour chacune de leurs terminales (I par les trous olfactifs, V par la fente sphénoïdale et les trous grand rond et ovale), soit par des orifices communs où ils se groupent (III, IV, VI et V^1 par la fente sphénoïdale, VII et VIII par le conduit auditif interne, IX, X et XI par le trou déchiré postérieur)...

Dans les premiers centimètres de leur trajet, les nerfs crâniens peuvent être comprimés par des tumeurs du névraxe, par des malformations vasculaires (anévrisme), par des tumeurs des méninges (méningiome) ou des cloisonnements méningés, ou par des tumeurs de la base du crâne (sarcome, chondrome).

L'association de l'atteinte de plusieurs nerfs crâniens constitue les très classiques syndromes basilaires. Les principaux sont : le syndrome de la fente sphénoïdale et de la paroi externe du sinus caverneux, III, IV, V^1 et VI; le syndrome de la pointe du rocher (ou de Gradenigo) V et VI; le syndrome de l'angle pontocérébelleux V, VII et VIII; le syndrome du trou déchiré postérieur IX, X et XI; le syndrome condylo-déchiré postérieur IX, X, XI et XII; le syndrome total de Garcin.

EMBRYOLOGIE

Toute tentative d'homologie entre les nerfs crâniens et les nerfs rachidiens est à rejeter.

— Dans la tête, il n'y a plus de segmentation métamérique alors qu'elle persiste encore dans le tronc.

— L'évolution du mésoderme céphalique diffère de celle du mésorderme du tronc.

— Les organes des sens se branchent sur certains nerfs crâniens.

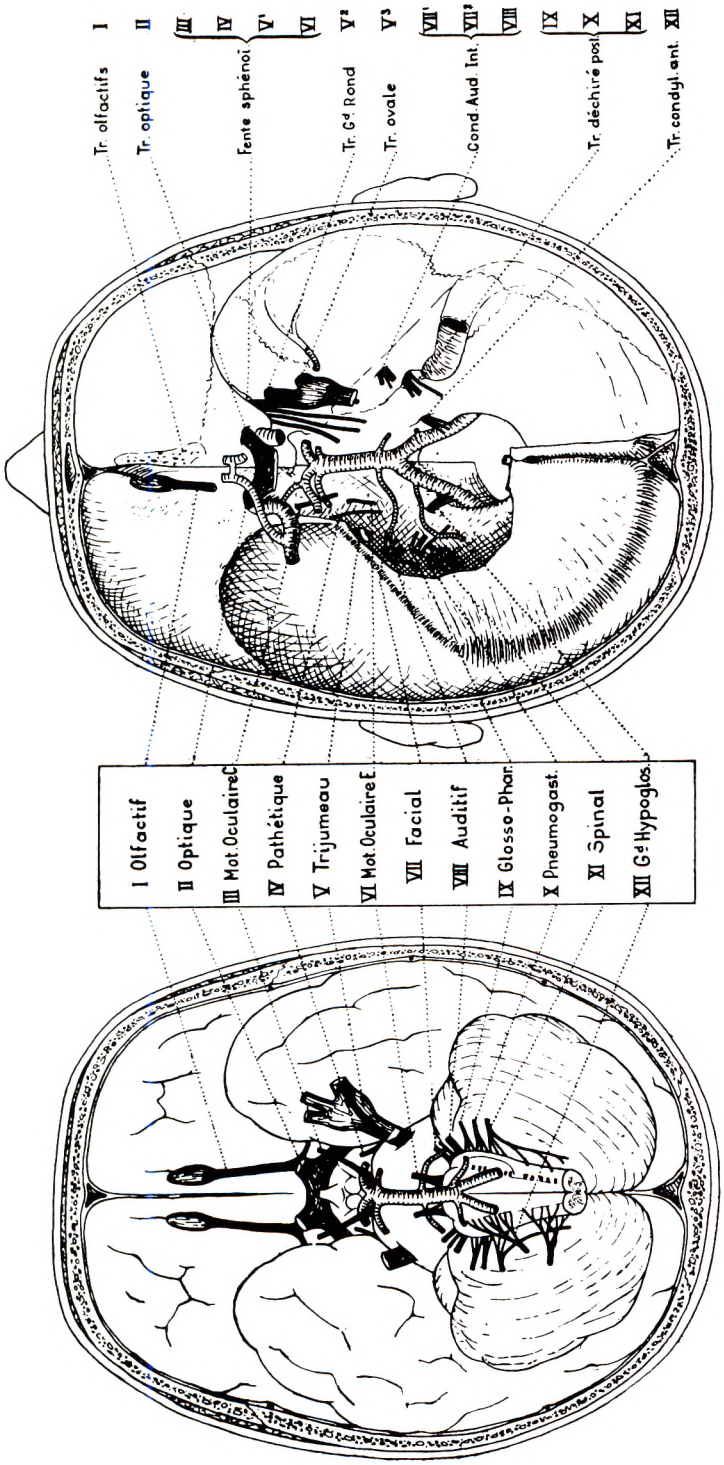

EMERGENCE DES NERFS CRÂNIENS

TRAVERSÉE DE LA DURE-MÈRE A GAUCHE ET DE LA BASE DU CRÂNE A DROITE

FIG. 12. — *Emergence et rapports des nerfs crâniens.*

— La tête et le tronc, bien délimintés pendant les premiers stades, s'interpénètrent ensuite : un certain nombre de somites du tronc (les 7e, 8e et 9e) sont absorbés par la tête et, par contre, le pneumogastrique étend son territoire dans le tronc.

Les nerfs olfactif et optique. — Les nerfs olfactif et optique ne sont pas de vrais nerfs crâniens : ce sont des cordons blancs extériorisés. Le I vient de la première vésicule cérébrale ou prosencéphale, il se met en rapport avec la placode olfactive de la muqueuse pituitaire (v. p. 25). Le II dérive de la deuxième vésicule cérébrale ou diencéphale; il prend contact avec la placode optique... (v. p. 33).

Les nerfs moteurs. — Le développement des nerfs moteurs dépend de celui des ébauches musculaires.

a) Sur toute la hauteur du *tronc* de l'embryon, le mésoderme se divise d'arrière en avant en trois parties qui sont :

— l'épimère ou somite dont la partie musculaire ou myotome donne naissance aux fibres striées du tronc et des membres;

— le mésomère ou pièce intermédiaire où apparaissent les organes excréteurs;

— l'hypomère ou lame latérale (clivée en deux feuillets qui limitent la cavité cœlomique) d'où dérivent le tissu conjonctif, les fibres lisses des viscères et des vaisseaux.

Il n'y a donc, *au niveau du tronc, qu'une sorte de muscle* d'origine somitique innervé par une sorte de nerf : les nerfs rachidiens qui sont tous nerfs mixtes.

b) Au niveau de *l'extrémité céphalique,* l'évolution du mésoderme est différente :

— Certains somites, 4e, 5e, 6e, disparaissent entièrement; d'autres, rudimentaires d'ailleurs, donnent naissance à des muscles : les 1er, 2e, 3e, aux muscles de l'œil, les 7e, 8e, 9e aux muscles de la langue.

— La pièce intermédiaire disparaît.

— La lame latérale est profondément modifiée, découpée en segments par les poches branchiales; contrairement à ce qui se passe dans le tronc, chaque segment ainsi isolé (arc branchial) donne naissance à des muscles striés (Balfour).

Il y a donc dans *la tête deux sortes de muscles et deux sortes de nerfs.* (Classification de Van Wijhe) :

— Les muscles dérivés des somites, muscles de l'œil et de la langue, sont innervés par des nerfs purement *moteurs ou nerfs ventraux :* III, IV, VI, XII.

— Les muscles dérivés des lames latérales ou d'origine branchiale, muscles masticateurs, peaucieurs, pharyngés, laryngés, sont innervés par des nerfs *mixtes ou nerfs dorsaux,* V, VII, IX, X, XI; en réalité X et XI bulbaire constituent en effet un même nerf : le vago-spinal (p. 123).

Les muscles dérivés du mésoderme d'un même arc et leurs revêtements cutanés ou muqueux ont un nerf propre : le 1er arc ou arc mandibulaire est innervé par le V, le 2e arc ou hyoïdien par le VII, le 3e arc par le IX, les 4e et 5e arcs par les X et XI. En réalité, les territoires mal délimités chevauchent par endroit, en particulier au niveau des muscles du pharynx et du voile du palais. Les nerfs des arcs branchiaux s'envoient mutuellement d'importantes et constantes anastomoses.

Les nerfs sensitifs. — Les nerfs sensitifs dérivent de la *crête ganglionnaire* crânienne. Elle apparaît plus précocement que celle du tronc et se divise en 4 tronçons d'autant plus volumineux que plus antérieurs qui sont les ébauches du V, du VII et du VIII, du IX et du X. Alors que les ganglions des nerfs rachidiens sont uniquement formés par la crête ganglionnaire, ceux des nerfs crâniens sont aussi constitués par des zones épaissies de l'ectoderme céphalique appelées *placodes* qui viennent faire corps avec l'ébauche ganglionnaire.

Le ganglion du trijumeau résulte de la fusion de deux ébauches qui chez les Vertébrés inférieurs restent séparées, une est annexée au nerf ophtalmique, l'autre au nerf maxillo-mandibulaire. Au niveau de chaque ébauche se développe une placode, l'une renflée, volumineuse s'accole à l'ébauche ophtalmique, l'autre plus réduite à l'ébauche maxillo-madibulaire. Ebauches et placodes forment le ganglion définitif. Le V se divise en trois digitations qui cheminent entre ectoderme et mésoderme; la première va vers l'ébauche du globe oculaire; la deuxième aborde la face externe du somite prémandibulaire; la troisième, plus volumineuse, longe la face externe du somite mandibulaire et pénètre dans l'arc mandibulaire.

L'ébauche ganglionnaire acoustico-faciale : les ganglions de l'auditif dérivent de la crête ganglionnaire et surtout de la placode auditive. Sur l'embryon de 7 mm, on distingue deux masses : une supérieure donne le nerf de l'utricule et des ampoules des canaux semi-circulaires supérieur et externe, une inférieure donne le nerf du saccule et de l'ampoule du canal semi-circulaire postérieur. Un groupe cellulaire se différencie pour donner le ganglion spiral. Le ganglion géniculé du facial vient de la crête ganglionnaire et de la placode. Le

VII passe en dehors du somite hyoïdien et pénètre dans l'arc hyoïdien.

Le ganglion du IX se développe aux dépens d'éléments de la crête ganglionnaire et de deux placodes; le nerf se dirige vers le 3e arc branchial.

Les ganglions du X isolés ou réunis en une seule masse ont une origine semblable, et se dirigent plus tardivement vers les 4e et 5e arcs.

Les territoires sensitifs primitifs subissent des bouleversements. Le territoire cutané du V s'étend, ceux du VII, du IX, du X se réduisent au contraire, au point de disparaître presque et de se confondre; c'est, en particulier, ce qui se passe dans la région auriculaire où VII, IX et X se rencontrent. Les territoires muqueux s'intriquent aussi et dans la région de l'isthme du gosier, du voile du palais et de la base de la langue on rencontre successivement les V, VII, IX et X qui sont relativement groupés (fig. 114).

signification particulière. Gasser et Erlanger ont divisé les fibres nerveuses en trois catégories (voir p. 4) : les fibres A myélinisées, avec trois sous-groupes α, β, γ, appartiennent au système somatique cérébro-spinal; les fibres B, fibres myélinisées du système végétatif; les fibres C, fibres amyéliniques du système végétatif (fibres de Remak). Parmi les fibres du groupe A (diamètre variant de 22 à 2 μ) et dans le sous-groupe α, les fibres les plus volumineuses sont plus souvent motrices que sensitives.

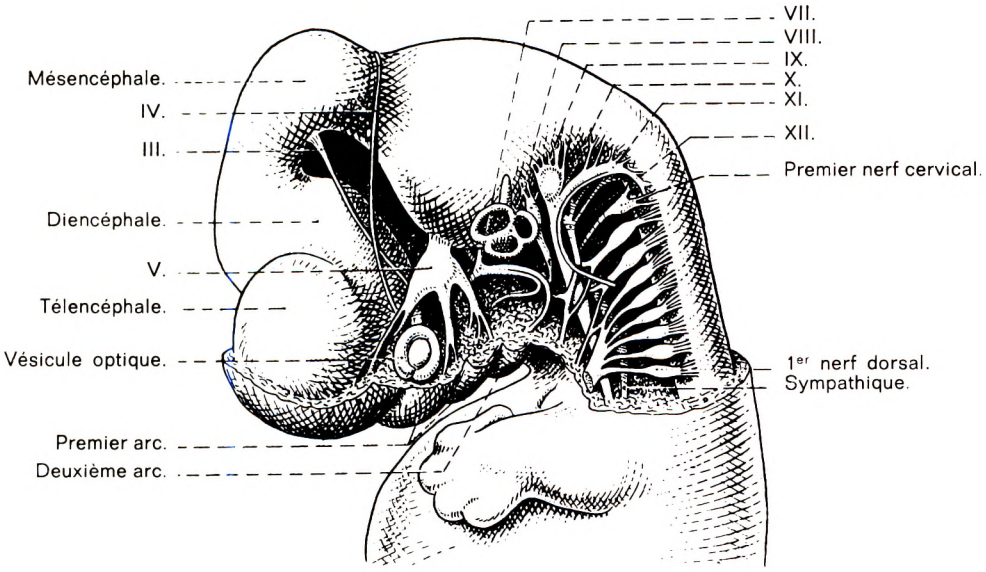

FIG. 13. — *Nerfs crâniens et rachidiens cervicaux d'un embryon de 15 mm.* (D'après HAMILTON, BOYD et MOSSMAN.)

CONSTITUTION

On a souvent tenté de classer les fibres en divers types d'après l'épaisseur de leur gaine de myéline et d'attribuer à chacun de ces types une

Les nerfs crâniens sont soit moteurs, soit sensoriels, soit mixtes. En les comparant on peut rechercher s'il y a correspondance entre la nature des fibres et leur aspect histologique. Chaque nerf crânien a été étudié après imprégnation osmique et pour chacun a été construit l'histogramme des différentes fibres (G. Lazorthes et coll., 1954 et 1962, tableau I).

Les nerfs sensoriels. — Le nerf olfactif et le nerf optique ont pratiquement le même histogramme. La très grande majorité de leurs fibres a un calibre compris entre 1 et 4 μ. L'aspect des coupes, très monotone, ne ressemble à aucun autre nerf crânien, ce qui n'a rien d'étonnant puisqu'ils ne sont pas de vrais nerfs mais des cordons blancs extériorisés; les coupes portent en réalité sur les cylindraxes des deutoneurones, alors

que pour tous les autres nerfs sensitifs, le VIII y compris, elles intéressent ceux des protoneurones. L'histogramme du VIII cochléaire, nerf sensoriel vrai, ressemble plus à ceux des nerfs olfactif et optique qu'à celui du nerf vestibulaire dont le profil est plus proche d'un histogramme de nerf sensitif.

L'histogramme des trois nerfs sensoriels est indiscutablement caractérisé par une prédominance des fibres de très petite taille; il ne ressemble en rien à ceux des autres nerfs crâniens.

nerf moteur purs. L'histogramme du trijumeau montre que le contingent sensitif s'inscrit à gauche dans les colonnes des petites fibres, le contingent moteur s'inscrit à droite dans les colonnes des grosses fibres, celui du facial permet les mêmes constatations. La juxtaposition des deux contingents sensitifs et des deux contingents moteurs démontre leur totale similitude.

Les IXe, X^{e} et XIe nerfs crâniens peuvent être considérés comme les faisceaux d'un même nerf (Willis en faisait le VIIIe nerf de sa classification).

TABLEAU I. — POURCENTAGES DES FIBRES DE DIFFÉRENTS DIAMÈTRES DANS LES NERFS CRÂNIENS. (D'après G. Lazorthes, Y. Lacomme et H. Planel.)

Nerfs	2 μ	4 μ	6 μ	8 μ	10 μ	12 μ	14 μ	16 μ	18 μ
I	72 %	23 %	4,5 %	0,5 %					
II	65	18	5	5	4	3			
III	3	10	11	8	22	20	18	5	3
IV	3	11	16	14	27	14	10	3,5	1,5
V moteur	3	5	5	13	26	24	16	6	2
V sensitif	18	20	16	26	15	4	1		
VI	2	7,5	14	11,5	23	18	14	4,5	5,5
VII moteur	3	7	12	25	27	15	8	3	
VII sensitif	25	23	18	16	9	3	4	2	
VIII cochléaire	47	32	16	4	1				
VIII vestibulaire	31	33	25	6	4	1			
IX	40	30	13	4	8	5			
X supérieur	12	41	29	8	3	4			
X inférieur	7	12	8	10	35	22	6		
XI bulbaire	20	23	7	6	10	13	15	6	
XI médullaire	9	9	9	7	29	21	13	1,5	0,5
XII		3	30	22	40	4	1		

Les nerfs moteurs. — La juxtaposition des histogrammes des trois nerfs oculo-moteurs montre de façon évidente leur quasi-similitude. Ils occupent tout l'éventail des calibres, mais avec une forte prédominance pour les fibres entre 10 et 14 μ. L'histogramme du grand hypoglosse, nerf moteur pur, rappelle ceux des nerfs oculo-moteurs.

Les IIIe, IVe, VIe et XIIe naissent dans le tronc cérébral de la même colonne nucléaire motrice; il n'est pas étonnant que leur constitution soit la même.

Les nerfs mixtes. — Le nerf trijumeau et le nerf facial sont particulièrement intéressants à comparer puisque leurs contingents sensitif et moteur sont tout d'abord absolument séparés, disposition qui permet d'étudier un nerf sensitif et un

Ils ont des origines nucléaires communes et tous trois se distribuent aux voies aéro-digestives supérieures. L'interprétation est plus délicate; elle correspond à l'embarras qui a toujours présidé à la classification de ces trois nerfs. L'histogramme du IX décalé à gauche ressemble à celui d'un nerf sensitif. Les histogrammes du X supérieur et du X inférieur sont très différents; dans le premier, prédominent les petites fibres, dans le second les fibres de grand diamètre. Les histogrammes du XI bulbaire et médullaire diffèrent : celui du XI bulbaire a un aspect bimaximal, celui du XI médullaire est décalé à droite dans les colonnes des grosses fibres.

Au point où les nerfs sont encore représentés par de simples radicules, il existe probablement des groupements de fibres de nature différente; les fibres sensitives puis motrices du IX, les fibres

surtout sensitives et neurovégétatives du X, puis les fibres motrices du spinal bulbaire se succèdent de haut en bas.

Nos constatations permettent d'avancer sur un plan plus général que les nerfs crâniens sensoriels sont constitués surtout par des fibres petites (2-4 μ), les nerfs sensitifs surtout par des fibres moyennes (4-8 μ), les nerfs moteurs surtout par de grosses fibres (8-14 μ). S'il n'est pas absolument démontré qu'une petite fibre soit une fibre sensorielle, qu'une fibre moyenne soit une fibre sensitive, qu'une grosse fibre soit motrice, nous nous croyons autorisés à admettre et à proposer des types d'histogramme dont le profil peut être tenu pour caractéristique d'un nerf sensoriel, d'un nerf sensitif, d'un nerf moteur.

SYSTÉMATISATION

L'origine réelle des nerfs crâniens est représentée par leurs noyaux moteurs, sensitifs et neurovégétatifs. Ces noyaux ne sont, en réalité, que des relais : dans les noyaux moteurs se trouve le neurone périphérique qui fait suite au neurone central ou cortical; dans les noyaux sensitifs est le deutoneurone qui fait suite au protoneurone ganglionnaire et précède les neurones centraux; dans les noyaux neurovégétatifs sont les neurones préganglionnaires qui précèdent les neurones ganglionnaires.

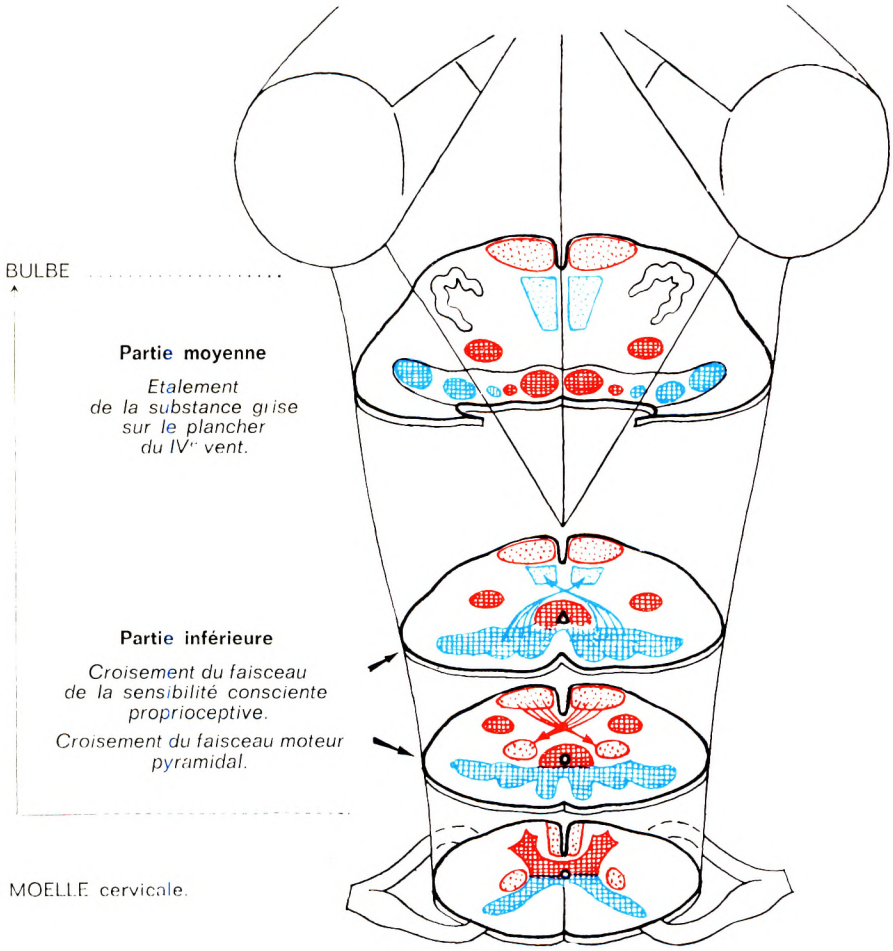

FIG. 14. — *Les transformations de la jonction médullo-bulbaire.*

Le I et le II, cas particuliers, représentent des cordons blancs extériorisés. Le I dérive du télencéphale (lobe olfactif du rhinencéphale). Le II dérive du diencéphale (lobe visuel de l'ophtalmencéphale).

Les autres nerfs crâniens dérivent des trois autres vésicules cérébrales, mésencéphale, métencéphale et myélencéphale qui constituent le tronc cérébral.

Dans la moelle cervicale. — L'axe gris est constitué par une corne antérieure motrice comprenant les groupes cellulaires de la base et ceux de la tête; une corne postérieure sensitive comprenant les groupes cellulaires de la base et ceux de la tête; une corne ou zone latérale neurovégétative (zone intermédio-latérale).

Dans la partie inférieure du bulbe. — L'axe gris se fragmente et se déplace : 1° L'entrecroisement moteur du faisceau pyramidal décapite les cornes antérieures. 2° L'entrecroisement sensitif de la voie proprioceptive décapite les cornes postérieures. L'axe gris est ainsi divisé en 10 colonnes qui sont de chaque côté : 2 colonnes motrices, 2 sensitives, 1 neurovégétative. 3° Les fibres transversales ou arciformes fragmentent ces colonnes en noyaux. 4° L'élargissement du canal de l'épendyme, qui devient le IVe ventricule, étale les noyaux (voir Le Système Nerveux Central, p. 84).

Dans le tronc cérébral, les noyaux s'égrènent comme on le voit dans le tableau II et dans la figure 15.

TABLEAU II

	Noyaux moteurs		*Noyaux sensitifs*		*Noyaux neurovégétatifs*
	Corne antérieure		Corne postérieure		Zone intermédiaire.
Moelle.	*Tête*	*Base*	*Tête*	*Base*	
Bulbe.	IX X XI	XII	V	VII IX X	X N. cardio-pneumo-entérique. IX N. salivaire inférieur. VII N. salivaire supérieur.
Protubérance.	VII V	VI	VIII cochléaire	VIII vestibulaire	VII N. lacrymo-nasal.
Mésencéphale.		IV III			III N. pupillaire.

L'origine réelle d'un nerf crânien comprend :

Pour les fibres motrices. — 1° Le noyau constitué par les corps cellulaires multipolaires des neurones périphériques. 2° Les connexions centrales avec les neurones centraux ou corticaux. 3° Le trajet intra-axial des cylindraxes des neurones périphériques avant leur émergence du névraxe.

Pour les fibres sensitives. — 1° Le noyau où se trouvent les neurones nucléaires ou deutoneurones. 2° Les connexions périphériques avec les neurones ganglionnaires (ganglions de Gasser du V, géniculé du VII, d'Andersj et d'Erhenritter du IX, jugulaire et plexiforme du X), et le trajet intra-axial de leurx cylindraxes. 3° Les connexions centrales avec les neurones centraux.

Pour les fibres neurovégétatives. — 1° Le noyau où se trouve le neurone préganglionnaire. 2° Les connexions périphériques avec une formation ganglionnaire du parasympathique crânien où se trouve le neurone ganglionnaire et d'où partent les fibres post-ganglionnaires.

Nous avons indiqué qu'une classification fonctionnelle permettait de diviser les nerfs crâniens en : *Nerfs sensoriels :* olfactif I, optique II, auditif VIII; *Nerfs moteurs :* moteur oculaire commun III, pathétique IV, moteur oculaire externe VI, spinal XI et grand hypoglosse XII; *Nerfs mixtes :* trijumeau V, facial VII, glosso-pharyngien IX, pneumogastrique X. Ces derniers nerfs, bien que pourvus de fibres motrices, sensitives, neurovégétatives et aussi, pour certains de fibres senso-

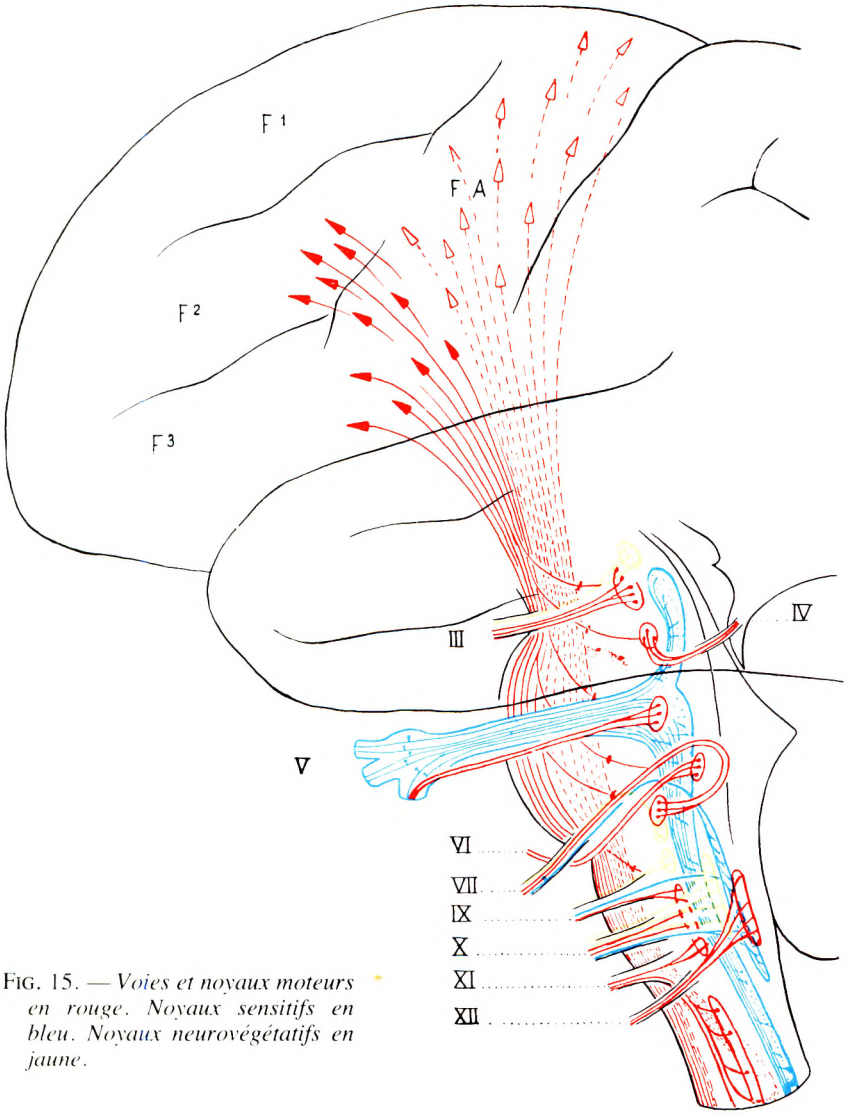

FIG. 15. — *Voies et noyaux moteurs en rouge. Noyaux sensitifs en bleu. Noyaux neurovégétatifs en jaune.*

TABLEAU III. — CONSTITUTION DES NERFS MIXTES OU NERFS BRANCHIAUX

Nerfs mixtes	*Fibres motrices*	*Fibres sensitives*	*Fibres sensorielles*	*Fibres neurovégétatives*
V	+	++++		+ para-
VII	++++	+	+ gustation	+ sympathique
IX	+	+	+	+ crânien.
X	+	+		++++

rielles, ont évolué semble-t-il vers une sorte de spécialisation, c'est ainsi que le trijumeau est surtout sensitif, le facial surtout moteur, le pneumogastrique surtout neurovégétatif. Le facial et le glosso-pharyngien ont des fibres sensorielles gustatives : tableau III.

CHAPITRE II

LE NERF OLFACTIF

Le nerf olfactif est un nerf sensoriel.

Il comprend quatre parties : les racines olfactives; la bandelette olfactive; le bulbe olfactif; les nerfs olfactifs proprement dits.

Il n'est que partiellement comparable aux autres nerfs crâniens car les trois premières parties sont, en réalité, des formations olfactives centrales extériorisées. Les nerfs olfactifs proprement dits vont du bulbe olfactif à la muqueuse de la partie supérieure des fosses nasales; ils sont constitués par les cylindraxes de cellules nerveuses, situées dans cette muqueuse.

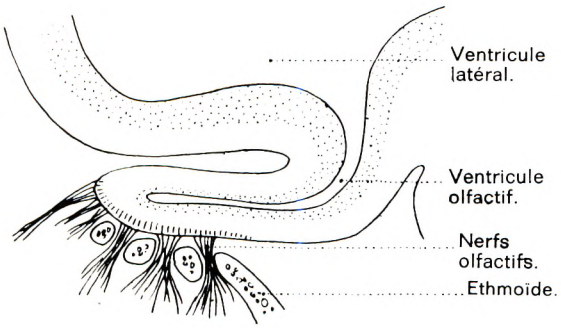

FIG. 16. — *Développement du nerf olfactif.*

EMBRYOLOGIE

La *placode olfactive* apparaît au-dessous du bourgeon frontal et au-dessous et en avant de la membrane pharyngienne; elle s'épaissit et se déprime en une fossette dont le fond se rapproche du *prosencéphale*. Les cellules de la placode prolifèrent vers la 5e semaine; elles se différencient sur place en cellules neurosensorielles. Leur extrémité centrale prend la valeur d'un axone et va, à travers le mésenchyme, s'unir au *bulbe olfactif*. La placode est d'abord située au contact direct du bulbe olfactif, elle en est ensuite séparée par les tissus développés aux dépens du mésenchyme, c'est-à-dire par les méninges et le squelette.

Chez certains Vertébrés, le bulbe et la bandelette olfactives sont creusés d'un véritable ventricule olfactif, diverticule du ventricule latéral; chez les Primates, chez l'Homme, ce ventricule disparaît au fur et à mesure qu'on s'éloigne de la vie embryonnaire, mais à sa place persiste une traînée de substance gélatineuse.

DESCRIPTION

Les racines olfactives sont au nombre de trois : une racine blanche externe ou hippocampique va vers l'extrémité antérieure de la circonvolution de l'hippocampe (5e circonvolution temporale); une racine blanche interne ou calleuse va vers le bec du corps calleux; une racine grise, ou moyenne, se perd dans l'espace perforé antérieur (fig. 17).

La bandelette olfactive est aplatie et triangulaire en coupe; elle a 3 cm de long.

Le bulbe olfactif est un renflement ovalaire de 8 mm de long et de 4 mm de large. Les deux bulbes olfactifs sont presque au contact l'un de l'autre, car les bandelettes olfactives sont obliques en avant, en dedans.

Les nerfs olfactifs prennent naissance sur la face inférieure du bulbe olfactif. Ils sont de volume inégal, de nombre variable (environ une vingtaine) et disposés en deux rangées parallèles. Le bulbe olfactif couché sur la lame criblée de

l'ethmoïde regarde par sa face inférieure en bas et en dehors. La rangée externe des nerfs naît de la face inférieure du bulbe olfactif; la rangée interne naît de son bord interne.

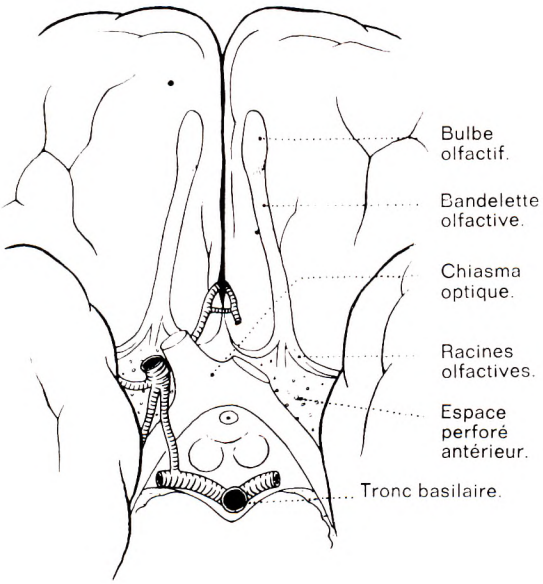

FIG. 17. — *Le nerf olfactif.*

RAPPORTS

La portion intracrânienne.

La formation correspond *en haut* à la face inférieure du lobe frontal. Le nerf est appliqué sur le sillon olfactif interne qui délimite, avec le bord interne de l'hémisphère, la circonvolution orbitaire interne ou gyrus rectus.

En bas, les racines olfactives reposent sur l'origine du nerf optique et sur l'artère cérébrale antérieure, la bandelette est sur le limbus sphénoïdal, le bulbe sur la lame criblée de l'ethmoïde.

En dedans, le nerf est appliqué contre l'apophyse *crista galli* et le nerf terminal (v. p. 30).

En dehors du bulbe olfactif, sont le nerf nasal interne, branche du nerf ophtalmique et l'artère ethmoïdale antérieure qui sortent du canal ethmoïdal antérieur et l'artère ethmoïdale postérieure issue du canal ethmoïdal postérieur.

Les méninges. Le nerf entouré par une gaine pie-mérienne propre chemine dans l'espace sous-arachnoïdien, c'est-à-dire entre arachnoïde et pie-mère; sa face supérieure est donc séparée de l'écorce cérébrale par deux feuillets pie-mériens, sa face inférieure repose sur la lame criblée de l'ethmoïde et en est séparée par les trois méninges. La dure-mère forme devant le bulbe olfactif un petit repli appelé tente olfactive de Trolard (fig. 18).

La traversée du crâne.

Les nerfs olfactifs disposés sur deux rangées parallèles traversent les trous de la lame criblée. Les méninges forment à chaque filet trois gaines concentriques qui vont jusqu'aux orifices; la pie-mère se continue avec le névrilème des nerfs. Des rameaux venus de l'artère ethmoïdale antérieure les accompagnent.

La portion extra-crânienne et la distribution.

Les nerfs olfactifs se distribuent à la partie supérieure des fosse nasales (zone olfactive). Ils sont situés dans la couche la plus profonde de la muqueuse nasale, au contact du périoste, presque contenus dans son épaisseur, directement appliqués sur l'os sur lequel ils traçent de fins sillons. Leur longueur est variable, leur direction est divergente, leur distribution s'étale en éventail à sommet supérieur. Dans la partie supérieure, les filets s'anastomosent et forment un plexus à mailles losangiques.

Le groupe externe. — Les nerfs cheminent dans les gouttières situées sur les masses latérales de l'ethmoïde (Sappey : 6 à 8 nerfs, Valentin : 12 à 20). La zone olfactive n'est étendue que sur 1,5 cm² environ, ce qui correspond à la moitié supérieure du cornet supérieur (von Brunn).

Le groupe interne. — Les nerfs cheminent dans les gouttières creusées dans le périoste de la cloison (Sappey : 8 à 10 nerfs, Valentin : 12 à 16). Les anastomoses sont moins riches que sur la face externe. La zone olfactive occupe une surface de 2 cm², elle ne dépasse pas le bord inférieur du cornet supérieur (von Brunn).

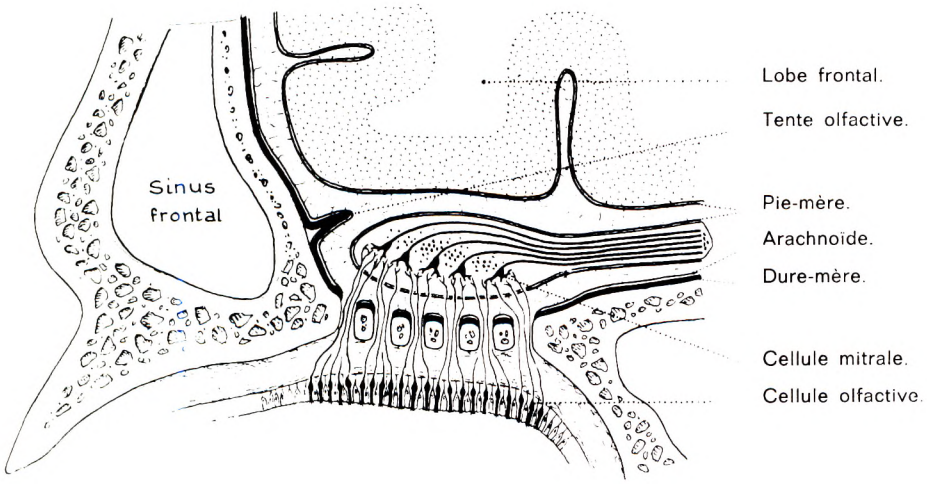

FIG. 18. — *Rapports du nerf olfactif* (coupe sagittale).

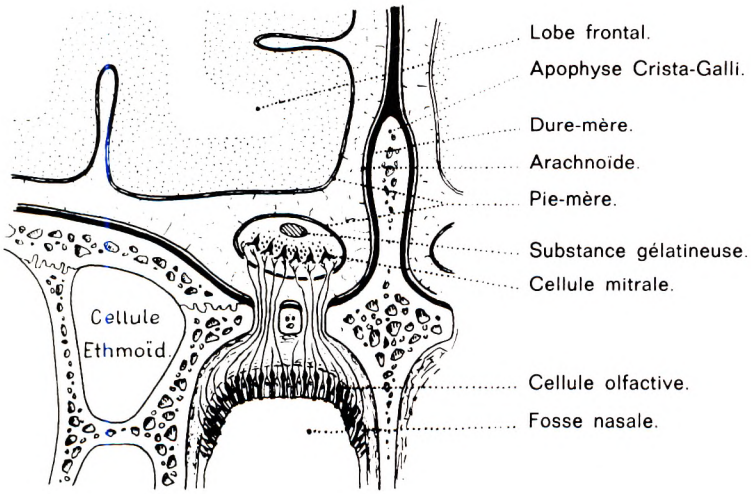

FIG. 19. — *Rapports du nerf olfactif* (coupe frontale).

VASCULARISATION

La bandelette olfactive est nourrie par une artéiole issue de la cérébrale antérieure. Le bule olfactif et les filets olfactifs sont vascularisés par les artères ethmoïdales.

SYSTÉMATISATION

Dans le nerf olfactif, on rencontre les deux premiers neurones de la voie olfactive :

La cellule sensorielle olfactive. — Le premier neurone, cellule bipolaire de Schultze, est situé

entre les cellules de la couche épithéliale de la muqueuse. Les prolongements périphériques courts se portent vers la surface libre de la muqueuse où ils se terminent par un renflement (vésicule olfactive de Van der Stricht) qui est le véritable appareil récepteur. Les prolongements centraux ou cylindraxes, sans myéline, constituent les nerfs olfactifs proprement dits, traversent le chorion de la muqueuse et de la lame criblée, et se terminent dans le bulbe olfactif en s'articulant avec la cellule mitrale (fig. 18 et 19).

du rhinencéphale, vieux cerveau dévolu aux comportements instinctif et émotionnel et à l'olfaction (voir Le Système Nerveux Central, p. 231 et 296).

EXPLORATION

L'influx olfactif naît de l'action des molécules chimiques venues au contact des prolongements des cellules olfactives.

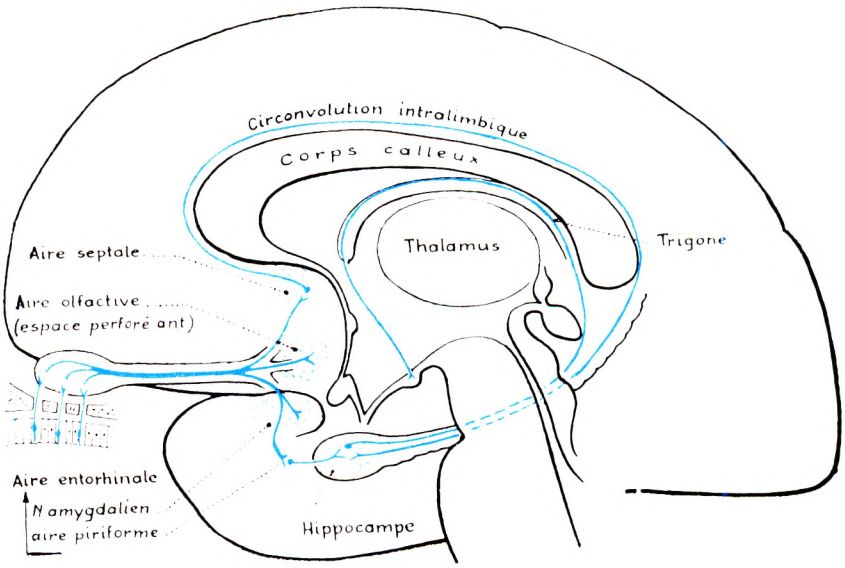

FIG. 20. — *Les voies olfactives.*

La cellule mitrale du bulbe olfactif représente le deuxième neurone. Les prolongements dendritiques s'articulent avec les cylindraxes des cellules olfactives et constituent les glomérules olfactifs. Une convergence extrêmement importante existe puisque chaque cellule mitrale reçoit les cylindraxes d'un millier de cellules sensorielles au minimum (fig. 18). Nous possédons 50 millions de cellules olfactives et 30 à 40 000 cellules mitrales. Les glomérules olfactifs, au nombre de 2 000, correspondent à la réunion d'une dizaine de cellules mitrales.

Les prolongements cylindraxiles de la cellule mitrale ont une gaine de myéline; ils cheminent dans le bulbe, dans la bandelette, dans les stries olfactives et pénètrent dans le névraxe. Ils vont ainsi prendre contact avec les neurones centraux

L'acuité olfactive. — Le cerveau olfactif se développe très tôt dans la phylogénèse. Chez les animaux inférieurs, l'olfaction règle le comportement sexuel et alimentaire. Le saumon et l'anguille sont guidés par l'odorat sur des centaines de kilomètres d'océan et de rivière. Dans le groupe des mammifères, l'odorat connaît son apogée chez les rongeurs qui règlent leur vie sur les odeurs; il a ensuite un commencement d'involution et perd son rôle vital.

L'homme est microsmatique, non parce qu'il est privé d'afférences olfactives, mais parce que son taux d'utilisation des informations olfactives est beaucoup plus faible que celui des animaux macrosmatiques. Les afférences olfactives ne règlent plus le comportement sexuel de l'Homme, mais elles l'influencent. Elles demeurent pour une

large part à l'origine des mécanismes qui règlent l'alimentation et déterminent la satiété. Les aptitudes de certains sont véritablement stupéfiantes; un dégustateur identifie un vin au premier coup de nez. Le gastronome a plus de nez que de goût. Les papilles gustatives ne détectent que les quatre saveurs fondamentales : amer, sucré, acide, salé; pour goûter, nous associons, par un progressif apprentissage, les afférences olfactives et gustatives. Elles entrent dans le cerveau par des voies différentes et se projettent sur des aires corticales différentes : les afférences olfactives vont au rhinencéphale; les afférences gustatives se terminent, après relais thalamique, au voisinage de la pariétale ascendante, à proximité de l'aire correspondant à la sensibilité de la langue.

L'anosmie ou perte de l'odorat est généralement découverte au cours d'un examen systématique; elle est rarement ressentie spontanément par le sujet ateint; dans ce cas, c'est la perte du goût souvent associée qui est la première signalée.

On doit explorer les deux côtés séparément en obturant alternativement les narines; il est bon de faire fermer les yeux. Il faut s'informer de l'existence d'une obstruction nasale, d'une rhinite ou d'une opération nasale antérieure.

— *L'olfactométrie qualitative :* des substances aromatiques non irritantes et familières, telles que l'huile de clou de girofle, la térébenthine, le café, la vanille, l'éther sont utilisées. Les substances telles que l'ammoniaque, le vinaigre qui irritent la sensibilité générale (le trijumeau) et sont perçues même quand l'odorat est perdu, doivent être évitées.

— *L'olfactométrie quantitative* par le test d'Elsberg consiste à calculer le temps mis pour reconnaître une odeur. A l'aide d'un cylindre d'air comprimé, de bouteilles-tests contenant la substance odorante et d'un embout nasal, on injecte dans la narine pendant une période d'apnée volontaire, un volume connu de vapeur odorante, à une concentration connue, sous une pression connue, soit 1 cm^3, puis 2, 3, 4, jusqu'à ce que la substance soit identifiée. Le coefficient olfactif est le volume de vapeur odorante nécessaire pour l'identification d'une odeur particulière; il est exprimé par le nombre de centimètres cubes de vapeur émis par les bouteilles-tests. Il varie avec les substances : térébenthine (10), menthe (13-7), lavande, vanille, créosote (14-4), camphre (15), café (15-9), girofle (17). On a remarqué que les coefficients olfactifs des diverses substances varient en rapport direct avec leur point d'ébullition; plus bas est le point d'ébullition, plus vite l'odeur est perçue. Les résultats sont souvent difficiles à interpréter car très variables d'un sujet à l'autre.

Diverses affections peuvent être à l'origine de troubles de l'olfaction :

— les nombreuses causes d'obstruction nasale : polypes nasaux, coryza...;

— les malformations congénitales : absence des nerfs olfactifs ou de pigments olfactifs (albinos), agénésie des voies olfactives;

— les traumatismes : les fractures de l'étage antérieur qui traversent la lame criblée peuvent sectionner les nerfs olfactifs; les traumatismes frontaux ou occipitaux qui ébranlent le cerveau dans le sens antéro-postérieur peuvent arracher les nerfs olfactifs au niveau de la traversée de la lame criblée;

— les tumeurs de l'étage antérieur (méningiomes) se manifestent fréquemment par une anosmie unilatérale, puis bilatérale, associée à une atrophie optique, quelquefois à un syndrome de Forster-Kennedy (voir p. 44) et à des troubles mentaux.

La paraosmie est une perception olfactive qui ne correspond pas à la stimulation. Les odeurs sont confondues lors des suppurations chroniques nasale ou sinusales.

Les hallucinations olfactives sont une perception olfactive sans objet. Elles sont presque toujours faites d'odeurs désagréables : poissons ou œufs pourris, pétrole, excréments. L'origine en est toujours centrale. On les rencontre :

— dans certaines maladies mentales : schizophrénie de type paranoïde, psychoses alcooliques chroniques;

— dans les lésions irritatives du centre cortical de l'olfaction, c'est-à-dire de la pointe de la 5e circonvolution temporale (uncus de l'hippocampe). La crise uncinée est une crise d'épilepsie qui commence par une aura olfactive.

ABORD CHIRURGICAL

L'exploration chirurgicale du nerf olfactif ne trouve d'indication que dans la pathologie du voisinage : méningiome de la région olfactive, fissure post-traumatique de la lame criblée de l'ethmoïde

compliquée de rhinorrhée et de méningite... On ne connaît pas de cas de tumeur primitive du nerf olfactif. L'abord du nerf olfactif se fait par voie transfrontale comme celui du nerf optique (voir plus loin, p. 45).

Le nerf vomero-nasal. — Ce nerf représente un faisceau spécial des voies olfactives. Il naît d'un renflement du bulbe olfactif, qu'on appelle le bulbe olfactif accessoire, traverse la lame criblée et descend obliquement en avant et en bas sur la cloison; il aboutit à l'organe vomero-nasal ou organe de Jacobson représenté par un conduit de 2 à 7 mm, situé à peu de distance de l'orifice des narines sur la partie antéro-inférieure de la cloison et constitué par des cellules olfactives typiques.

L'organe vomero-nasal paraît être en relation avec l'adaptation à la vie terrestre; il manque chez les poissons et les oiseaux; il existe chez les batraciens, les reptiles et les mammifères; il est rudimentaire chez les primates. Chez l'Homme, il est constant chez l'embryon et souvent absent chez l'adulte.

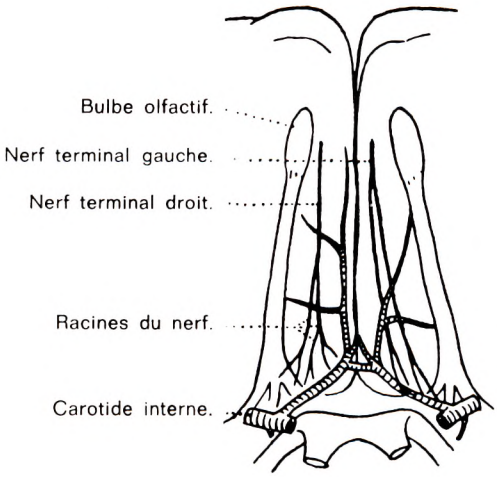

FIG. 21. — *Le nerf terminal de l'Homme* (augmenté de volume). D'après G. LAZORTHES.

Le nerf terminal. — Ce nerf est un minuscule filet nerveux situé en dedans des nerfs olfactifs; ses connexions centrales se font dans la région de la lame terminale probablement avec l'hypothalamus antérieur. Il fut découvert par Pinkus, en 1894, chez un poisson du groupe des Dipneustes. Il existe chez tous les vertébrés.

Chez les mammifères et chez l'Homme * le nerf émerge du névraxe au niveau de la strie olfactive interne par plusieurs petites racines (2 à 6).

Il chemine d'abord entre méninges et cerveau, en dedans de la formation olfactive, puis traverse la dure-mère qui revêt les faces latérales de l'apophyse *crista galli* et chemine entre dure-mère et os. C'est là qu'il se divise en plusieurs branches anastomosées en plexus et qu'il porte un ganglion appelé terminal. Chez l'Homme, on ne trouve jamais de vrai renflement ganglionnaire

* G. LAZORTHES, *Thèse de doctorat ès Sciences*, Sorbonne, 1944.

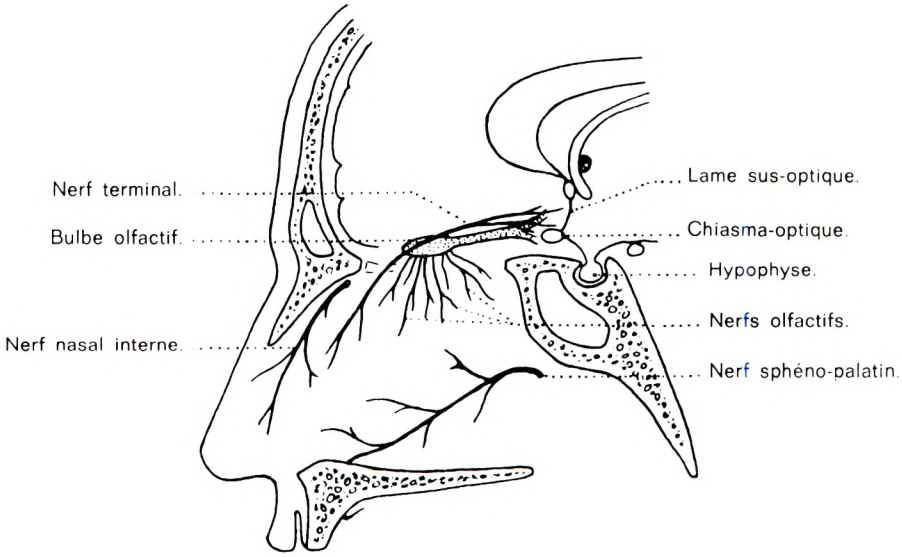

FIG. 22. — *Schéma du trajet terminal de l'Homme* (augmenté de volume). D'après G. LAZORTHES.

(comme chez le cheval, par exemple), mais plutôt un réseau de fibres dans les mailles duquel se trouvent des cellules; le long du nerf, en arrière et en avant de ce plexus ganglionné, existent aussi des cellules. Du plexus ganglionné partent 4 à 5 filets qui traversent la base du crâne. La majorité des filets sortent par la fente ethmoïdale, d'autres, environ 2 à 3, par les trous olfactifs internes les plus antérieurs. Dans les fosses nasales, d'après Brookover, le nerf terminal donne naissance à un vaste plexus qui recouvre toute la surface du spetum nasal. En réalité, le territoire du nerf se réduit à la portion antéro-supérieure de la muqueuse de la cloison nasale.

La signification du nerf terminal :

1) Il n'est pas, comme beaucoup l'ont prétendu, une composante de l'appareil olfactif; il n'a avec les nerfs olfactifs et voméro-nasal que des rapports de voisinage. Il ressemble en réalité à un nerf cérébro-spinal sensitif, car il prend naissance aux dépens de l'extrémité supérieure de la crête ganglionnaire, il émerge par plusieurs radicules, il porte un ganglion ou plexus ganglionné, fait de cellules sensitives, il se termine dans la muqueuse de la cloison des fosses nasales en un plexus anastomosé avec les nerfs ethmoïdal antérieur et naso-palatin, branches du trijumeau.

2) Il paraît être phylogénétiquement très ancien. Il a dû subir de grandes modifications et une atrophie considérable du fait de sa situation dans une région très remaniée et de l'énorme accroissement du territoire du trijumeau. Il représente, d'après nous, le premier nerf segmentaire issu du premier neuromère.

3) Il a probablement un rôle vaso-moteur ou vaso-sensible; il intervient indirectement dans les phénomènes de l'olfaction.

CHAPITRE III

LE NERF OPTIQUE

Le nerf optique est un nerf sensoriel. Il est constitué par les cylindraxes des cellules multipolaires de la rétine qui convergent vers la papille optique, traversent la choroïde et la sclérotique et forment un volumineux nerf étendu du globe oculaire au chiasma optique.

Le nerf optique conduit non seulement les impressions visuelles mais aussi l'influx centripète qui règle la contraction réflexe de la pupille (accommodation à la lumière).

EMBRYOLOGIE

Le nerf optique est un tractus de substance blanche extériorisé, et non un vrai nerf.

La vésicule optique, dérivée de la face latérale du diencéphale, est d'abord sessile, puis pédiculée. Elle forme une cupule qui reçoit la *placode optique* développée dans le plan ectodermique. Dans les parois de la vésicule optique apparaissent les cellules sensorielles, les cellules bipolaires et multipolaires de la rétine qui sont des neurones extériorisés de l'encéphale. La placode donne naissance au cristallin. L'invagination en cupule de la vésicule est échancrée à sa partie inférieure par la fente colobomique. Son défaut de fermeture entraîne l'absence d'iris, de rétine et de choroïde dans le segment inférieur de l'œil, c'est ce qu'on appelle colobome; les colobomes peuvent porter sur une ou plusieurs de ces formations. Sur la face inférieure du pédicule optique la fente se continue et délimite une gouttière qui s'oblitère progressivement et enferme l'artère et la veine hyaloïdiennes, futures artère et veine centrales de la rétine.

Le pédicule optique ne forme pas le nerf optique; il lui sert de soutien; ses cellules constituent la gaine de Schwann et la névroglie. Les fibres du nerf optique apparaissent au deuxième mois, elles naissent dans la rétine, s'engagent dans le pédicule et s'entrecroisent partiellement au niveau du chiasma primitif. Contrairement à la genèse des fibres optiques qui se fait de la rétine vers les centres, la myélinisation se fait des centres vers la périphérie; elle commence au cinquième mois et n'est terminée qu'à la naissance (Westphall). La myélinisation peut être retardée : c'est la pseudo-atrophie du nouveau-né; elle peut se faire au-delà de la papille, ce qui explique l'existence de bouquets et de fibres à myéline en avant de la rétine.

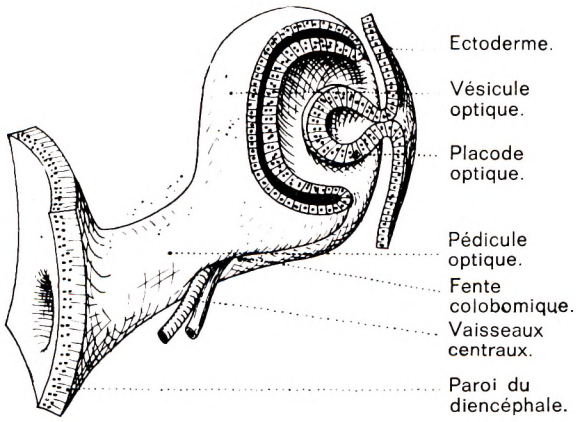

FIG. 23. — *Développement du nerf optique.*

DESCRIPTION

Le nerf optique commence à l'angle antéro-externe du chiasma optique, qui est une lame quadrilatère transversale dans laquelle s'entrecroisent partiellement les fibres des nerfs optiques.

Il est dans son ensemble oblique en avant et en dehors : d'abord rectiligne, il devient sinueux dans l'orbite, ce qui permet les mouvements du globe oculaire. Sa longueur totale est de 5 cm.

Son trajet comprend quatre parties :

— Une partie intracrânienne longue de 1 cm; le nerf est aplati, rectiligne.

— La traversée du canal optique, longue de 0,5 cm; le nerf est aplati, rectiligne.

En dehors on rencontre la pointe du lobe temporal, la petite aile du sphénoïde et la clinoïde antérieure, la terminaison de la carotide interne. Cette artère émerge de la face supérieure du sinus caverneux et, suivant une courbe à concavité postérieure, elle se porte en arrière sur 1 cm et donne ses terminales; du sommet de la courbe part l'artère ophtalmique qui se place sous le nerf et l'accompagne jusque dans la cavité orbitaire.

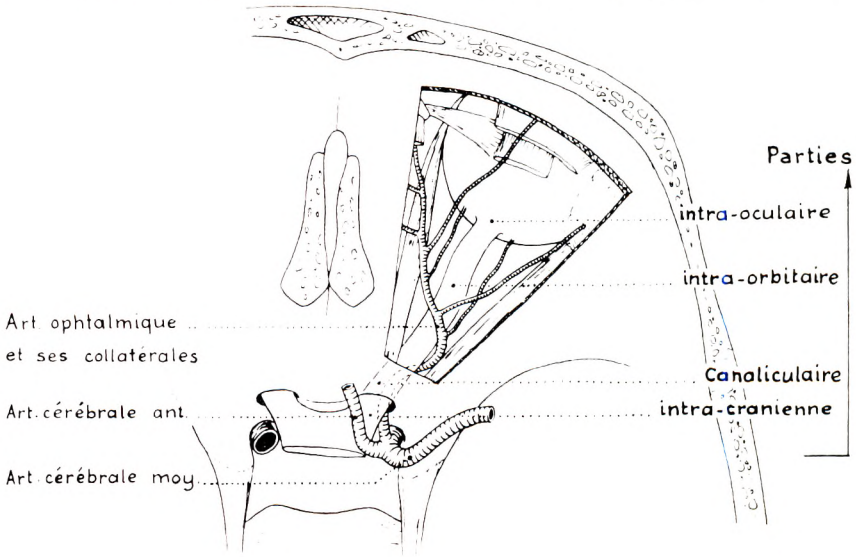

FIG. 24. — *Les différentes parties du nerf optique.*

— Une partie intra-orbitaire longue de 3 cm; le nerf est rond; il présente deux légères courbes : une postérieure concave en dedans, une antérieure concave en dehors.

— Une partie intra-oculaire ou intrabulbaire longue de 0,05 cm.

Il se termine un peu au-dessous (1 mm) et en dedans (3 mm) du pôle postérieur du globe oculaire.

RAPPORTS

La partie intracrânienne.

La longueur du nerf optique intracrânien qui est en moyenne de 1 cm varie avec le type du chiasma optique.

En dedans du nerf sont le tubercule hypophysaire et le nerf olfactif.

Au-dessus du nerf sont le lobe frontal, le segment précommunicant de l'artère cérébrale antérieure qui croise le nerf de dehors en dedans et les racines du nerf olfactif.

Au-dessous, le nerf repose sur le diaphragme duremérien de la loge de l'hypophyse et sur la lame osseuse très mince de la gouttière optique qui le sépare du sinus sphénoïdal.

Le nerf chemine dans la citerne opto-chiasmatique.

De tels rapports permettent de comprendre que le nerf optique puisse être comprimé par un anévrisme de la carotide interne ou de ses branches, par un méningiome de la petite aile du sphénoïde (surtout variété interne), par un méningiome du tubercule hypophysaire, par un méningiome olfactif ou par un adénome hypophysaire; ils expliquent aussi qu'une névrite optique puisse compliquer une sinusite sphénoïdale.

La partie canalaire.

Le canal optique. — L'orifice postérieur du canal est ovalaire à grand axe transversal. Le canal fait une légère courbe à concavité interne; il est constitué : en haut, par la racine supérieure de la petite aile; en bas, par la racine inférieure de la petite aile dans laquelle peut s'engager un prolongement du sinus sphénoïdal; en dehors, par leur union; en dedans, par le corps du sphénoïde sur lequel est creusée la gouttière optique. L'orifice antérieur du canal, plus étroit que le postérieur, a une forme ovalaire à grand axe vertical.

Les méninges. — Le nerf optique, véritable prologement de l'encéphale, est entouré comme tout le système nerveux central par les trois méninges; elles forment autour de lui trois gaines concentriques. La pie-mère enveloppe le nerf. L'arachnoïde forme une gaine qui pénètre dans le canal. La dure-mère, fixée au périoste, accompagne aussi le nerf dans la cavité orbitaire; elle constitue au-dessus du nerf un repli falciforme à concavité postérieure (tente du nerf optique), qui va du *limbus sphénoïdale* à la clinoïde antérieure. Au niveau du canal optique les trois méninges sont plus ou moins fusionnées.

Dans le canal, chemine avec le nerf l'artère ophtalmique située en dessous et en dehors; elle traverse la dure-mère dans le canal optique. L'adhérence du nerf optique aux parois du canal par l'intermédiaire de ses gaines explique qu'il puisse être lésé lors des fractures irradiées au canal et atteint au cours des infections des sinus (névrite canalaire).

La partie intra-orbitaire.

Le nerf chemine à peu près dans l'axe de la pyramide orbitaire, à 1 cm du plancher orbitaire.

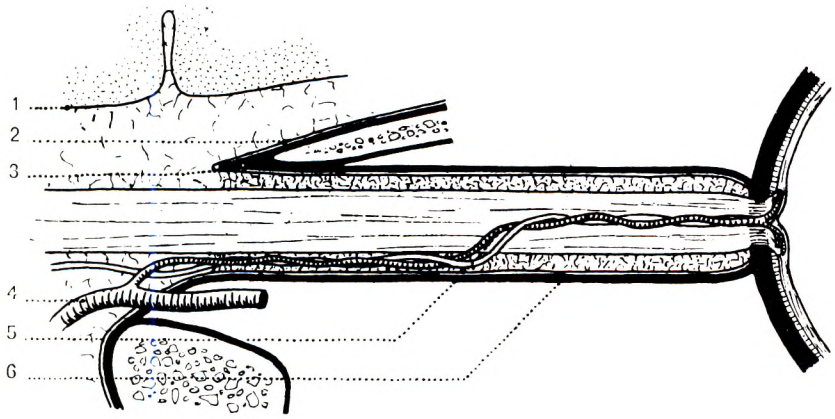

FIG. 25. — *Coupe vertico-sagittale passant par le canal optique.*
1, pie-mère; *2*, arachnoïde; *3*, dure-mère; *4*, artère ophtalmique; *5*, artère et veine centrales de la rétine; *6*, gaine du nerf optique.

Les gaines du nerf. — Le nerf optique est entouré par trois gaines concentriques. De la surface vers la profondeur : une gaine durale, une gaine arachnoïdienne, une gaine piale qui envoie profondément des cloisons conjonctives divisant le nerf en faisceaux. Entre les gaines méningées sont les espaces péri-optiques : l'espace sous-dural entre gaines durale et archnoïdienne, et l'espace sous-arachnoïdien entre gaines arachnoïdienne et piemérienne; ce dernier espace est plus ou moins cloisonné par des trabécules conjonctives. L'œdème papillaire qui accompagne l'hypertension intracrânienne et l'hémorragie rétinienne qui suit l'hémorragie méningée varient dans leur précocité d'apparition et dans leur importance en fonction de la persistance ou de l'absence de communications entre les espaces sous-arachnoïdiens intra-crâniens et péri-optiques.

Le cône musculo-aponévrotique. — Les muscles oculo-moteurs forment en arrière du globe oculaire un cône à base antérieure et sommet postérieur. Le sommet de ce cône est constitué par un

tendon commun à tous les muscles : le tendon de Zinn.

Le nerf optique traverse le dédoublement de la branche supéro-interne du tendon de Zinn entre les muscles droit supérieur et droit interne. Progressivement, les muscles s'écartent et une couche graisseuse s'interpose entre eux et le nerf.

Les autres éléments vasculaires et nerveux. — L'artère ophtalmique s'enroule autour du nerf optique successivement externe, supérieure et interne. D'abord accolée au nerf, elle s'en sépare vers la moitié de son trajet pour se diriger vers l'interstice séparant les muscles droit interne et grand oblique. L'artère centrale de la rétine a une origine variable, mais le plus souvent au niveau de la première portion orbitaire de l'artère ophtalmique. Elle pénètre dans les gaines du nerf puis dans le nerf lui-même par sa face externe à peu près au milieu de son trajet intra-orbitaire, à une distance du globe voisine de 10 à 12 mm. La veine ophtalmique supérieure est en dehors du nerf, la veine ophtalmique inférieure située dans l'angle inféro-interne de l'orbite est plus éloignée. Les deux veines ophtalmiques se réunissent au sommet de l'orbite. La veine centrale de la rétine se dégage du nerf à quelques millimètres du point de pénétration de l'artère et se jette dans la veine ophtalmique supérieure. Les artères ciliaires postérieures cheminent le long de la partie antérieure du nerf optique en décrivant de nombreuses courbes, et se terminent en plusieurs branches à 3 ou 4 mm du pôle postérieur, avant de perforer la sclérotique.

La branche supérieure du III d'abord située en dehors du nerf le surcroise en arrière de l'artère ophtalmique et se dirige ensuite en dedans. Le nerf nasal surcroise, au contraire, le nerf en avant de l'artère. Le ganglion ophtalmique est situé sur la face externe du nerf, à l'union du tiers moyen et du tiers postérieur. Les nerfs ciliaires qui partent sont d'abord accolés au nerf et s'en écartent ensuite pour pénétrer dans le globe oculaire.

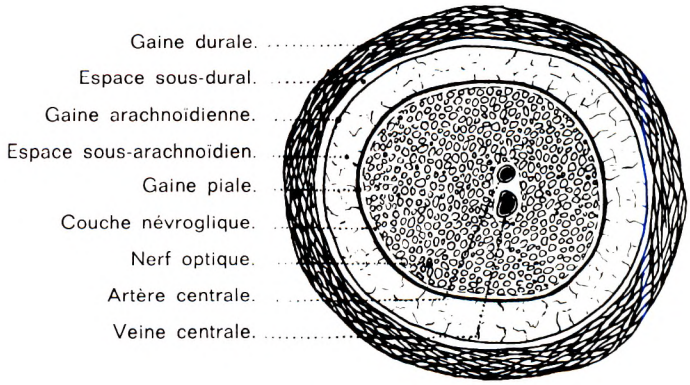

FIG. 26. — *Gaines du nerf optique.*

La partie intrabulbaire.

Le nerf pénètre dans le globe oculaire à 3 mm en dedans et à 1 mm en dessous du pôle postérieur. En traversant la sclérotique, il s'effile en forme de cône et passe de 3 mm à 1,5 mm : les fibres nerveuses se dépouillent de myéline en traversant les mille pertuis de la *lamina cribosa;* devant cette membrane, elles s'épanouissent sur la rétine.

A la pénétration du nerf optique correspond sur la face profonde de la paroi du globe oculaire la papille. Faite uniquement de fibres, la papille contraste par sa blancheur avec la couleur rose de la rétine environnante qui repose sur la choroïde; dépourvue de cellules, elle est aveugle et constitue le *punctum cæcum* ou tâche aveugle.

Les gaines durale, arachnoïdienne et piale du nerf se continuent sans démarcation avec la sclérotique. Les espaces arachnoïdien et sous-arachnoïdien se terminent en cul-de-sac.

Les vaisseaux centraux de la rétine traversent aussi la *lamina cribrosa*. L'artère centrale se ramifie dichotomiquement sur la papille. La veine a une ramification semblable. Le nerf vasomoteur de Tildman n'existe pas en tant que rameau isolé.

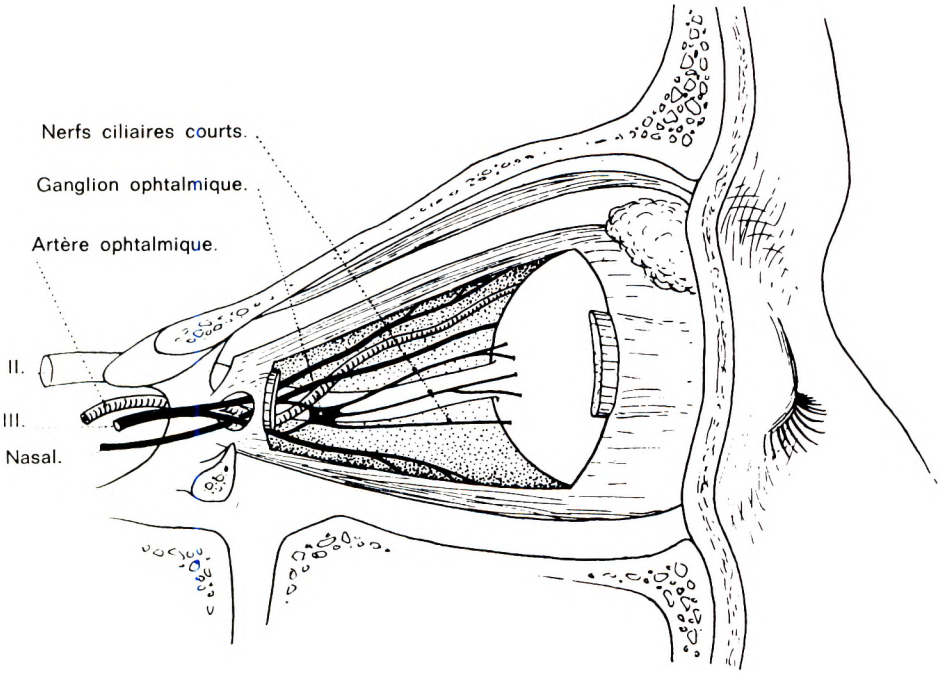

FIG. 27. — *Le contenu de la cavité orbitaire.*

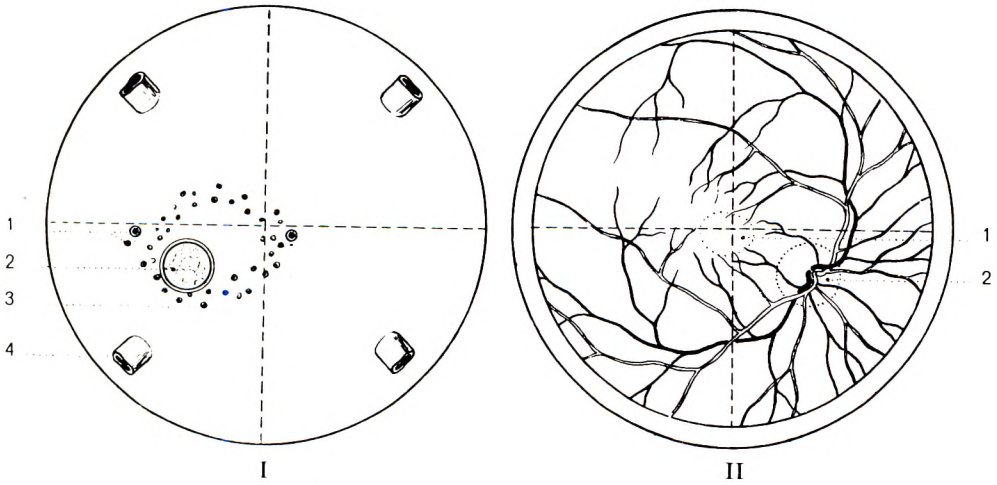

FIG. 28. — *Hémisphère postérieur du globe oculaire droit.*

I. Vue extérieure : *1*, nerfs ciliaires longs et artères ciliaires longues; *2*, nerf optique; *3*, nerfs ciliaires courts et artères ciliaires postérieures; *4*, veines vorticineuses.

II. Vue intérieure : *1*, macula lutea; *2*, papille ou point aveugle et vaisseaux centraux.

VASCULARISATION

La vascularisation artérielle du nerf optique est assurée par deux réseaux : un réseau périphérique pial et un réseau axial (G. Lazorthes, H. Daraux et J. Gaubert, 1961).

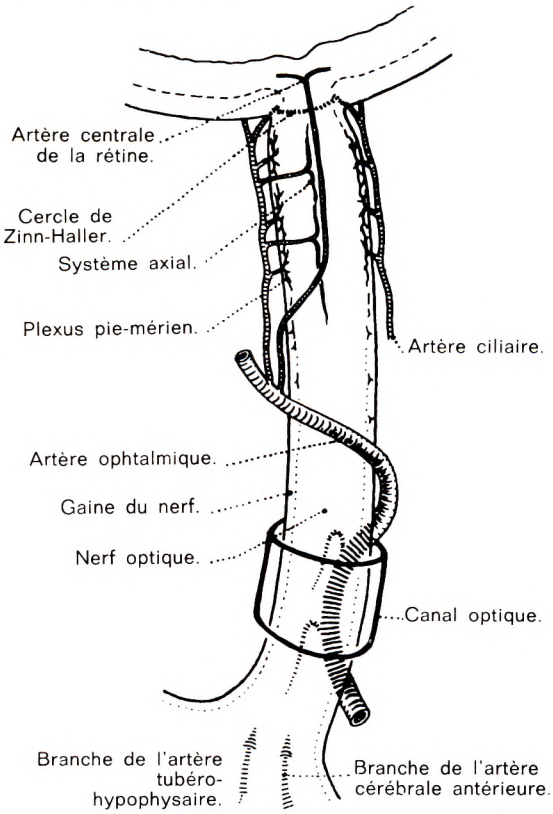

FIG. 29. — *La vascularisation artérielle du nerf optique.* (D'après G. LAZORTHES, H. DARAUX et J. GAUBERT, 1961.)

— Dans la partie intracrânienne ou préchiasmatique, la vascularisation est de moyenne importance. Les systèmes périphérique et axial se différencient mal. Les artères proviennent de l'artère ophtalmique, de la cérébrale antérieure et de la première artère tubéro-hypophysaire.

— Dans la partie intracanalaire et un peu au-delà, la vascularisation artérielle est assurée seulement par une branche récurrente de l'artère ophtalmique et par quelques artérioles provenant des artères musculaires du tendon de Zinn.

Dans la partie intra-orbitaire, la vascularisation artérielle devient de plus en plus riche au fur et à mesure qu'on se rapproche du globe oculaire. Le réseau pial est formé surtout par des branches venues des importantes artères ciliaires et de leur cercle anastomotique (anneau de Zinn-Haller) par des branches de l'artère ophtalmique et plus accessoirement par des rameaux de l'artère centrale de la rétine avant sa pénétration. Le réseau axial est formé classiquement par une seule artère, l'artère centrale du nerf optique; il est en réalité constitué le plus souvent par plusieurs artères qui se divisent au centre du nerf en deux branches d'égale importance, l'une à direction antérieure, l'autre à direction postérieure ou récurrente; elles paraissent prendre le relais l'une de l'autre.

Les veines du nerf optique se drainent dans deux systèmes veineux : celui de la base du crâne par l'intermédiaire du sinus caverneux, celui des réseaux orbito-facial et orbito-ptérygoïdien.

SYSTÉMATISATION

Dans la rétine, trois couches de cellules représentent l'origine du nerf optique.

L'appareil récepteur est constitué par les cellules *visuelles* (couche externe de la rétine); leurs prolongements périphériques ont la forme de cônes ou de bâtonnets. Les cônes sont plus nombreux au centre qu'à la périphérie, les bâtonnets au contraire sont rares au niveau de la macula. Il existe au niveau de chaque œil environ 125 millions de cellules visuelles dont 7 à 8 millions de cellules à cônes et 110 à 130 millions de cellules à bâtonnets (fig. 30).

Les cellules bipolaires (couche moyenne de la rétine) sont l'équivalent des cellules du ganglion spinal (protoneurone ou neurone ganglionnaire). Il s'effectue une première réduction numérique très importante : chaque cellule bipolaire est articulée par ses dendrites avec plusieurs cellules visuelles.

Les cellules multipolaires (couche interne de la rétine donnent naissance à des cylindraxes qui convergent vers la papille, cheminent dans le nerf optique, le chiasma optique, la bandelette optique et vont au diencéphale; elles représentent un neurone rétino-diencéphalique. Ces cellules sont en somme l'équivalent de celles de la corne postérieure de la moelle, c'est-à-dire du deutoneurone de la voie de la sensibilité générale. Une deuxième réduction numérique s'effectue à ce

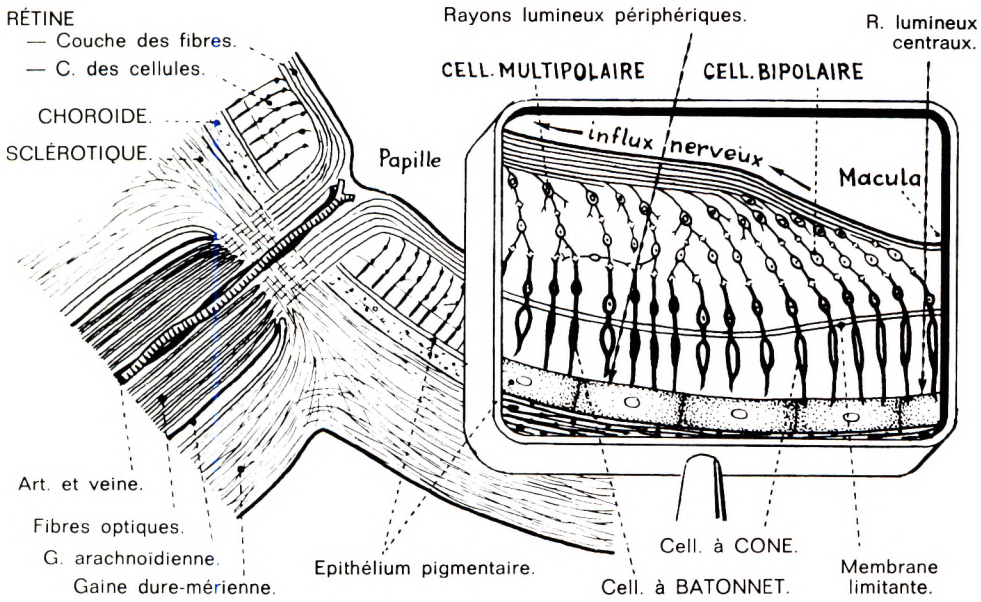

FIG. 30. — *Constitution de la rétine.*

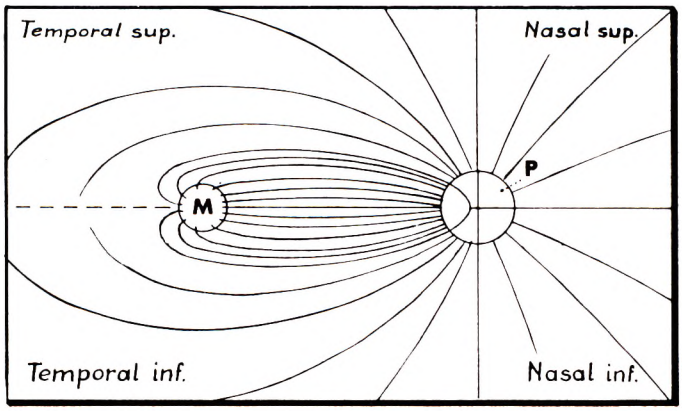

FIG. 31. — *Distribution des fibres rétiniennes.*
M : macula. *P* : Papille avec ses 4 quadrants et la demi-lune correspondant aux fibres maculaires.

niveau; chaque cellule multipolaire reçoit l'influx de plusieurs cellules bipolaires.

Le nerf optique est constitué par des fibres nerveuses accolées. Elles sont au nombre de 800 000 environ (pour 125 millions de cellules sensorielles).

Sur une coupe transversale, le nerf a l'aspect de moelle de jonc. On peut d'après leur situation reconnaître dans le nerf : 1° Un faisceau maculaire central issu de la macula qui représente le centre de vision optimum; 2° Un faisceau périphérique fait de fibres issues du champ rétinien externe ou temporal et de fibres issues du champ rétinien interne ou nasal (fig. 31).

La situation respective de ces faisceaux est variable suivant les segments du nerf optique considéré (fig. 32 et 33).

Le segment rétrobulbaire. — Le faisceau temporal direct, divisé en une partie supérieure et inférieure, occupe les deux tiers externes du nerf. Le faisceau maculaire est entre les deux. Le faisceau nasal croisé, divisé également en une partie inférieure et une partie supérieure, occupe le tiers interne.

Les segments orbitaire moyen et canalaire. — Le faisceau maculaire s'approche de l'axe du nerf; les parties supérieure et inférieure du faisceau temporal se rejoignent; le faisceau nasal reste en place.

sensation douloureuse (comme c'est le cas pour un nerf sensitif) ni sensation lumineuse; l'excitation ne détermine de sensations lumineuses qu'aux deux extrémités des voies optiques : la rétine et le cortex occipital.

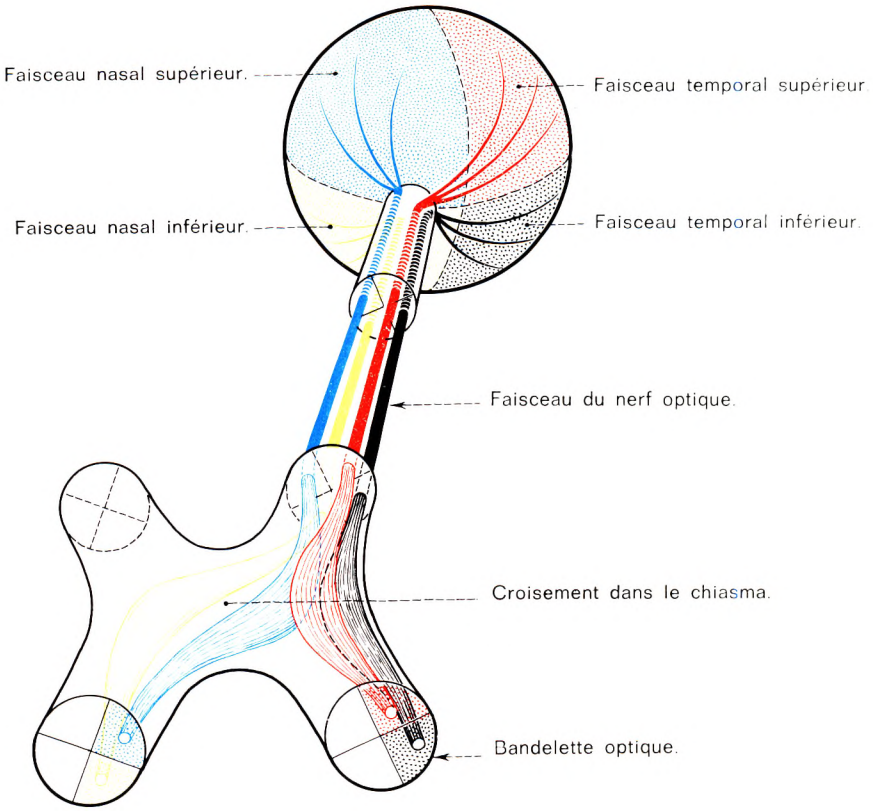

FIG. 32. — *Trajet des fibres optiques au niveau du nerf, du chiasma et de la bandelette optique.*

Le segment intracrânien. — Le nerf s'aplatit; même disposition des faisceaux nasal et temporale; le faisceau maculaire se déporte en dedans, s'aplatit et tend à se diviser en un faisceau direct et un faisceau croisé.

Au niveau du chiasma, les fibres se séparent : les fibres maculaires passent moitié du côté opposé, moitié du côté correspondant; les fibres périphériques d'origine temporale restent du côté correspondant, celles d'origine nasale passent du côté opposé.

La section, l'excitation du nerf n'engendrent ni

EXPLORATION

1° *L'acuité visuelle.*

L'acuité visuelle est mesurée à l'aide d'optotypes ou échelles optiques sur lesquels sont des caractères de taille différente. L'échelle de Monoyer est sur un tableau lumineux; chaque ligne peut s'allumer séparément. Lorsque l'acuité visuelle est affaiblie au point que le sujet ne peut

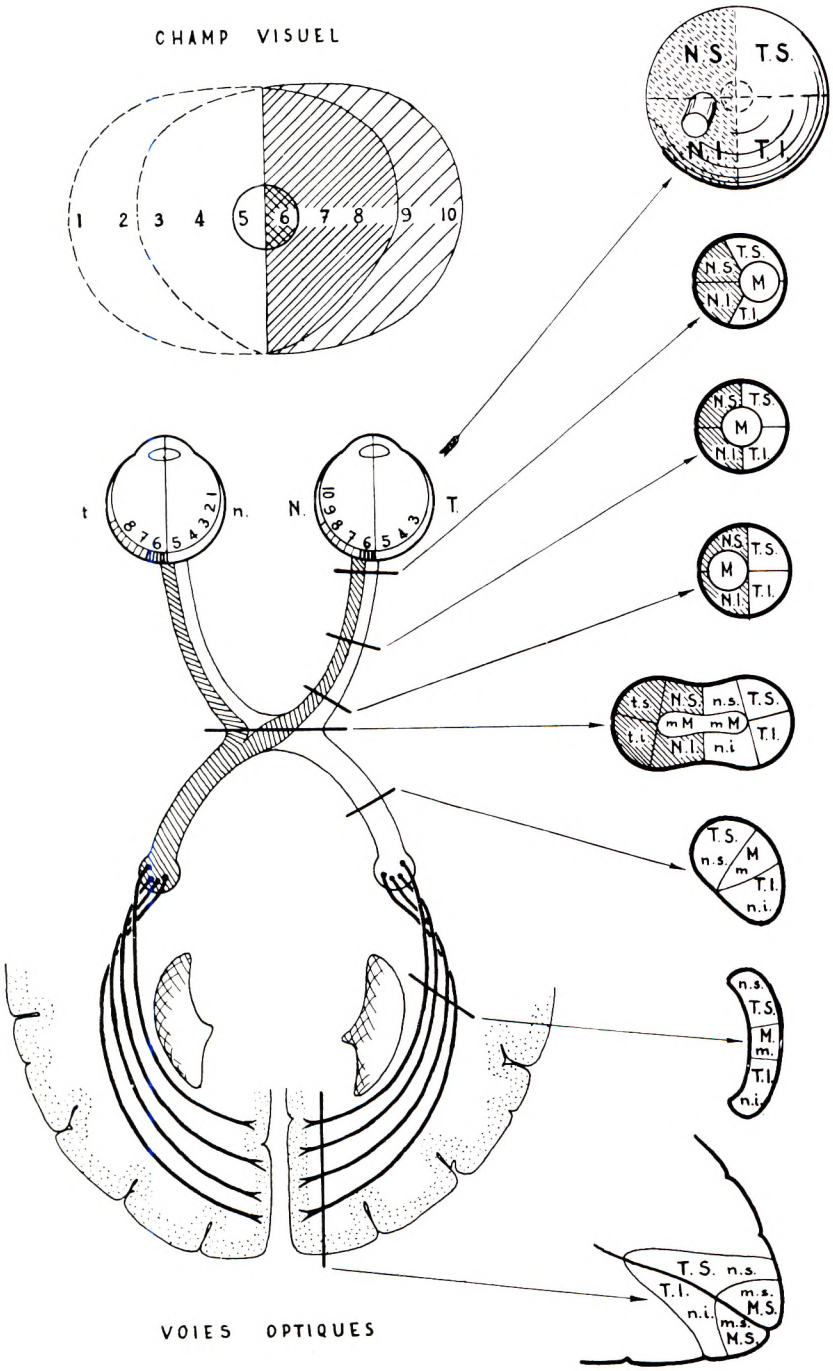

FIG. 33. — *La situation des différentes fibres dans les voies optiques.*
Les faisceaux rétiniens de l'œil droit sont en majuscules.
Les faisceaux rétiniens de l'œil gauche sont en minuscules.

plus lire les gros caractères, on peut rapprocher l'échelle optique, ou faire compter les doigts à une courte distance, ou simplement interroger la perception lumineuse.

Chaque œil doit être examiné séparément. Si la vision du sujet est normale, on dit qu'elle est égale à 1 ou 10/10, sinon on la caractérise par 8/10... 1/10... 1/100... ou 0. La cécité totale est la perte de la perception lumineuse. La cécité pratique est la diminution de la vision au-dessous de 1/20.

La cécité par atteinte du nerf optique est soit d'origine congénitale, soit d'origine acquise : et dans ce cas elle peut être traumatique (section ou compression du nerf par un trait de fracture intéressant les parois du canal optique), toxi-infectieuse (névrite optique rétro-bulbaire) ou tumorale (tumeur du nerf optique ou du voisinage).

La vision nocturne dépend des cellules à bâtonnets surtout nombreuses dans la partie périphérique de la rétine; ce qui explique la mydriase d'accommodation à l'obscurité. La vision diurne et la perception des couleurs dépendent des cellules à cônes.

La nyctalopie est la mauvaise vision à la lumière brillante compensée parfois par une meilleure vision quand la lumière est faible (certains cas de névrite optique, l'albinos). L'héméralopie est la mauvaise vision à un faible éclairage et au crépuscule (alcoolisme chronique, certaines avitaminoses, rétinite pigmentaire congénitale).

La dyschromatopsie est l'impossibilité de distinguer certaines nuances de couleurs. Le diagnostic peut en être fait grâce à des tests spéciaux. Cette défectuosité est appelée communément daltonisme; elle peut être congénitale ou acquise. L'achromatopsie totale est la cécité aux couleurs, le sujet ne distingue que des différences de clarté. Ces troubles sont plus le fait d'affections rétiniennes que du nerf optique.

2° *Le champ visuel.*

Par l'étude du champ visuel on explore non seulement la rétine, le nerf optique mais surtout les voies optiques. L'intérêt en est très grand dans le diagnostic des tumeurs cérébrales et hypophysaires. On demande au sujet de regarder un point fixe placé devant lui, et on cherche les limites de sa vision en explorant successivement tous les méridiens.

La mesure exacte du champ visuel, la détection de simples encoches au champ visuel ne peuvent être obtenues que grâce à des appareils spéciaux. Le périmètre avec ses petits index lumineux blancs ou colorés permet d'étudier les limites du champ visuel. Le campimètre est surtout utile pour déceler les lacunes paracentrales, le stéréoscope pour rechercher les scotomes centraux. Le champ visuel est habituellement plus étendu pour un objet en mouvement que pour un objet immobile. La perception des objets colorés diminue avant celle des objets blancs.

Le scotome est la perte de la vision d'un ou plusieurs îlots dans l'aire du champ visuel. Le scotome central est la perte de la vision maculaire par lésion rétinienne de la macula ou du nerf optique; il peut s'étendre et aboutir à la cécité complète. Les scotomes centraux bitemporaux ont la même signification que l'hémianopsie bitemporale (voir plus loin). Le scotome périphérique est secondaire à une lésion de la rétine périphérique.

Le rétrécissement concentrique est plus ou moins important; il peut être tel que le champ visuel est réduit à une petite zone correspondant au point de fixation : le malade voit comme à travers un tube (certains cas d'atrophie optique post-névritique incomplète, la rétinite pigmentaire, le glaucome).

L'hémianopsie est la perte de la vision d'une portion à peu près symétrique du champ visuel de chacun des deux yeux. Elle est l'expression d'une compression des voies optiques située en un point allant du chiasma optique au centre cortical de la vision et non de la rétine ou du nerf optique. Sa découverte a un grand intérêt diagnostique et localisateur.

L'hémianopsie bitemporale, perte de la vision dans les deux champs temporaux, est presque toujours la conséquence d'une compression au niveau du chiasma des fibres des champs rétiniens nasaux par une tumeur de l'hypophyse ou du voisinage ou par un gliome du chiasma. *L'hémianopsie binasale* est exceptionnelle car elle exige la compression « en pince » des bords latéraux du chiasma (anévrysme carotidien bilatéral). *L'hémianopsie latérale homonyme* — perte de la vision dans les champs correspondants (droit ou gauche) des deux yeux — est secondaire à une lésion unilatérale des voies optiques (tumeur ou hémorragie). *L'hémianopsie en quadrant* est due à une lésion située dans le lobe temporal affectant

les radiations optiques, ou plus rarement du centre cortical de la vision situé sur la face interne du lobe occipital; une lésion située au-dessus de la scissure calcarine provoque une cécité dans le quadrant inférieur et inversement.

brique est due aux vaisseaux choroïdiens; elle est modifiée par le pigment de la couche épithéliale de la rétine et le pigment de la choroïde, ce qui explique les différences de ton qui existent chez les sujets blonds, bruns ou les sujets de couleur.

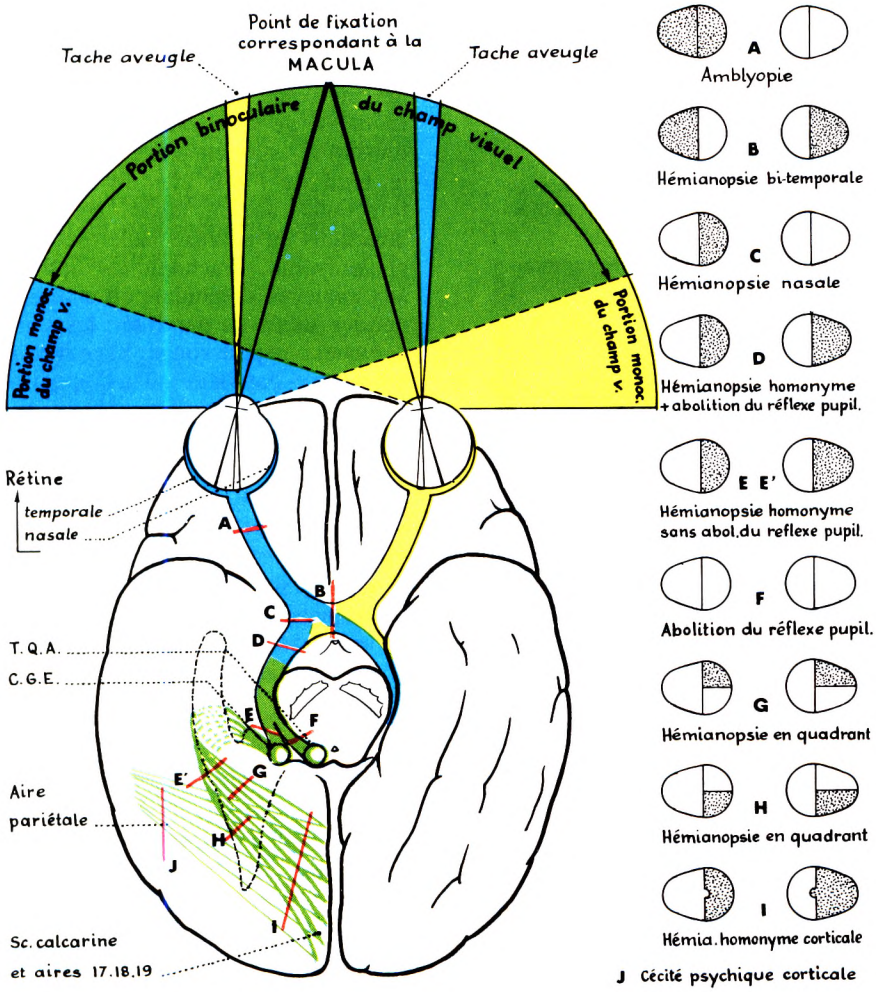

FIG. 34. — *Les voies optiques et leur atteinte.*

3° *Le fond d'œil.*

L'examen du fond d'œil au moyen d'un ophtalmoscope permet d'expliquer la rétine et en particulier la région maculaire, la papille optique et les vaisseaux rétiniens. L'examen est facilité par une dilatation préalable de la pupille.

La rétine est normalement transparente. La couleur du fond d'œil rouge orangé ou rouge

La macula lutea (tache jaune), point de vision maximum, est située en dehors de la papille optique; elle est toujours dépourvue de vaisseaux visibles; un point brillant s'observe au niveau de son centre, c'est la fovea centralis.

La papille optique ou point aveugle, représente l'entrée du nerf optique; sa couleur blanc rosé est expliquée par le fait qu'en ce point il existe uniquement des fibres et pas de cellules. Le centre de

la papille présente une dépression, plus blanche, connue sous le nom d'excavation physiologique.

L'artère et la veine centrales du nerf optique sortent du centre de la papille et se divisent généralement en branches supérieures et inférieures. Chacune de ces branches se subdivise bientôt, en rameaux nasaux et temporaux.

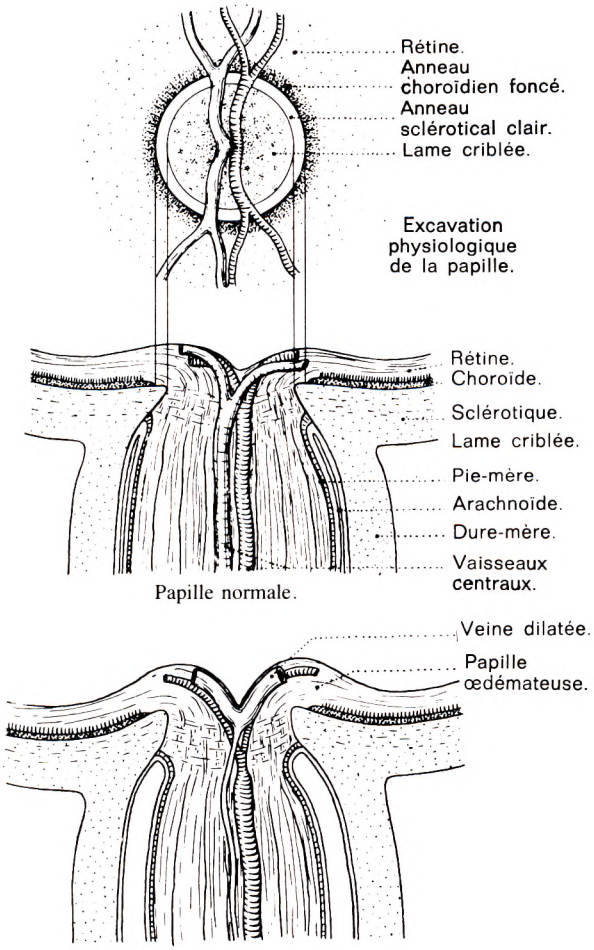

FIG. 35. — *Le fond d'œil.*

L'examen du fond d'œil ou ophtalmoscopie est faite sans préparation ou après injection de fluorescéine qui fait ressortir les vaisseaux rétiniens et permet de mieux voir les altérations du fond d'œil que l'on peut ensuite fixer par rétinographie. Elles sont de trois origines :

— Les lésions rétiniennes : congénitales, héréditaires ou dégénératives, traumatiques et phototraumatiques (arc électrique), rétinopathies (artériosclérose, albuminurie, diabète, etc.), tumeurs.

— Les lésions vasculaires : embolie, thrombose de l'artère centrale ou d'une de ses branches, périphlébites, angiomatose rétinienne.

— Les lésions du nerf optique :

1) *Les névrites optiques* sont de deux types selon qu'il existe ou non des signes ophtalmoscopiques : la névrite optique rétro-bulbaire ou névrite axiale n'atteint que le faisceau maculaire. La baisse de la vision, et parfois même une cécité transitoire, surviennent avant que ne soit modifié le fond de l'œil; elle est secondaire aux toxi-infections (alcool, tabac, arsenic, diabète), aux affections du névraxe (sclérose en plaques, encéphalomyélite, arachnoïdites opto-chiasmatiques), aux sinusites shénoïdale ou ethmoïdale; la névrite optique totale ou papillite : les signes ophtalmoscopiques : papille rouge, hyperhémie à bords flous ou œdème papillaire sont d'apparition précoce et marqué; on l'observe après des uvéites, méningites, neuromyélite, typhoïde...

2) *La stase papillaire :* la compression du nerf soit directe, orbitaire ou intracrânienne (tumeurs), soit indirecte par hypertension intracrânienne) umeurs, abcès, hématomes, craniosténose, hydrocéphalie) fait obstacle à la circulation lymphatique ou veineuse dans le nerf optique. On voit généralement apparaître dans l'ordre : le flou du contour de la papille, l'œdème de la papille, puis les hémorragies et exsudats et enfin l'atrophie optique.

3) *L'atrophie optique* se manifeste par une baisse de la vision, un rétrécissement du champ visuel et l'existence d'une papille blanche. Elle est soit congénitale (atrophie optique hérédo-familiale de Leber), soit primitive (progressive dans le tabès, brutale dans l'éthylisme), soit secondaire à une névrite optique (atrophie post-névritique) ou à une hypertension crânienne (atrophie post-stase).

Le *syndrome de Forster-Kennedy* caractérisé par une atrophie optique d'un côté et une stase du côté opposé est généralement l'expression d'une tumeur située au contact du nerf optique du côté de l'atrophie (méningiome de l'aile du sphénoïde, variété interne ou méningiomes parasellaires).

4° *L'analyse des potentiels évoqués visuels.*

Après stimulation visuelle et enregistrement au niveau de l'écorce occipitale par des électrodes cutanées, on peut contrôler l'intégrité des voies visuelles.

EXPLORATION RADIOLOGIQUE

L'encéphalographie fractionnée ou cisternographie permet de voir les formations optiques : chiasma et nerfs optiques (fig. 36). On peut, grâce à elle, reconnaître l'existence d'une dilatation des citernes basilaires, d'une arachnoïdite optochiasmatique, d'une tumeur du nerf ou du chiasma optiques, de méningiomes parasellaires.

Sur l'artériographie carotidienne on voit l'artère ophtalmique et sur la phlébographie orbitaire la veine ophtalmique supérieure.

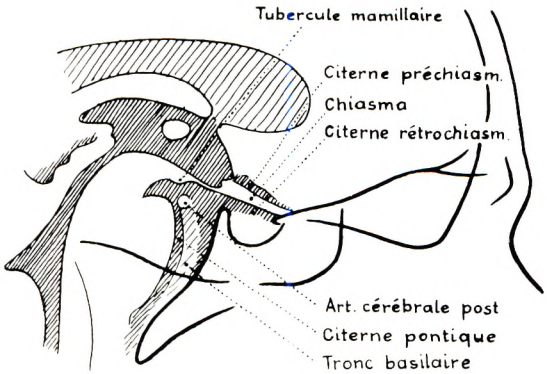

FIG. 36. — *Schéma d'une cisternographie basale normale.*

La tomodensitométrie normale (fig. 37) ou sensibilisée par injection de métrizamide dans la citerne opto-chiasmatique permet de parfaitement voir les nerfs optiques.

ABORD CHIRURGICAL

On peut être conduit à intervenir sur le nerf optique dans trois circonstances :

— les lésions traumatiques du nerf afin de le

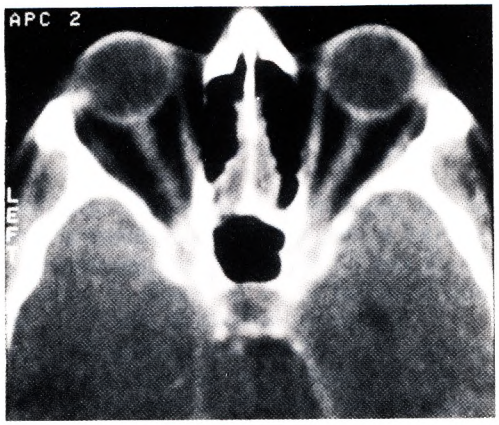

FIG. 37. — *Tomodensitométrie.*
Coupe passant par le canal optique et la cavité orbitaire.

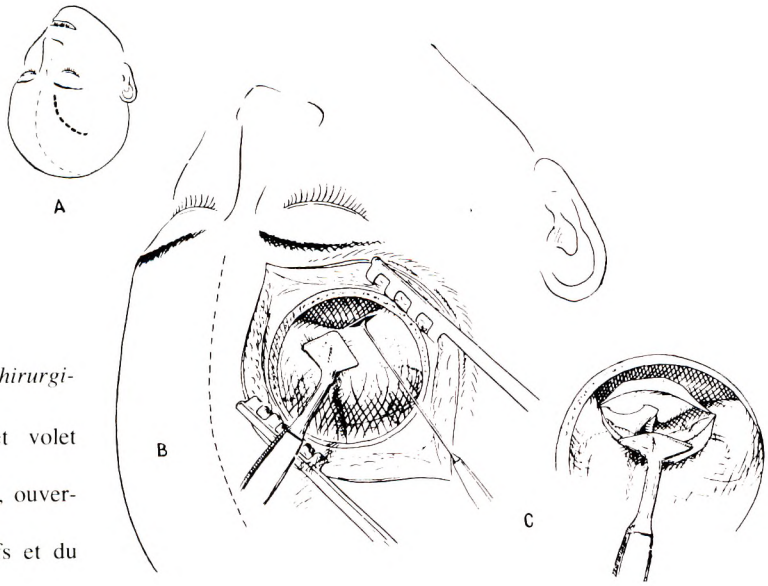

FIG. 38. — *Exploration chirurgicale du nerf optique.*

A. Incision cutanée et volet osseux.

B. Lobe frontal soulevé, ouverture de la dure-mère.

C. Exploration des nerfs et du chiasma optiques.

libérer d'une compression par hémorragie de la gaine ou par fracture du canal optique;

— certains cas de lésions inflammatoires : névrite œdémateuse : le nerf est étranglé dans le canal optique, il faut ouvrir le toit du canal; arachnoïdites opto-chiasmatiques adhésives : le nerf doit être libéré des adhérences;

— les interventions pour tumeur du nerf optique ou de ses gaines (gliome, méningiome) ou pour compression par une tumeur du voisinage sont beaucoup plus fréquentes que les deux cas précédents.

L'exploration chirurgicale du nerf optique se fait par voie frontale. On peut réaliser soit le classique volet frontal qui permet d'aborder l'étage antérieur dans le cas de tumeurs hypophysaires par exemple, soit un volet à la fraise couronne de 45 mm à 60 mm. La dure-mère est ouverte au niveau de la voûte, ou au niveau de la base le long de la petite aile du sphénoïde (fig. 38). Le lobe frontal est soulevé et le liquide qui remplit les citernes basilaires est aspiré. On aperçoit alors le toit de la cavité orbitaire et le nerf optique correspondant, à sa pénétration dans le canal optique; en dehors de lui se trouvent les artères carotide interne et ophtalmique; en dedans, on peut explorer le chiasma optique et le nerf optique du côté opposé.

CHAPITRE IV

LES NERFS MOTEURS DE L'ŒIL

Dans la cavité orbitaire on rencontre différents types de nerfs : un nerf sensoriel, le nerf optique; trois nerfs moteurs : le moteur oculaire commun, le pathétique, le moteur oculaire externe; un nerf sensitif : le nerf ophtalmique, branche du trijumeau; une formation sympathique et ses branches : le ganglion ophtalmique.

Les IIIe, IVe, VIe nerfs crâniens commandent à la motricité de l'œil. Bien qu'ils aient une individualité nette d'origine, de trajet, de distribution, on peut les envisager simultanément, en raison des connexions de leurs noyaux, de la communauté de leurs rapports, et de leur action synergique sur un même organe. On peut en somme les considérer comme les éléments d'un même faisceau nerveux qui sont séparés dans l'étage postérieur du crâne, se rejoignent pour traverser le sinus caverneux et la fente sphénoïdale, et s'étalent dans l'orbite.

La musculature de l'œil comprend :

— sept muscles extrinsèques, qui sont les muscles droits interne, externe, supérieur et inférieur, les muscles obliques, grand et petit et le muscle releveur de la paupière supérieure;

— deux muscles intrinsèques : les muscles irien et ciliaire.

Le moteur oculaire commun est le plus volumineux; il innerve tous les muscles extrinsèques à l'exception du droit externe innervé par le moteur oculaire externe et du grand oblique innervé par le pathétique. Le moteur oculaire commun et le sympathique innervent les muscles intrinsèques.

Les nerfs oculo-moteurs sont des nerfs moteurs; toutefois, certaines de leurs fibres sont afférentes et transmettent la sensibilité proprioceptive d'origine musculaire qui intervient dans le maintien de l'attitude de l'œil (Sherrington).

EMBRYOLOGIE

Les nerfs oculo-moteurs font partie des nerfs moteurs somitiques céphaliques (voir p. 18). Le III naît du deuxième neuromère, le IV sort du sillon situé entre le deuxième et le troisième neuromères, le VI naît du sixième neuromère.

Les nerfs émanés des cellules de la substance grise abordent par leur face interne les trois premiers somites prémandibulaire, mandibulaire et hyoïdien qui forment les muscles moteurs de l'œil.

Le développement prépondérant du télencéphale et du diencéphale repousse en arrière l'origine des nerfs et explique leur long trajet.

DESCRIPTION

L'émergence. — Le III naît de la face ventrale du mésencéphale par deux groupes de filets :

— Le groupe interne ou interpédonculaire : 7 à 15 filets sortent, en dehors de l'espace perforé postérieur, du sillon qui longe le bord interne du pédoncule cérébral correspondant.

— Le groupe externe émerge de la face ventrale de ce pédoncule près de son bord interne. La ligne d'émergence des deux groupes de filets dessine un angle aigu ouvert en haut et en dehors. Les filets nerveux convergent les uns vers les autres pour constituer un tronc d'abord légèrement aplati et ensuite arrondi. On peut constater que

quelques fibres internes s'enroulent d'arrière en avant autour du tronc nerveux et passent progressivement dessous : disposition déjà signalée par Hovelacque; d'après l'étude histologique que nous avons faite ces fibres sont celles qui innervent la musculature intrinsèque de l'œil (v. p. 61, fig. 57).

Le IV émerge par 3 ou 4 filets grêles sur la face postérieure de l'isthme de l'encéphale, au-dessous des tubercules quadrijumeaux, de chaque côté du frein de la valvule de Vieussens. Il est le plus grêle des nerfs crâniens; il est le seul à naître sur la face postérieure du névraxe.

Le VI est séparé de l'émergence des deux nerfs précédents par toute la hauteur de la protubérance. Il naît de la face ventrale du névraxe dans le sillon bulbo-protubérantiel, en dehors de trou borgne de Vicq d'Azyr, en dedans de l'origine du VII, au-dessus des pyramides.

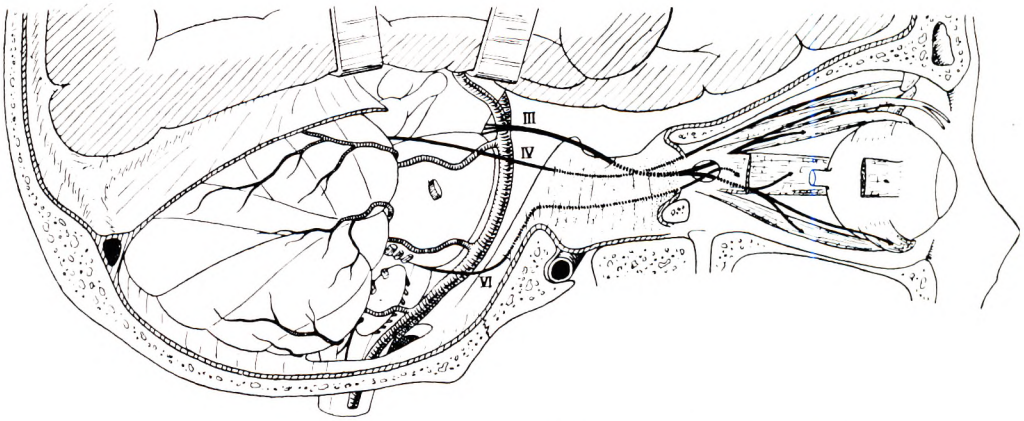

FIG. 39. — *Trajet des nerfs moteurs de l'œil, de leur émergence à leur terminaison.*

Le trajet. — Les nerfs moteurs de l'œil traversent successivement l'étage postérieur du crâne, le sinus caverneux, la fente sphénoïdale et l'orbite où ils se terminent.

RAPPORTS

L'étage postérieur du crâne.

Les trois nerfs convergent vers le sinus caverneux.

Les méninges. — Chaque nerf traverse la pie-mère qui se réfléchit sur lui et constitue son névrilème, l'arachnoïde qui lui forme une gaine séreuse jusqu'à l'orifice dural et la dure-mère. Le III et le IV cheminent dans la citerne basale.

Le III. — 1° Il se porte obliquement en avant, en dehors sous la face ventrale du pédoncule cérébral. En dedans, le tronc basilaire sépare les deux nerfs, au-dessus du nerf est l'artère cérébrale postérieure et au-dessous l'artère cérébelleuse supérieure. En dehors, se trouvent le IV et le bord de la tente du cervelet. 2° Il croise ensuite à angle droit la grande circonférence de la tente du cervelet et passe en dehors de la clinoïde postérieure. Ce rapport intime explique que le nerf puisse être comprimé contre la clinoïde postérieure lors des ébranlements traumatiques transversaux du cerveau ou de l'engagement temporal secondaire à une hypertension crânienne (G. Lazorthes, 1954). 3° Situé en dedans de l'artère communicante postérieure, il chemine sur le toit du sinus caverneux. 4° Il traverse la dure-mère et pénètre dans le sinus caverneux près de son bord externe, à égale distance des clinoïdes antérieure et postérieure suivant les classiques, en réalité plus en avant (fig. 40).

Le IV. — Né sur la face postérieure du tronc cérébral, il doit contourner le mésencéphale pour atteindre le sinus caverneux :

— il est d'abord situé entre la face externe convexe du pédoncule cérébral qu'il contourne et le bord tranchant de la petite circonférence de la tente du cervelet qui limite le trou ovale de Pacchioni; au-dessus, sont la bandelette optique et l'artère cérébrale postérieure, au-dessous le bord

supérieur du pédoncule cérébelleux moyen et l'artère cérébelleuse supérieure;

— il atteint ensuite le plafond du sinus caverneux et pénètre dans ce sinus au niveau de l'angle postéro-externe de son toit.

Le VI. — 1° Après son émergence du sillon bulbo-protubérantiel, le nerf se dirige en haut et en dehors. A leur origine, les deux nerfs sont à 1 cm l'un de l'autre; au niveau de la lame basilaire, ils sont à 2 cm. En haut et en arrière est la face antérieure de la protubérance, en bas et en avant la face postérieure du plan basilaire, en dehors sont les VIIe et VIIIe nerfs, au-dessus l'artère cérébelleuse moyenne. 2° Il traverse la dure-mère, avant d'atteindre le sinus caverneux et dirigé en haut, en dehors chemine entre la lame basilaire et la dure-mère. 3° Il passe au-dessous du sinus pétreux supérieur et au-dessus du sommet de la pyramide pétreuse contre lequel il est intimement appliqué par le ligament pétro-sphénoïdal de Grüber qui va de la pointe du rocher à l'apophyse clinoïde postérieure. 4° Il pénètre dans le sinus caverneux au niveau de sa paroi postérieure.

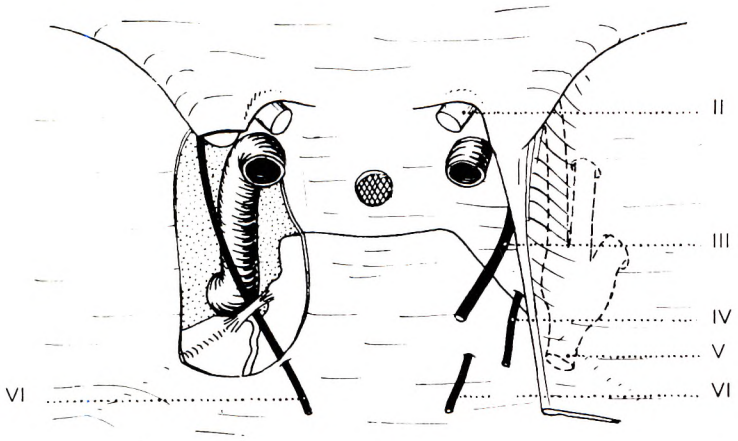

FIG. 40.

A droite : *pénétration des nerfs dans le sinus caverneux.*
A gauche : *sinus caverneux ouvert, trajet du VI.*

L'étage moyen du crâne.

Les nerfs traversent le sinus caverneux.

Le sinus caverneux est situé de chaque côté de la loge hypophysaire; long de 2 à 2,5 cm, il s'étend du sommet du rocher à la fente sphénoïdale. C'est un plexus veineux intradure-mérien constitué par un tissu aréolaire fibroélastique, revêtu d'endothélium veineux.

LA PAROI EXTERNE descend de la petite circonférence de la tente du cervelet vers la dure-mère qui tapisse la fosse cérébrale moyenne. Dans la lame interne de cette paroi cheminent le III, le IV et la branche ophtalmique du V. Leur situation respective varie d'arrière en avant. *Dans la partie postérieure du sinus,* de haut en bas, se superposent le III (qui n'est pas encore dans le sinus), le IV, l'ophtalmique, le maxillaire supérieur (qui se dirige en dehors). A la *partie moyenne,* les nerfs s'entrecroisent, le IV reste horizontal, le III des-

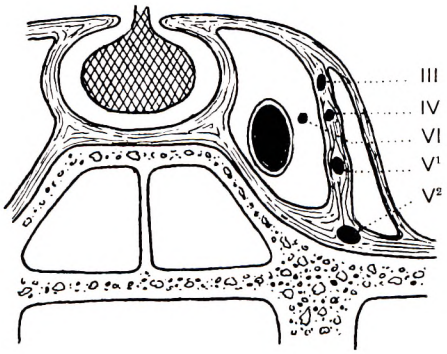

FIG. 41. — *Coupe vertico-frontale du sinus caverneux.*

cend et le croise en dedans, l'ophtalmique monte et se trifurque en deux branches ascendantes : les nerfs lacrymal et frontal, et une descendante : le nasal. *A la partie antérieure,* le III s'est divisé; on a de haut en bas : le IV, le lacrymal, le frontal, la branche supérieure du III, le nasal, la branche inférieure du III (fig. 42).

A L'INTÉRIEUR DU SINUS : le VI chemine dans une des lames fibreuses qui cloisonnent le sinus caverneux. En dehors est la paroi externe du sinus. En dedans la carotide interne décrit une courbe en S italique plus ou moins sinueuse suivant l'âge; elle est enlacée par le plexus carotidien. Le nerf pathétique se dirige en dehors, l'artère carotide interne est au contraire oblique en dedans; le nerf décrit une courbe en passant sur la face externe de l'artère. Dans la partie tout antérieure du sinus caverneux, le VI va se placer dans l'écartement des deux branches du III (fig. 42).

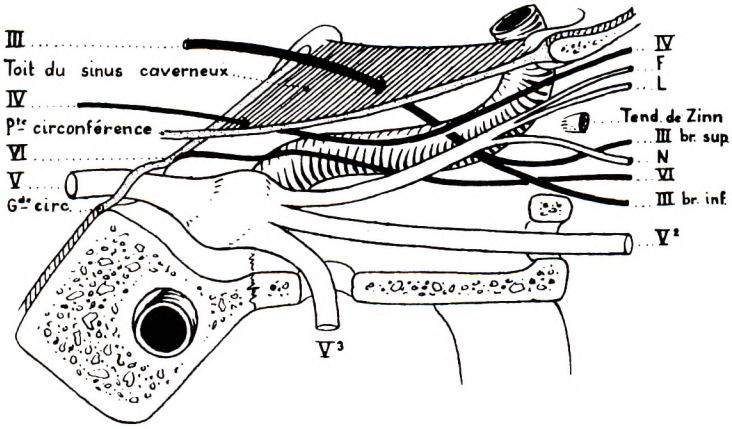

FIG. 42. — *Coupe sagittale du sinus caverneux et vue latérale droite des IIIe, IVe, Ve et VIe nerfs crâniens.*

La fente sphénoïdale et l'anneau de Zinn.

Les nerfs pénètrent dans l'orbite en traversant la fente sphénoïdale et rencontrent l'anneau de Zinn.

La fente sphénoïdale. — Les trois nerfs traversent la fente sphénoïdale. Cet orifice, limité en haut par la petite aile du sphénoïde, en bas par la grande aile, a une forme de virgule à grosse extrémité inféro-interne. Il comprend : une portion interne, large, arrondie, qui livre passage : en dedans au nasal, en haut à la branche supérieure du III, en bas à la branche inférieure du III, en dehors au VI et à la veine ophtalmique; une portion externe, effilée, fermée par une lame cartilagineuse et où passent de dehors en dedans le lacrymal, le frontal et le IV (fig. 43).

L'anneau de Zinn. — Le tendon de Zinn, fixé au sommet de la cavité orbitaire entre le trou optique et la fente sphénoïdale, se divise en 4 bandelettes sur lesquelles s'insèrent les quatre muscles droits; les deux supérieures circonscrivent des anneaux fibreux. A travers l'anneau supéro-interne passe le nerf optique. L'anneau supéro-externe s'appelle anneau de Zinn; les branches du III, le VI, le nasal le traversent et se trouvent ainsi dans le cône musculo-aponévrotique des muscles de l'orbite. Le lacrymal, le frontal, le IV ne pénètrent pas dans l'anneau et par conséquent vont cheminer entre le plafond de la cavité orbitaire et le cône musculo-aponévrotique (fig. 43).

La cavité orbitaire.

Le III et le VI, qui sont passés par l'anneau de Zinn, sont dans le cône musculo-aponévrotique constitué par les muscles de l'œil et l'union de leur gaine fibreuse appelée aponévrose de Tenon. Le VI s'applique sur le droit externe et y pénètre rapidement. La branche supérieure du III se porte en avant, et en haut, donne 4 ou 5 filets à la partie moyenne de la face inférieure du droit supérieur et se termine dans le muscle releveur de la paupière. La branche inférieure du III, plus volumineuse, donne : le nerf du droit interne qui passe sous le nerf optique et pénètre le muscle à sa partie moyenne; le nerf du droit inférieur qui est très court; le nerf du petit oblique qui, plus long, aborde le muscle par son bord postérieur; de ce

nerf se détache la racine motrice du ganglion ophtalmique.

Le IV, situé en dehors du cône fibromusculaire, chemine directement contre le périoste de la voûte orbitaire. Dirigé obliquement en dedans et en avant il passe sur le releveur de la paupière supérieure et atteint le grand oblique; il s'écarte à angle aigu du pédicule frontal situé en dehors.

gement de la base des cornes antérieures de la moelle (v. p. 22).

Les noyaux du III constituent un amas long de 1 cm, situé à la hauteur du tubercule quadrijumeau antérieur, en avant et en dehors de l'aqueduc de Sylvius. Ils comprennent :

a) *Un noyau principal ou latéral,* destiné à la musculature extrinsèque, fait de grandes cellules,

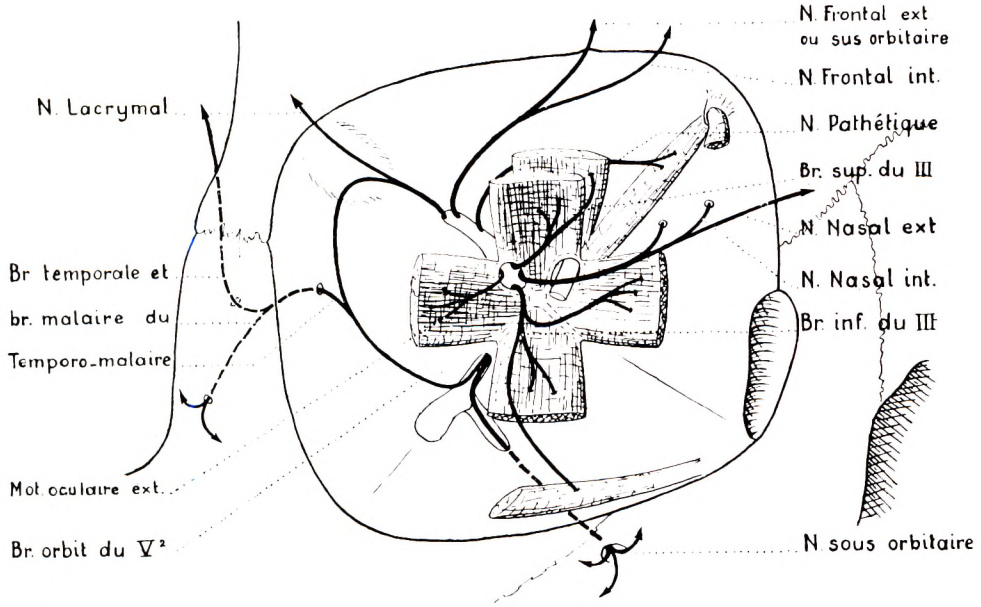

FIG. 43. — *Les nerfs dans la cavite orbitaire.*

Les anastomoses. — Dans le sinus caverneux les trois nerfs s'anastomosent au plexus sympathique carotidien et à l'ophtalmique (petits filets pour chaque nerf décrits par Valentin, niés par Bishoff).

SYSTÉMATISATION

Les noyaux des IIIe, IVe et V^e nerfs crâniens.

Ils forment une colonne de substance grise étendue du mésencéphale à la protubérance, et située au niveau de la partie ventrale du manchon gris péri-épendymaire. Ils représentent le prolon-

composé d'un assemblage de noyaux correspondants de haut en bas aux muscles : releveur de la paupière supérieure, droit supérieur, droit interne, petit oblique, droit inférieur (fig. 44).

b) *Des noyaux accessoires ou médians* faits de petites cellules et constitués par le noyau médian impair (noyau central de Perlia), le noyau latéral pair (noyau d'Edinger-Westphall), le noyau de Darkewitch. Ils seraient, d'après la conception classique, destinés à la musculature intrinsèque. On tend actuellement à admettre plutôt que le noyau central de Perlia est un centre de coordination des deux noyaux des muscles droits internes (noyau de convergence) (fig. 47). Il est certain qu'il apparaît dans l'échelle animale avec les possibilités de convergence du regard (Primates). On admet aussi, que le noyau de Darkewitch et peut-être celui d'Edinger-Westphall font partie du système de la bandelette longitudinale postérieure juste située en avant. Pour Hensen et Wolckers,

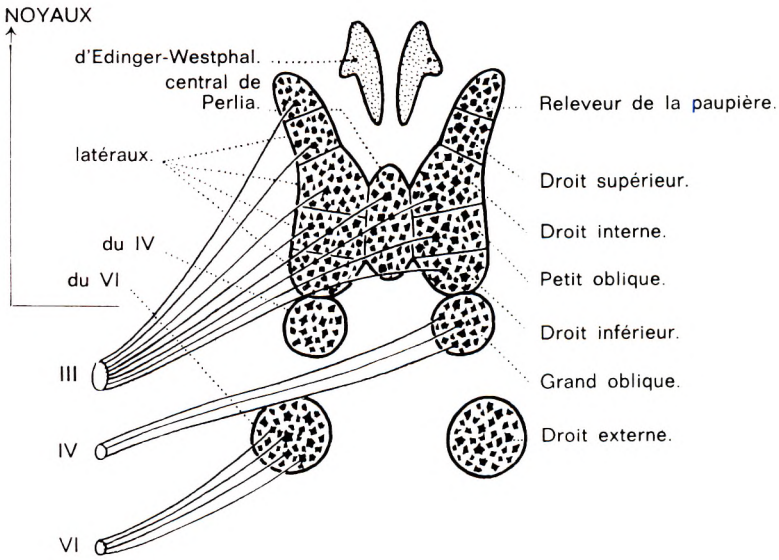

FIG. 44. — *Les noyaux d'origine du nerf moteur oculaire commun.*

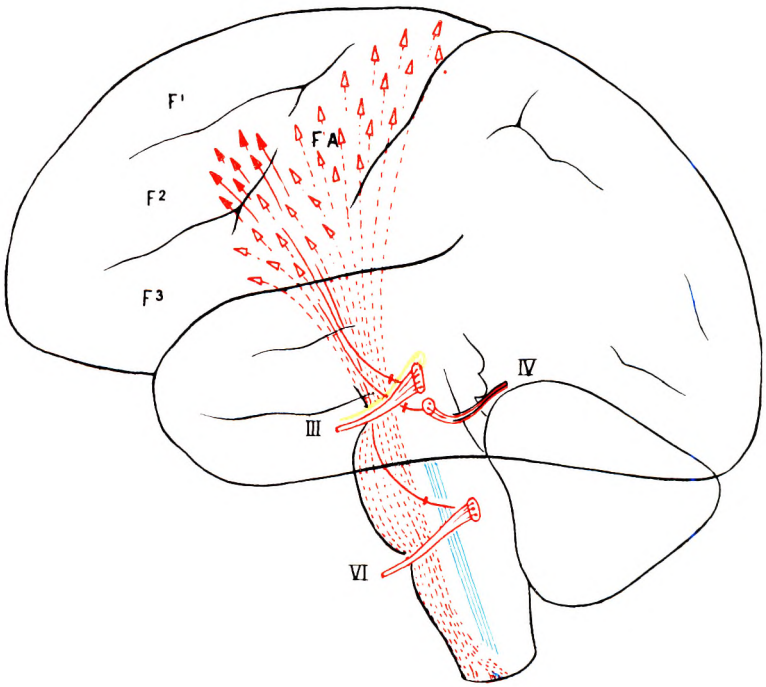

FIG. 45. — *Noyaux des nerfs oculo-moteurs et leurs connexions corticales.*

les centres qui règlent le jeu de la motricité intrinsèque seraient situés plus haut, près du plancher du IIIe ventricule.

Le noyau du IV est un petit noyau situé en dehors de l'aqueduc de Sylvius, au-dessous du précédent, à la hauteur des tubercules quadrijumeaux postérieurs.

Le noyau du VI est situé dans la protubérance, sous le plancher du IVe ventricule, derrière la saillie de *l'éminentia teres* que forme la boucle des fibres radiculaires du VII, et juste au-dessus du noyau du XII.

Les centres corticaux et les connexions centrales.

Les cellules des noyaux oculo-moteurs reçoivent, comme celles des cornes antérieures de la moelle, des influx volontaires et automatiques venus de l'écorce cérébrale, des excitations réflexes de posture destinées à assurer l'équilibre du regard, venues des noyaux vestibulaires. A tout cet ensemble d'activité volontaire, automatique, posturale, le cervelet confère sa précision et sa mesure.

Le centre psycho-moteur et la voie cortico-nucléaire volontaire. — Les nerfs oculo-moteurs n'ont aucune représentation corticale distincte. Les aires corticales correspondent à des fonctions et non à des muscles.

Le centre des mouvements volontaires conjugués de la tête et des yeux se trouve dans la région prérolandique sur la partie postérieure de la deuxième circonvolution frontale. Le centre hémisphérique gauche est dextrogyre, le centre droit est levogyre. La destruction d'un centre, détermine la paralysie du regard vers le côté sain et la déviation conjuguée de la tête et des yeux vers le côté atteint; le sujet regarde sa lésion (hémiplégie corticale). L'excitation détermine, au contraire, la déviation conjuguée de la tête et des yeux vers le côté opposé.

Les fibres cortico-nucléaires oculogyres s'engagent avec le faisceau pyramidal et en avant de lui, dans le bras postérieur de la capsule interne près de son genou; elles font partie du faisceau géniculé avec les fibres destinées aux autres nerfs crâniens et aux premiers nerfs cervicaux. Elles descendent dans la partie interne du pied du pédoncule cérébral avec le faisceau géniculé et se distribuent après décussation totale ou partielle aux noyaux des IIIe, IVe et VIe nerfs crâniens.

Le centre sensorio-moteur et la voie cortico-nucléaire réflexe. — De la sphère visuelle de l'écorce occipitale partent des ordres réflexes déclenchés par des excitations périphériques. Le centre visuel cortical est relié aux noyaux par l'intermédiaire des radiations optiques, des tubercules quadrijumeaux antérieurs et de la bandelette longitudinale postérieure (voie tecto-nucléaire). Les fibres vont au noyau du III du même côté, et aux noyaux des IV et VI du côté opposé. Elles aboutissent aussi aux noyaux du VII, du IX et des nerfs cervicaux céphalogyres.

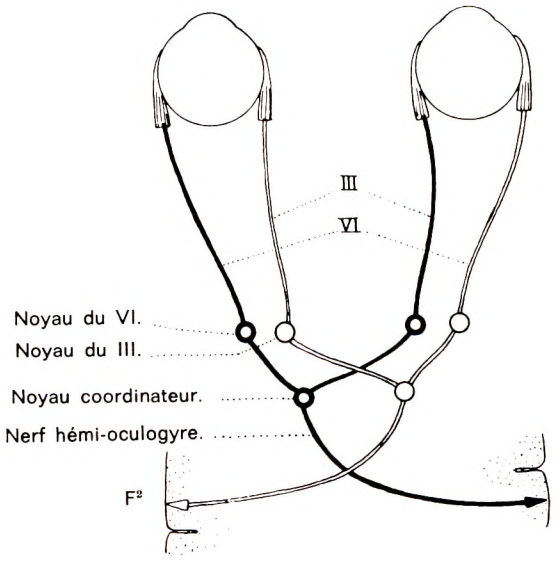

FIG. 46. — *Conception du nerf cortical de* GRASSET.

Les connexions internucléaires et les centres intermédiaires. — La synergie des mouvements du globe oculaire, le maintien du parallélisme des axes optiques, la vision binoculaire exigent la contraction simultanée de plusieurs muscles oculogyres agonistes et antagonistes. Les nerfs oculo-moteurs ne sont que les voies périphériques d'influx nerveux venus des centres supérieurs; ils n'ont aucune représentation corticale distincte.

A la notion de nerf périphérique, Grasset a substitué celle de nerf cortical. Reprenant le schéma de Foville, il a imaginé *deux nerfs corticaux* hémi-oculo-moteurs : un lévogyre, venu de l'hémisphère droit, un dextrogyre venu du gauche.

Ces faisceaux aboutissent à des *noyaux supranucléaires* mésencéphaliques, centres de coordination des mouvements, qui agissent de façon synergique sur les noyaux. De chaque noyau coordinateur partent des fibres directes qui, par le VI homolatéral, commandent au droit externe homolatéral et des fibres croisées qui, par le III opposé, vont au droit interne opposé. Ainsi un système dextrogyre porte le regard à droite et un système lévogyre le porte à gauche (fig. 46). Les nerfs oculo-moteurs ont été comparés par Foville aux rênes de deux chevaux réunies dans les mains du cocher.

Le siège des centres coordinateurs reste discuté. Le centre de convergence serait vraisemblablement situé dans le noyau de Perlia, et dans les fibres commissurales unissant les deux noyaux des muscles droits internes (fig. 47). Le centre d'abaissement et d'élévation du globe oculaire serait représenté par les tubercules quadrijumeaux antérieurs.

L'existence des centres de coordination paraît en réalité une pure hypothèse; on peut simplement concevoir que l'influx qui commande aux mouvements de latéralité part du cortex et est transmis simultanément au noyau du III correspondant et au noyau du VI opposé. Certains (Alajouanine et Thurel) pensent que le véritable chiasma moteur est la bandelette longitudinale postérieure qui court en avant des trois noyaux oculo-moteurs et établit leurs relations.

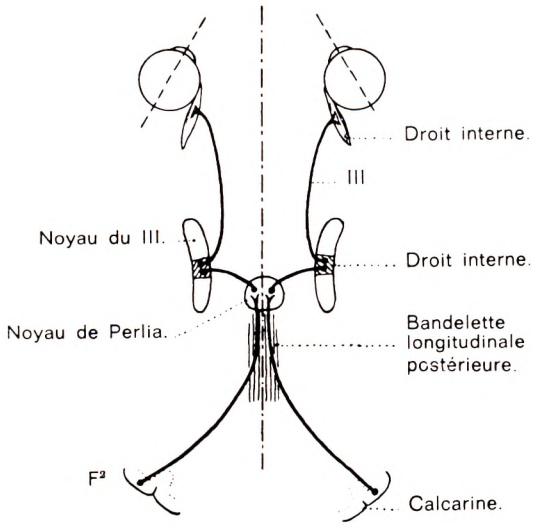

FIG. 47. — *Centres et voies de convergence.*

Les connexions périphériques. Les fibres radiculaires.

III. — Des fibres directes venues des noyaux qui commandent aux muscles releveur de la paupière supérieure, droit supérieur, droit interne et petit oblique et des fibres croisées issues de ceux qui vont aux muscles droit interne, petit oblique, droit inférieur se réunissent en plusieurs faisceaux et traversent la bandelette longitudinale postérieure, le noyau rouge, le locus niger et la partie interne du pédoncule cérébral. Les fibres de la motricité intrinsèque issues des noyaux médians sont les plus internes.

IV. — Les cylindraxes nés du noyau se dirigent d'abord d'avant en arrière de chaque côté de l'aqueduc de Sylvius, s'entrecroisent avec ceux du côté opposé et émergent de part et d'autre du frein de la valvule de Vieussens. Cette décussation totale est contraire à la règle générale qui veut que le cylindraxe du neurone moteur périphérique soit direct. Les autres nerfs moteurs de l'œil n'ont qu'une décussation partielle. L'émergence posté-

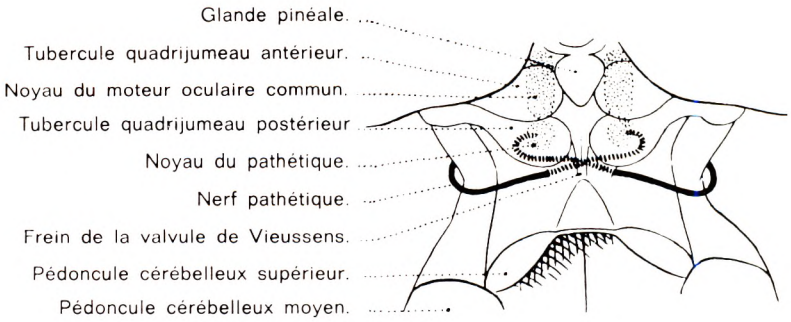

FIG. 48. — *Projection postérieure des noyaux du III et du IV et émergence du IV.*

rieure du IV est aussi une particularité remarquable.

VI. — Les fibres issues du noyau du VI se dirigent en bas et en avant, passent en dedans et au-dessus du noyau du VII, traversent le corps trapézoïde, la voie pyramidale et sortent.

EXPLORATION

Trois nerfs se partagent l'innervation des sept muscles extrinsèques de l'œil qui sont les muscles droits supérieur, externe, interne et inférieur, les muscles obliques grand ou supérieur, petit ou inférieur, et le releveur de la paupière supérieure.

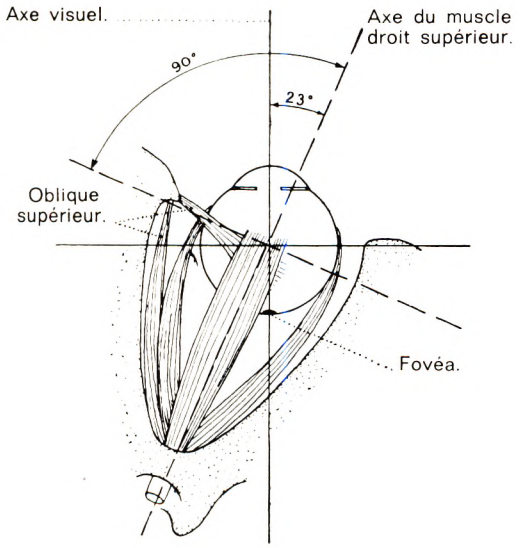

FIG. 49. — *Le globe oculaire en position indifférente.* (D'après ADLER.)

L'action isolée de chaque muscle est résumée dans la figure 50. L'abduction revient au droit externe, l'adduction au droit interne, l'élévation aux droit supérieur et petit oblique, l'abaissement aux droit inférieur et grand oblique. Ce schéma est en réalité trop simple car la fonction de chaque muscle dépend de la position de l'œil et la figure 51 est plus conforme à la réalité. Ainsi le grand oblique est abaisseur, quand l'œil est en adduction il permet de regarder en bas et en dedans (c'est le muscle de la lecture); il est rotateur interne et abducteur quand l'œil est en abduction (fig. 52).

La fonction des nerfs découle de celle des muscles. Le III est élévateur de la paupière supérieure *, élévateur, adducteur et abaisseur du globe oculaire. Le IV a les fonctions du grand oblique, le VI est abducteur.

Chaque mouvement du globe nécessite l'action synergique de plusieurs muscles, réalisée grâce au dispositif nerveux déjà étudié (schéma). On distingue les mouvements conjugués ou versions et les mouvements disjoints ou vergences (fig. 53).

L'exploration de la motilité oculaire se fait en priant le malade de suivre le bout du doigt dans les neuf positions du regard et ensuite sur la ligne médiane pour étudier le convergence. On peut découvrir soit la limitation des mouvements, soit une difficulté à tenir longtemps une position extrême, soit des mouvements anormaux (ce trouble sera étudié avec le nystagmus à propos de l'*exploration du VIIIe nerf crânien*, p. 115).

Les paralysies des nerfs oculo-moteurs.

La paralysie d'un muscle entraîne un déséquilibre dû dans un premier stade à la paralysie, dans un deuxième stade à la contracture par prévalence du muscle antagoniste. Elle se manifeste, du point de vue *objectif*, par un défaut de parallélisme des axes visuels; il y a strabisme paralytique : l'œil paralysé n'accompagne pas l'œil normal dans toutes les positions du regard, l'angle strabique varie (ce qui diffère du strabisme d'origine congénitale). Du point de vue *subjectif*, elle est ressentie par une vision double ou diplopie qui peut être évidente et signalée ou décelée par la seule attitude du malade qui ferme un œil. Dans les cas où elle est peu nette, on peut la faire apparaître par l'exploration au verre rouge : on place un verre rouge devant un œil et on regarde une source lumineuse. Normalement, on ne doit voir qu'une lumière; s'il y a une parésie, même minime, on en voit deux, l'une rouge, l'autre blanche. L'étude de la diplopie est aussi faite de façon plus précise par le spécialiste, grâce au test de Lancaster, ou à l'écran de Lees.

La paralysie totale des nerfs oculo-moteurs (appelée ophtalmoplagie) est caractérisée par une

* Le sympathique cervical participe aussi à l'élévation de la paupière supérieure.

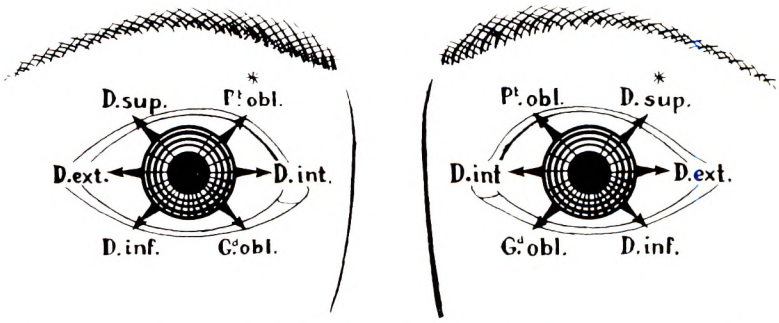

FIG. 50. — Plusieurs muscles de chaque œil participent à chaque mouvement mais, pour chacune des 6 directions principales, il y a un muscle particulièrement intéressé. C'est ainsi que l'action conjuguée du petit oblique * (œil droit) et du droit supérieur * (œil gauche) est nécessaire pour regarder en haut et à gauche.

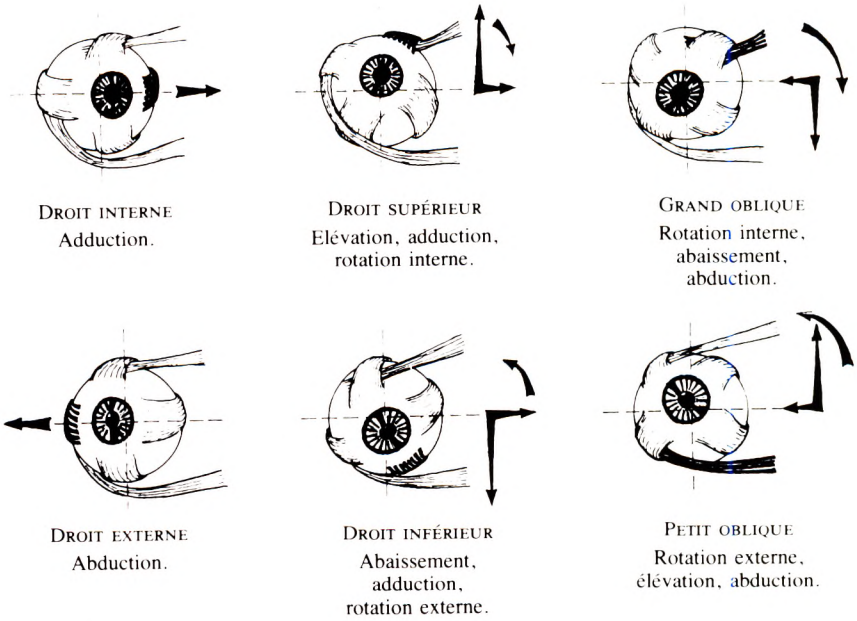

FIG. 51. — *Les fonctions de chaque muscle oculaire* (œil droit). *L'importance relative des fonctions est exprimée par la plus ou moins grande longueur des flèches.* (D'après ADLER, modifié.)

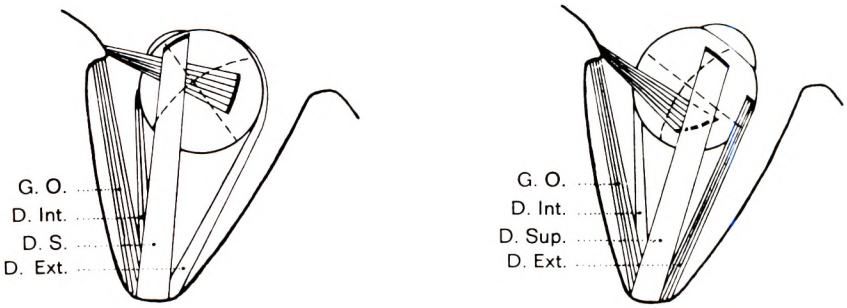

FIG. 52. — *Action du grand oblique ou oblique supérieur.* A gauche : l'œil en adduction, il est abaisseur. A droite : l'œil en abduction, il est rotateur interne.

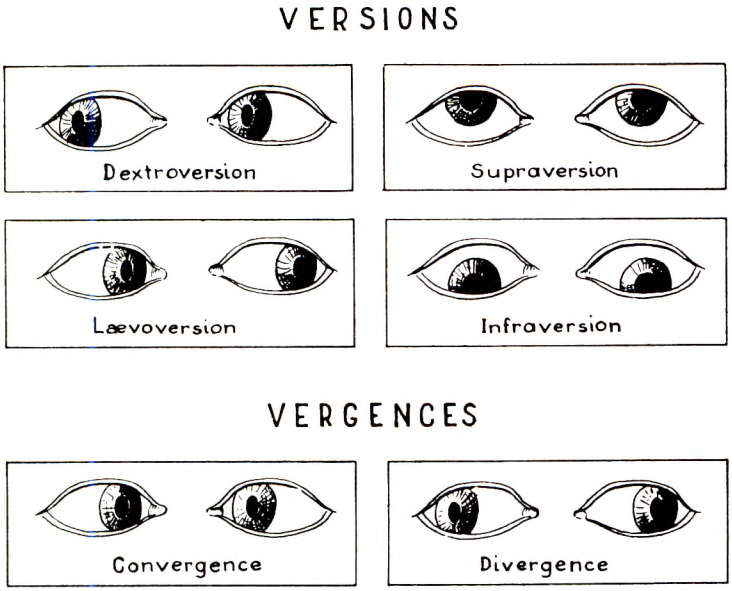

FIG. 53. — *Les différents mouvements simples de l'œil.*

chute de la paupière supérieure (ptosis), par l'immobilité du globe oculaire et par une mydriase due à la paralysie des fibres irido-constrictrices (voir plus loin).

La paralysie totale du III entraîne :

1) Une paralysie du releveur de la paupière supérieure; il y a ptosis ou chute de la paupière et impossibilité de la relever *.

2) Une perte des mouvements d'abaissement, d'élévation et d'adduction du globe. L'impossibilité de l'adduction se manifeste par un strabisme divergent et une diplopie horizontale croisée (fausse image en dedans) qui apparaît lorsqu'on soulève la paupière supérieure et qui augmente quand le regard se porte vers le côté normal.

3) Une paralysie de la musculature intrinsèque : la pupille est dilatée (mydriase), les réflexes à la lumière et à l'accommodation sont abolis (voir plus loin).

La paralysie du IV se manifeste par une légère déviation du globe oculaire vers le haut et une limitation des mouvements en bas et en dedans; la tête est inclinée en bas pour compenser.

* Dans le syndrome de Cl. Bernard Horner par paralysie ou anesthésie du sympathique cervical, il y a ptosis, mais le sujet peut, par un effort de volonté, relever temporairement la paupière.

La paralysie du VI entraîne une perte de l'abduction du globe oculaire qui se manifeste par un strabisme convergent et une diplopie horizontale directe (fausse image en dehors) qui augmentent quand le regard se porte vers le côté paralysé.

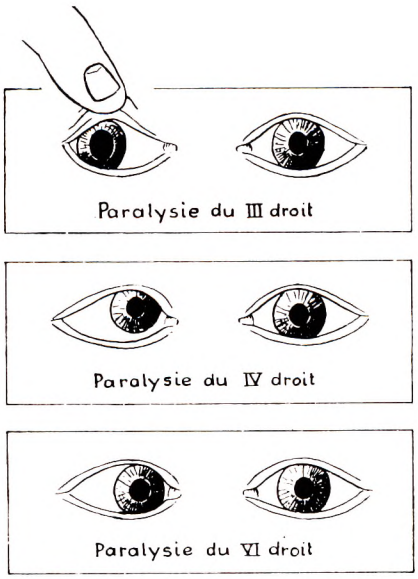

FIG. 54.

Les paralysies des nerfs moteurs de l'œil sont dues à :

DES LÉSIONS PÉRIPHÉRIQUES, le plus souvent. *Traumatisme :* une fracture du sommet du rocher peut blesser le VI, une fracture de la fente sphénoïdale le III. Un ébranlement transversal du cerveau, un œdème ou un hématome temporal peuvent entraîner la compression du III sur la clinoïde postérieure ou le ligament pétro-clinoïdien (Lazorthes). *Compression* par hypertension crânienne (le VI est particulièrement exposé) ou compression directe par tumeur : tumeur de la base, sarcome, anévrisme carotidien caverneux ou supraclinoïdien, tumeur de l'orbite. *Infection :* méningite tuberculeuse ou syphilitique de la base, ostéite du rocher, thrombophlébite du sinus caverneux, zona, tétanos céphalique. *Intoxication :* diabète, éthylisme.

Avec les nerfs oculo-moteurs, d'autres nerfs crâniens peuvent être atteints dans leur trajet constituant des syndromes, parmi lesquels il y a lieu de signaler : le syndrome de la pointe du rocher ou syndrome de Gradenigo, caractérisé par l'association de l'atteinte du trijumeau et du moteur oculaire externe; le syndrome de la paroi externe du sinus caverneux et de la fente sphénoïdale caractérisé par l'atteinte des nerfs III, IV et VI et du nerf ophtalmique du trijumeau.

DES LÉSIONS CENTRALES des noyaux oculo-moteurs (polioencéphalites, lésions dégénératives ou hémorragiques, tumeurs).

Lorsque la lésion intra-axiale est unilatérale, on a un syndrome alterne caractérisé par l'association d'une paralysie oculaire homolatérale et d'une hémiplégie controlatérale. Le syndrome de Benedict associe la paralysie homolatérale du III à un tremblement controlatéral par lésion du noyau rouge. Le syndrome de Weber est constitué par une hémiplégie controlatérale et une paralysie homolatérale du III, par lésion mésencéphalique. Le syndrome de Millard-Gubler est constitué par une hémiplégie controlatérale et une paralysie homolatérale des VIIe et VIe nerfs par lésion protubérantielle.

Le syndrome de Parinaud, qui correspond à une paralysie des mouvements d'élévation du regard, accompagnée souvent d'une abolition du réflexe photomoteur, est secondaire à une compression du toit du mésencéphale par une tumeur sus-jacente (thalamus, IIIe ventricule, épiphyse).

DES LÉSIONS SUPRANUCLÉAIRES : lorsqu'une lésion est supranucléaire, c'est-à-dire située au-dessus des noyaux oculo-moteurs, au niveau du tronc cérébral, de la capsule interne, de l'écorce cérébrale, elle ne touche jamais un seul muscle, ni un seul œil, ne produit ni strabisme ni diplopie, elle atteint les mouvements associés des deux yeux; la mobilité est supprimée dans certaines directions. Si la lésion au-dessous de croisement, le malade regarde du côté opposé à la lésion et ne peut regarder du côté correspondant; si elle est au-dessus, il ne peut regarder du côté opposé, il « regarde sa lésion », c'est la déviation conjuguée latérale. La paralysie des mouvements conjugués verticaux des yeux se rencontre dans les lésions supranucléaires situées au niveau des tubercules quadrijumeaux antérieurs.

LES NERFS DE LA MUSCULATURE INTRINSÈQUE DE L'ŒIL

Les muscles ciliaire et irien sont innervés par le sympathique cervical et par le parasympathique crânien, annexé au III; leurs fibres traversent le ganglion ophtalmique.

DESCRIPTION

Le ganglion ophtalmique est situé sur la face externe du nerf optique, à l'union du tiers postérieur et du tiers moyen. Par son bord postérieur il reçoit ses fibres afférentes; son bord antérieur émet ses branches efférentes.

Les fibres afférentes. — La branche inférieure du III donne, à partir du nerf du petit oblique, une racine courte et grosse qui porte les fibres irido et cilio-constrictrices. Le nasal donne une racine plus grêle qui porte les fibres de la sensibilité cornéenne. Le plexus périartériel carotidien et ophtalmique donne la racine sympathique qui porte les fibres vasomotrices.

Les fibres efférentes. — Les nerfs ciliaires courts cheminent autour du nerf optique en un groupe supéro-externe et un groupe inféro-interne; ils perforent la sclérotique et se rendent aux muscles irien et ciliaire; ils fournissent aussi la sensibilité du globe oculaire et de la cornée.

Le muscle irien fait varier les dimensions de la pupille. Il se compose de fibres circulaires sphinctériennes innervées par le III et de fibres dilatatrices innervées par le sympathique. *Le muscle ciliaire* modifie la courbure du cristallin dans l'accommodation à la distance, il se compose de fibres circulaires et de fibres longitudinales qui sont innervées par le III.

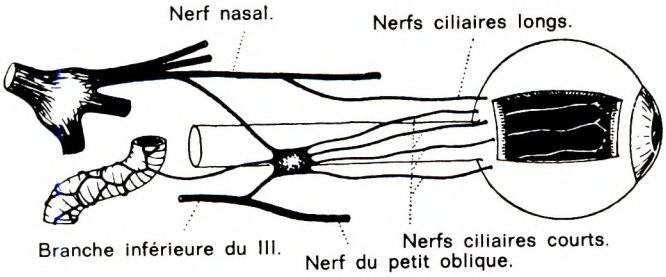

FIG. 55. — *Le ganglion ophtalmique et ses branches.*

SYSTÉMATISATION

Le système irido-moteur. — L'accommodation à la lumière dépend de deux muscles lisses antagonistes innervés par deux voies antagonistes (fig. 56).

LA VOIE AFFÉRENTE partie de la région périmaculaire de la rétine chemine dans le nerf optique, le chiasma et la bandelette optiques et gagne les tubercules quadrijumeaux antérieurs qui constituent le *centre réflexe*.

LA VOIE EFFÉRENTE IRIDO-CONSTRICTRICE :

— Un premier neurone tectomésencéphalique va au noyau d'Edinger-Westphall (fig. 56);

— Les cylindraxes des neurones de ce noyau cheminent dans le III et par le nerf du petit oblique, gagnent le ganglion ophtalmique où ils font relais;

— Le neurone ganglionnaire, par ses prolongements, constitue les nerfs ciliaires courts et innerve les fibres circulaires du muscle irien.

LA VOIE EFFÉRENTE IRIDO-DILATATRICE :

— Un premier neurone tecto-spinal dans les tubercules quadrijumeaux antérieurs descend dans la bandelette longitudinale postérieure, traverse protubérance, bulbe et moelle cervicale et aboutit au centre cilio-spinal de Budge, situé du 4e au 7e segments cervicaux où s'établit un relais;

— Du centre cilio-spinal la voie gagne le ganglion stellaire par les rameaux communicants des 1er et 2e nerfs dorsaux; elle remonte dans la chaîne sympathique cervicale et établit un relais au niveau du ganglion cervical supérieur;

— Les fibres post-ganglionnaires pénètrent dans le nerf carotidien et le ganglion de Gasser (anastomose cervico-gassérienne de F. Franck) et ensuite aboutissent par le nerf nasal de l'ophtalmique au ganglion ophtalmique. Elles le traversent sans faire relais et se rendent par les nerfs ciliaires courts aux fibres dilatatrices du muscle irien.

Le système cilio-moteur. — L'accommodation à la distance est réglée par un réflexe qui a son origine sur la rétine, il est transmis par les voies optiques au centre accommodateur (non confondu avec le centre irido-moteur). De là, l'ordre est transmis au muscle ciliaire par le III et par l'intermédiaire des nerfs ciliaires courts.

En conclusion, le moteur oculaire commun resserre la pupille (myosis) et fait bomber le cristallin. Le sympathique dilate la pupille (mydriase).

EXPLORATION

L'examen des pupilles. — L'IRIDO-CONSTRICTION OU MYOSIS : il y a lieu de distinguer le myosis spasmodique qui résulte d'une excitation du III végétatif (vagotonie) et le myosis paralytique qui est le résultat d'une paralysie ou d'une anesthésie du sympathique cervical. Le syndrome de Cl. Bernard Horner, qui témoigne de l'atteinte des voies sympathiques oculo-pupillaires, se caractérise par un myosis, une énophtalmie, un rétrécissement de la fente palpébrale, des troubles vasomoteurs et surdoraux de l'hémiface.

L'IRIDO-DILATATION OU MYDRIASE : la mydriase spasmodique est le fait d'une excitation sympathique (sympathicotonie, maladie de

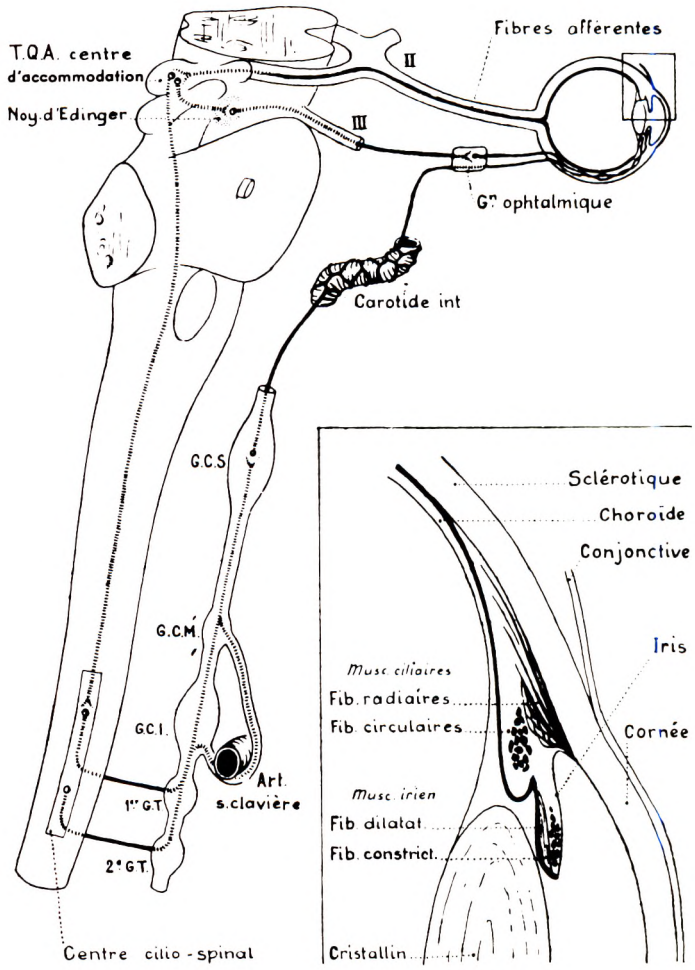

FIG. 56. — *Systématisation des voies de la motricité intrinsèque de l'œil.*

Basedow). La mydriase paralytique est secondaire à la paralysie du III végétatif; elle peut être bilatérale (intoxication aiguë, alcoolisme, commotion cérébrale grave) ou unilatérale (compression homolatérale) *. La mydriase de l'aveugle est due à l'interruption des excitations visuelles.

L'INÉGALITÉ PUPILLAIRE OU ANISOCORIE est la conséquence d'un myosis ou d'une mydriase unilatérale : légère elle a peu de signification, marquée elle est un bon signe de syphilis nerveuse.

* Les fibres de la motricité intrinsèque situées sur le bord interne du III sont particulièrement exposées à la compression contre les formations ostéoméningées (clinoïde postérieure, ligament pétroclinoïdien) lors des traumatismes et des hypertensions crâniennes aiguës (fig. 57) (LAZORTHES, GAUBERT et PLANEL).

Elle peut aussi être due à des causes locales (iritis, glaucome).

L'IRRÉGULARITÉ du contour de la pupille est d'origine congénitale (colobome) ou secondaire à des causes locales (iritis).

L'accommodation à la lumière; le réflexe photomoteur. — Si l'on projette un faisceau lumineux sur l'œil, on constate la contraction de l'iris de cet œil (réflexe direct) et de celui de l'œil opposé; ce réflexe dit consensuel est expliqué par l'existence de fibres maculaires directes et croisées.

La perte ou la diminution du réflexe photomoteur résulte de l'atteinte d'un des éléments du système réflexe. La lésion de la voie afférente

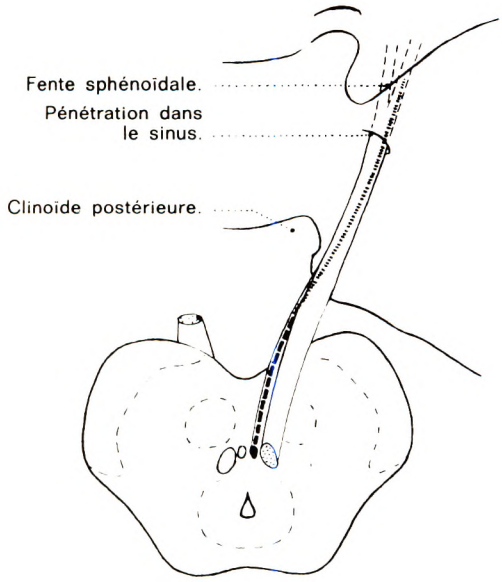

FIG. 57. — *En tireté, le trajet des fibres de la motricité intrinsèque dans le III.* (D'après G. LAZORTHES.)

(nerf optique, voies optiques) entraîne, si elle est unilatérale, la suppression des réflexes, direct et consensuel correspondants; si elle est bilatérale, il y a perte de tous réflexes photomoteurs. La lésion du centre réflexe donne le signe d'Argyll-Robertson (voir plus loin). La lésion des voies efférentes (III, ganglion ophtalmique) détermine la perte du réflexe photomoteur avec persistance du consensuel correspondant.

L'accommodation à la distance. — La contraction du muscle ciliaire fait bomber le cristallin de telle manière que le foyer lumineux tombe sur la rétine, quelle que soit la distance de l'objet fixé.

Pour explorer le réflexe, on demande au sujet de fixer un objet distant et de faire converger rapidement ses yeux sur un doigt tenu près de la face. Dans la vision de près, il y a contraction du muscle ciliaire, convergence du regard et contraction pupillaire; la contraction du muscle ciliaire est impossible à observer, on ne peut explorer l'accommodation à la distance que d'après la contraction pupillaire.

La perte de l'accommodation pour la vision des objets rapprochés peut être physiologique (presbytie) ou pathologique (paralysie de l'accommodation).

Dans la paralysie totale du II, il y a immobilité de la pupille aussi bien dans l'accommodation à la lumière que dans l'accommodation à la distance.

Le signe d'Argyll-Robertson caractérisé par l'anisocorie, la perte du réflexe photomoteur et la conservation d'une contraction pupillaire à l'accommodation à la distance est un signe de lésion du toit du mésencéphale (syphilis cérébrale, encéphalite épidémique).

La perte du réflexe pupillaire à l'accommodation à la distance et la conservation du reflexe photomoteur (inverse du signe d'Argyll-Robertson) se rencontrent dans l'encéphalite léthargique et les toxi-infections (botulisme, diphtérie).

Le syndrome de Korsakoff rencontré dans l'acoolisme chronique est caractérisé par une psychose hallucinatoire, des polynévrites, une mydriase et une perte de l'accommodation.

CHAPITRE V

LE NERF TRIJUMEAU

Le Ve nerf crânien est le plus volumineux des nerfs crâniens. C'est un nerf mixte; il naît par deux racines : une sensitive, une motrice; sur le trajet de la racine sensitive est un renflement ganglionnaire important : le ganglion de Gasser. Le nerf se termine par trois branches appelées nerfs ophtalmique, maxillaire supérieur et maxillaire inférieur. La racine motrice va tout entière dans le nerf maxillaire inférieur.

Le trijumeau assure par ses fibres sensitives l'innervation des téguments de la totalité de la face et de la moitié antérieure du crâne, des muqueuses oculaire (conjonctive), nasale, sinusale et buccale, des dents et d'une large surface de dure-mère crânienne. Il innerve par ses fibres motrices les muscles masticateurs.

Il a de plus un rôle neurovégétatif sécrétoire, vasomoteur et trophique. Ce rôle appartient en réalité à des fibres d'emprunt fournies par des formations ganglionnaires annexées à chacune de ses branches et auxquelles se rendent des fibres sympathiques issues de la chaîne sympathique cervicale et des fibres parasympathiques venues des VIIe et IXe nerfs crâniens.

Le trijumeau est parfois le siège de névralgie appelée trijéminale.

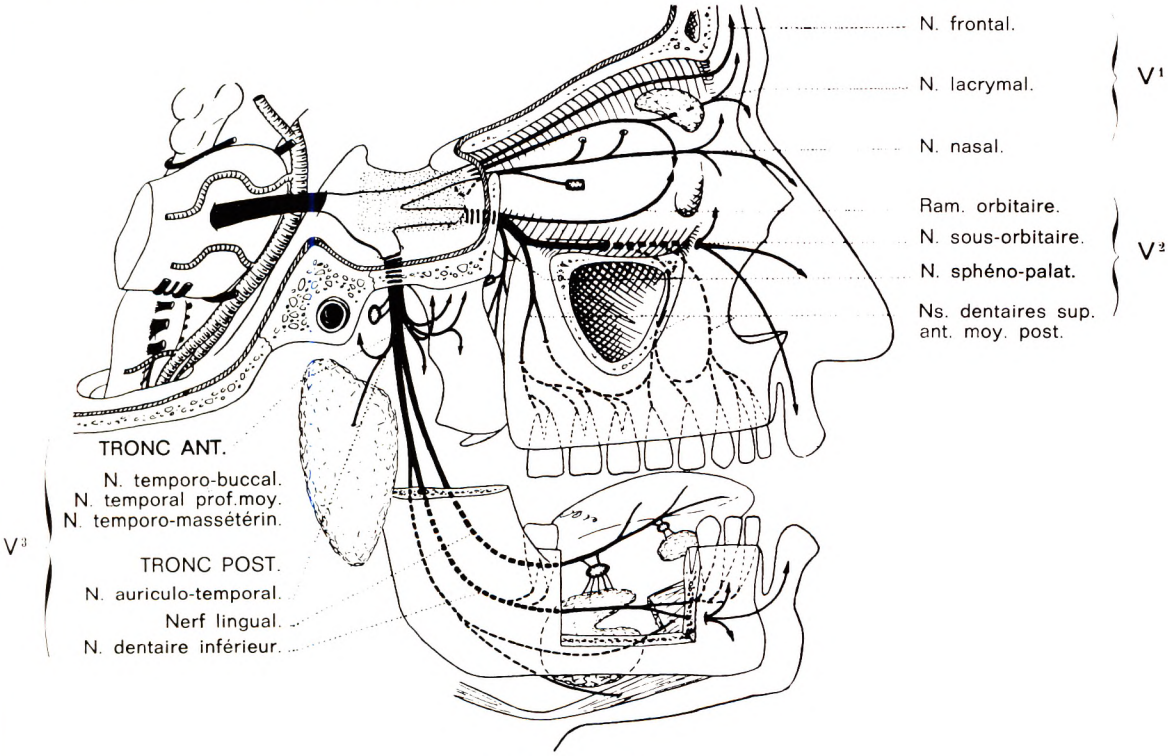

FIG. 58. — *Le trijumeau.*

EMBRYOLOGIE

Le trijumeau est le nerf du 1er arc branchial ou arc mandibulaire.

La racine sensitive dérive de la crête ganglionnaire (v.p. 18). Le ganglion de Gasser provient de la fusion de deux ébauches qui, chez les Vertébrés inférieurs, restent séparées, une est annexée au nerf ophtalmique, l'autre au nerf maxillo-mandibulaire. En face de chaque ébauche se développe une placode, l'une renflée volumineuse s'accole à l'ébauche ophtalmique, l'autre plus réduite à l'ébauche maxillo-mandibulaire. Ebauches et placodes forment le ganglion définitif. Du ganglion partent entre ectoderme et endoderme trois branches, la première va vers l'ébauche du globe oculaire, la deuxième vers le somite prémandibulaire, la troisième vers le somite mandibulaire.

La racine motrice fait partie des nerfs dorsaux qui innervent les muscles dérivés des lames latérales ou muscles d'origine branchiale; elle innerve les muscles du 1er arc, c'est-à-dire les muscles masticateurs (v. p. 18).

DESCRIPTION

Le V émerge de la face antérieure de la protubérance, à l'union du tiers supérieur et des deux tiers inférieurs, sur la ligne conventionnelle qui sépare la protubérance et le pédoncule cérébelleux moyen; les deux nerfs sont distants de 4 cm. Entre les deux racines motrice et sensitive est un pont de substance nerveuse, de 1 mm tout au plus (*lingula* de Wrisberg).

Les racines. — La racine sensitive aplatie (5 mm de large) et dirigée en haut, en avant, s'étale sur la face antérieure endocrânienne du rocher et forme le plexus triangulaire (9 mm de large). La racine motrice (2 mm de large) est successivement située au-dessus, en dedans, au-dessous de la racine sensitive et enfin en dehors du plexus triangulaire.

Entre les deux racines se sépare un faisceau de fibres appelé par W. Dandy (1945) faisceau accessoire; il transporterait les fibres de la sensibilité tactile et celles de l'arc sensitif du réflexe cornéen. Dans les cas de névralgie du trijumeau

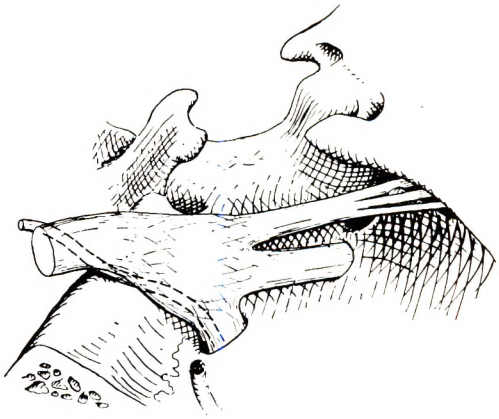

FIG. 59. — *Sur la pointe du rocher, les racines motrice et sensitive du trijumeau.*

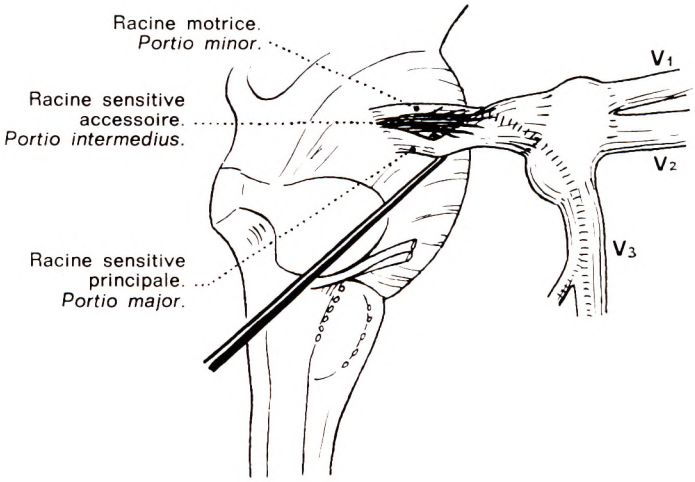

FIG. 60. — *Entre la racine sensitive* (portio major) *et la racine motrice* (portio minor) *est une racine accessoire* (portio intermedius) (W. DANDY).

(v. p. 92), en opérant avec l'aide du microscope opératoire, on peut le ménager et ne sectionner que la racine sensitive principale où cheminent les fibres de la sensibilité douloureuse.

Le ganglion de Gasser. — Ce ganglion a la forme semi-lunaire d'un haricot dont le hile regarde en arrière. Sa consistance est fibreuse. Dimensions : largeur 1,5, longueur 0,5, épaisseur 3 mm. L'extrémité interne est plus large, l'externe plus effilée. Le bord postérieur concave correspond à la racine sensitive dont les fibres se prolongent souvent sur la face supérieure. Le bord antérieur convexe donne naissance à des fibres qui s'anastomosent en un plexus d'où naissent les trois branches terminales. La face supérieure est concave, la face inférieure convexe.

Les branches terminales. — L'ophtalmique est la branche la plus grêle; le nerf maxillaire inférieur est le plus volumineux, il est grossi par la racine motrice qui le rejoint au niveau du trou ovale. Nerfs ophtalmique et maxillaire supérieur se séparent à angle aigu; nerfs maxillaires supérieur et inférieur s'écartent plus nettement l'un de l'autre et délimitent un angle presque droit.

RAPPORTS

Dans l'étage postérieur du crâne. — Le nerf va de la protubérance à la face postérieure du rocher. Il traverse la partie supéro-interne de la citerne de l'angle ponto-cérébelleux. Chaque racine a une gaine pie-mérienne propre.

En dedans est le tronc basilaire et le IV. *En dehors et en arrière* sont les VII, VIII et la veine pétreuse. *En haut*, la tente du cervelet, et l'artère cérébelleuse supérieure qui donne une petite artériole à la racine sensitive. Le contact de l'artère cérébelleuse supérieure et du trijumeau, parfois accru par l'allongement sénile de l'artère, serait une cause possible de névralgie trijéminale essentielle (Dandy, Janetta); le rapport plus intime de l'artère et du nerf constaté à droite peut expliquer la plus grande fréquence de la névralgie de ce côté (G. Lazorthes, 1948).

Sur le bord supérieur du rocher. — L'os présente une dépression (incisure de Grüber) qui correspond au passage des racines. Cette dépression tapissée par la dure-mère est transformée en orifice ovalaire (long de 1 cm, haut de 4 mm), par la grande circonférence de la tente du cervelet qui passe en pont au-dessus et dans l'épaisseur de laquelle se trouve le sinus pétreux supérieur. Les racines n'occupent pas tout l'orifice; avec elles pénètrent une gaine piale propre à chaque racine, une gaine arachnoïdienne commune et un prolongement de la citerne de l'angle ponto-cérébelleux. Tarnhoj a suggéré que la compression de la racine par l'orifice rétréci pourrait représenter une cause de névralgie trijéminale et a proposé son traitement par la simple décompression. Au niveau de l'orifice existent parfois des calcifications intradurales ou des ostéophytoses parties du bord externe de l'incisure trijéminale; elles sont peut être responsables de l'irritation de la racine sensitive et causes de névralgie du nerf (Lazorthes et Bastide, 1954).

Sur le versant antérieur du rocher. — Le plexus triangulaire et le ganglion de Gasser reposent sur une dépression osseuse du rocher er sont dans une loge fibreuse appelée Cavum de Meckel.

La dépression osseuse est divisée en deux parties : une *postérieure* correspond au plexus triangulaire; une *antérieure* plus excavée, plus large, pour le ganglion de Gasser, est située au-dessus du canal carotidien, en est séparée par une lame osseuse (lingula du sphénoïde) ou par une membrane fibreuse si l'os est déhiscent. A l'union des deux parties et en dehors se trouve une surélévation inconstante, le tubercule rétrograssérien de Princeteau.

Le cavum de Meckel. *Constitution.* — D'après les classiques c'est un dédoublement de la dure-mère de la fosse cérébrale moyenne. Il est en réalité un constitué par un diverticule de la dure-mère de la fosse cérébrale postérieure entraîné en avant par l'ébauche embryonnaire du ganglion de Gasser et venu se loger dans la fosse cérébrale moyenne entre les deux feuillets de la dure-mère (G. Lazorthes et Ch. Bimes, 1947) (fig. 61).

Description. — Le cavum a la forme d'un gant, auquel on peut distinguer trois parties : une postérieure (poignet du gant), longue de 5 mm et aplatie, renferme les racines; elles y sont entourées par une gaine arachnoïdienne et un prolongement de l'espace sous-arachnoïdien de la fosse postérieure; elles n'adhèrent pas aux parois du cavum. Une moyenne (main du gant), élargie et aplatie contient le ganglion de Gasser; il est légèrement fixé au plafond et aux angles du cavum par des tractus très fins; il n'adhère pas au contraire à son plancher; la racine motrice est dans la même

gaine ou pénètre dans l'épaisseur du feuillet inférieur du cavum. Une partie antérieure enfin est formée par trois prolongements en doigts de gant, qui enveloppent les terminales du nerf et se confondent finalement avec leurs gaines conjonctives.

Par l'intermédiaire du cavum, le trijumeau est en rapport en bas avec les nerfs pétreux, la carotide interne est les cellules de la pointe du rocher (son atteinte associée à celle du VI dans une fracture ou une ostéite de la pointe du rocher constitue le syndrome de Gradenigo); en haut est le lobe temporal (compression par tumeur temporale), en dedans le sinus caverneux, en dehors la fosse cérébrale moyenne qui est pour le neurochirurgien une voie d'accès au nerf.

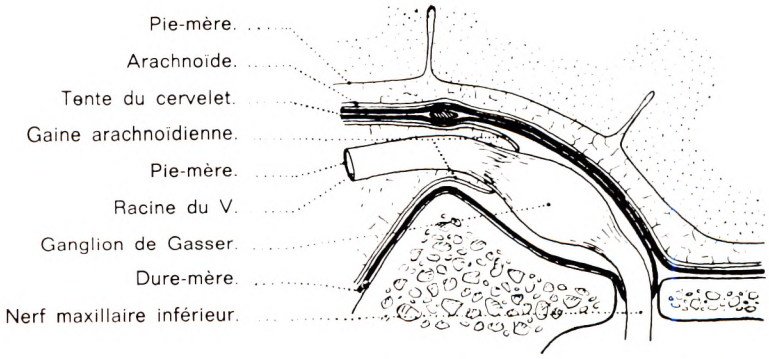

FIG. 61. — *Le cavum de Meckel.* (D'après G. LAZORTHES et CH. BIMES.)

VASCULARISATION

Les racines, le ganglion de Gasser, les branches terminales intracrâniennes reçoivent leurs artères nourricières en dehors des artères méningée moyenne et petite méningée, en dedans de la carotide interne (fig. 62).

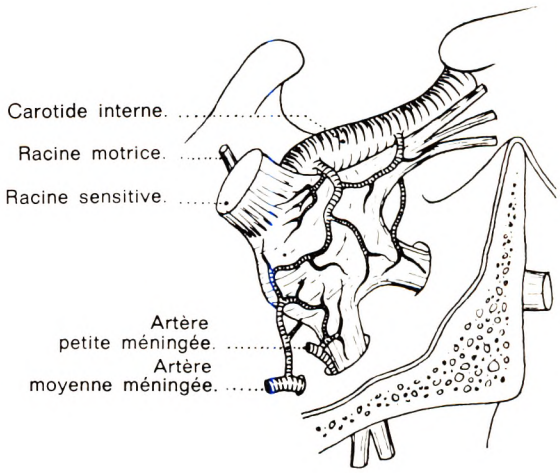

FIG. 62. — *Vascularisation du ganglion de Gasser.* (D'après LIBERSA.)

DISTRIBUTION

L'anastomose cervico-gassérienne de F. Franck qui unit le pôle interne du ganglion de Gasser et le plexus qui entoure la carotide interne nous paraît bien hypothétique. Nous avons au contraire constaté l'existence, non encore signalée, d'anastomoses pétro-gassériennes reliant le ganglion de Gasser et le grand nerf pétreux superficiel (Lazorthes et Gaubert, 1954) (v. p. 99).

Les trois terminales du nerf se distribuent aux trois étages de la face; à chacune est annexée une formation ganglionnaire dite parasympathique.

I. — LE NERF OPHTALMIQUE

Le nerf ophtalmique de Willis est la moins volumineuse des branches terminales du trijumeau; il est exclusivement sensitif.

Généralités et rapports.

Né de l'angle interne du ganglion de Gasser, ce nerf passe aussitôt dans la paroi externe du sinus caverneux qu'il parcourt d'arrière en avant; il s'y termine par trois terminales : lacrymale, frontale et nasale.

Il est dirigé obliquement en avant et en haut dans la paroi externe du sinus caverneux. Sur trois coupes frontales du sinus réalisées d'arrière en avant on trouve superposées de haut en bas : 1° Coupe postérieure : IV, V_1, V_2; 2° Coupe moyenne : II oblique en bas, IV horizontal, V_1 oblique en haut; 3° Coupe antérieure lacrymal, frontal, IV, branche supérieure du III, nasal, branche inférieure du III (v. fig. 42).

Distribution.

Collatérales :

— Les anastomoses avec le plexus sympathique péricarotidien et avec les nerfs oculomoteurs (Valentin) sont classiques mais d'existence très discutée.

— Les rameaux méningés : le plus important est le nerf récurrent d'Arnold, ou nerf de la tente du cervelet; il se détache peu après la naissance du nerf, s'infléchit en arrière, croise ou adhère au IV, va se ramifier dans la tente du cervelet et la partie postérieure de la faux du cerveau (fig. 63 et 64).

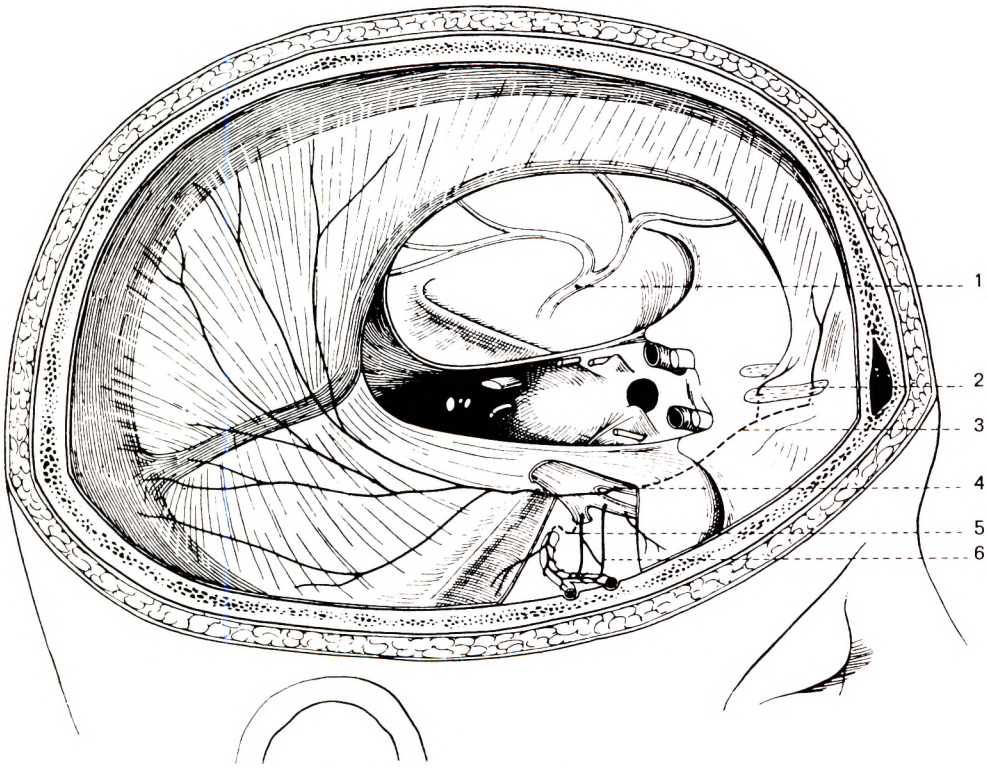

FIG. 63. — *Les rameaux méningés du trijumeau.*

1, artère méningée moyenne; *2*, rameaux méningés des nerfs ethmoïdaux; *3*, nerfs ethmoïdaux; *4*, rameau méningé récurrent d'ARNOLD; *5*, nerf vasculaire extra-crânien de l'artère méningée moyenne; *6*, rameaux méningés des nerfs maxillaires supérieur et inférieur (G. LAZORTHES, 1949).

Terminales :

Le nerf lacrymal naît parfois du même tronc que le frontal. Il se dirige en avant, et en haut, traverse la partie étroite de la fente sphénoïdale, en dehors du IV et du frontal, longe la paroi externe de l'orbite et chemine sur le bord supérieur du droit externe jusqu'au pôle postérieur de la glande lacrymale. L'artère lacrymale située en dedans le rejoint vers le milieu de son trajet intra-orbitaire.

Il se termine sur le pôle postérieur de la glande lacrymale par deux branches : *l'interne*, la plus volumineuse, traverse la glande, et se termine sur

l'angle externe de la paupière supérieure; *l'externe* s'anastomose avec le filet orbitaire du maxillaire supérieur (ce filet apporte des fibres parasympathiques sécrétrices venues du ganglion sphéno-palatin) et forme une arcade à concavité postérieure, d'où partent les nerfs lacrymaux et le nerf temporo-malaire (v. p. 86).

LES TERMINALES :

— Le frontal externe ou sus-orbitaire sort avec l'artère du même nom, par l'échancrure sus-orbitaire, située à 3 cm de la ligne médiane. Il s'épanouit en rameaux cutanés frontaux et palpébraux et rameaux profonds périostiques et osseux.

— Le frontal interne, moins important, sort

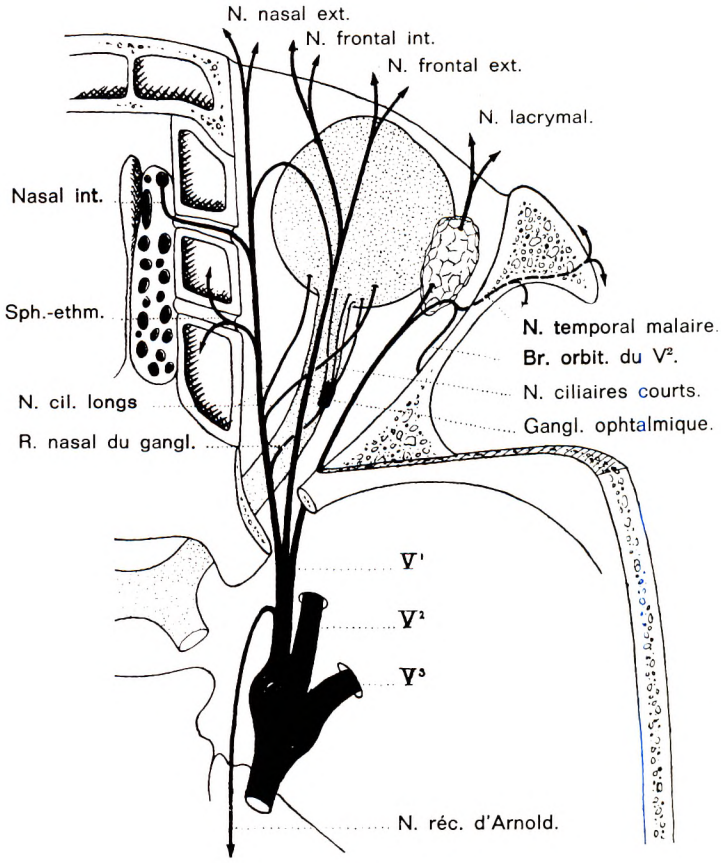

FIG. 64. — *Le nerf ophtalmique.*

Le nerf frontal est la terminale la plus volumineuse. Il traverse avec la précédente la partie étroite de la fente sphénoïdale. Dans l'orbite, il chemine au-dessus du releveur de la paupière supérieure. Il est rejoint un peu en arrière du pôle postérieur du globe oculaire par l'artère sus-orbitaire ou frontale externe. Il donne, avant d'atteindre le rebord orbitaire, deux terminales.

LES COLLATÉRALES sont des filets périostiques et le nerf supra-trochléaire d'Arnold; ce dernier nerf est long et grêle, dirigé en dedans et en avant, il passe au-dessus de la poulie du grand oblique et s'anastomose au nasal externe.

avec les vaisseaux internes en dedans de l'échancrure sus-orbitaire, il se termine par des filets cutanés frontaux, nasaux (inter-sourcilier) et palpébraux.

Les filets frontaux des deux terminales montent d'abord entre le périoste et le muscle frontal puis entre ce muscle et le cuir chevelu. Leur territoire est d'étendue variable, il atteint généralement en arrière le vertex et sur les côtés la région temporale.

Le nerf nasal. — Dans le sinus caverneux il est au-dessous des deux autres terminales et entre les deux branches du III. Il traverse la partie large de

la fente sphénoïdale et l'anneau de Zinn. Dans l'orbite, il est à l'intérieur du cône musculo-aponévrotique et d'abord en dehors du nerf optique et de l'artère ophtalmique, puis au-dessus, et enfin en dedans. L'artère nasale le longe en dedans. Il se dirige vers le bord inférieur du grand oblique et comme les nerfs précédents se termine par deux branches.

LES COLLATÉRALES :

La racine longue du ganglion ophtalmique se détache du nerf avant qu'il n'atteigne le nerf optique; elle va à la partie supérieure du pôle postérieur du ganglion (elle porte les fibres de la sensibilité cornéenne et les fibres irido-dilatatrices).

— Les nerfs ciliaires longs (2 ou 3) naissent au moment où le nerf passe au-dessus du nerf optique; ils vont au globe oculaire.

— Le filet sphéno-ethmoïdal de Luschka (inconstant) chemine dans le canal ethmoïdal postérieur avec l'artère ethmoïdale postérieure; il innerve la muqueuse des cellules ethmoïdales et du sinus sphénoïdal.

LES TERMINALES :

— Le nerf nasal interne passe entre les muscles droit interne et grand oblique et traverse le canal ethmoïdal antérieur avec l'artère ethmoïdale antérieure. Il arrive ainsi dans le crâne, sur la face supérieure de la lame criblée et chemine sur la gouttière ethmoïdale; il pénètre par le trou ethmoïdal dans la partie supérieure des fosses nasales où il donne deux branches : une interne descend sur la cloison, non loin de son bord antérieur; une externe descend sur la paroi externe des fosses nasales et donne un filet postérieur pour la muqueuse située en avant des cornets et un antérieur ou nerf naso-lobaire qui chemine dans une gouttière de la face postérieure des os propres du nez, s'insinue entre ces os et le cartilage de l'aile du nez et va aux téguments du lobule du nez.

— Le nerf nasal externe arrivé au-dessous de la poulie du grand oblique donne : des rameaux muqueux à la partie interne de la conjonctive, à la caroncule lacrymale, aux conduits lacrymaux, au sac lacrymal; des rameaux cutanés à la racine du nez et à la partie interne des paupières supérieure et inférieure.

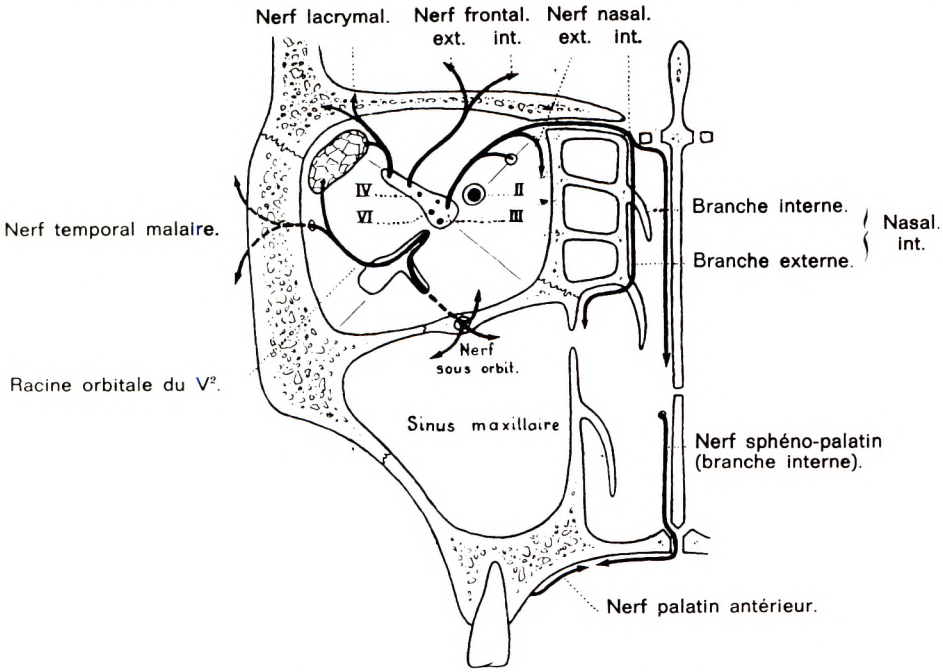

FIG. 65. — *Les terminales du nerf ophtalmique.*

Le ganglion ophtalmique est un petit renflement gris, aplati transversalement, quadrilatère, situé sur le côté externe du nerf optique, à l'union du tiers postérieur et des deux tiers antérieurs (fig. 55 et 56).

Les branches afférentes, au nombre de trois,

viennent du III par l'intermédiaire du nerf du petit oblique, du nerf nasal et du plexus carotidien.

Les branches efférentes sont les nerfs ciliaires courts, disposés en deux groupes : un supérieur (3 ou 4), un inférieur (5 ou 7); ils perforent la sclérotique et la choroïde. Ils innervent les membranes de l'œil, les muscles ciliaire et irien, la cornée.

Résumé. — L'ophtalmique assure :

1° Par ses fibres propres l'innervation sensitive des téguments du front, de la paupière supérieure et du dos du nez, des muqueuses de la partie supéro-antérieure des fosses nasales, des sinus frontaux, sphénoïdaux et ethmoïdaux, du globe oculaire (en particulier de la cornée, arc sensitif du réflexe cornéen), de la dure-mère des régions frontale et occipitale;

2° Grâce à l'apport de fibres d'emprunt qu'il reçoit de ses anastomoses neurovégétatives, il participe à la régulation de la sécrétion lacrymale, de la dilatation du muscle irien, de la vasomotricité et de la tension intra-oculaires.

II. — LE NERF MAXILLAIRE SUPÉRIEUR

Le nerf maxillaire supérieur est exclusivement sensitif.

Généralités.

Il naît de la partie moyenne du bord antéro-inférieur du ganglion de Gasser. Il a 12 cm de long et un trajet en baïonnette qui comprend cinq parties : 1° La partie intracrânienne est horizontalement dirigée d'arrière en avant; 2° La traversée du canal grand rond; 3° Dans la fosse ptérygo-maxillaire, le nerf fait un coude et se dirige obliquement en avant en dehors; 4° Dans la partie orbitaire, le nerf redevient sagittal et suit le canal sous-orbitaire; 5° A l'émergence du trou sous-orbitaire, il se termine.

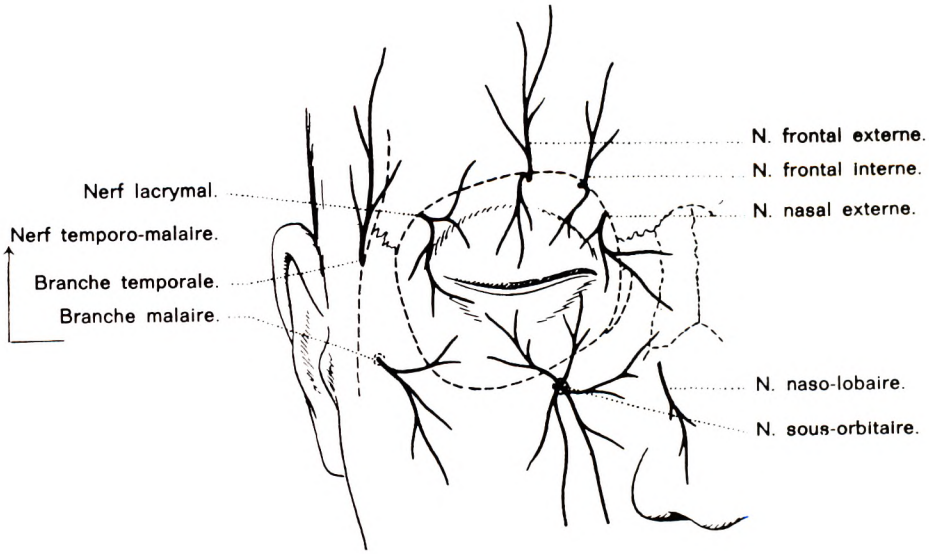

FIG. 66. — *L'innervation des paupières.*

Rapports.

La partie intracrânienne. — Le nerf est dans un prolongement du cavum de Meckel. Il est en rapport en dedans avec le sinus caverneux dans la paroi externe duquel sont situés au-dessus de lui le nerf ophtalmique, le IV et le III et dans lequel sont la carotide interne et le VI. En bas sont les nerfs pétreux, la suture pétro-sphénoïdale, la grande aile du sphénoïde. En haut la dure-mère le sépare du lobe temporal. En dehors, la maxillaire inférieur s'écarte à angle droit vers le trou ovale d'où sort la petite méningée; plus en arrière l'artère méningée moyenne émerge du trou petit rond.

La traversée du trou grand rond. — Il s'agit d'un vrai canal (long de 5 mm), horizontal, presque sagittal. Avec le nerf s'y trouvent son rameau récurrent méningé et des veinules.

La partie ptérygo-maxillaire. — Le nerf arrive dans la partie la plus élevée de l'arrière-fond de la fosse ptérygo-maxillaire et la traverse obliquement dirigé en avant, en dehors.

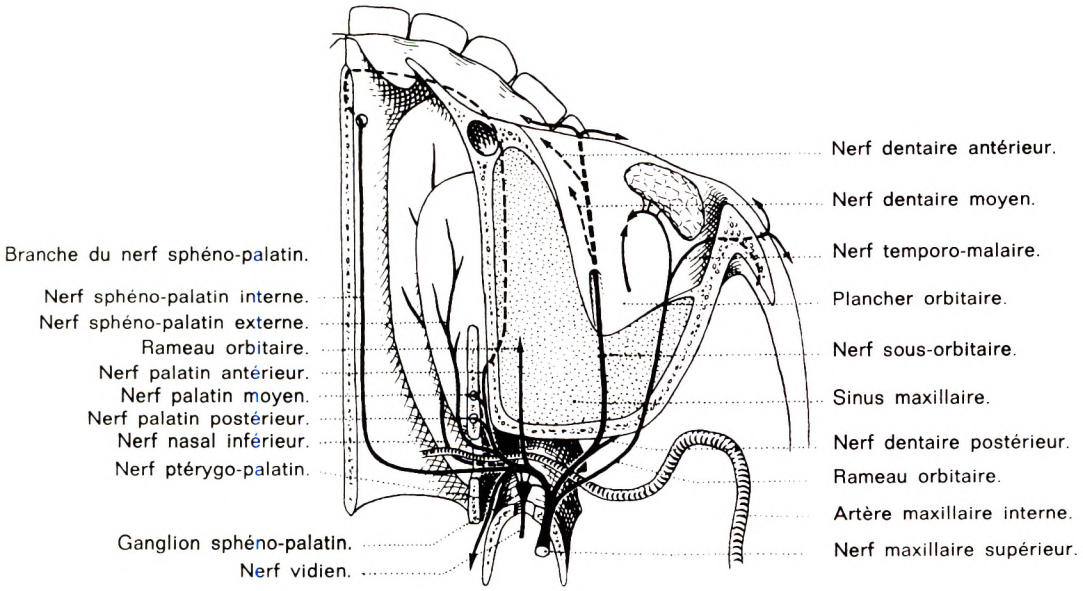

FIG. 67. — *Le nerf maxillaire supérieur.*

Cet espace a la forme d'une pyramide quadrangulaire, à sommet inférieur. La *paroi postérieure* est constituée par l'apophyse ptérygoïde. On y voit l'orifice du canal grand rond (d'où sort le nerf maxillaire supérieur) et au-dessous, en dedans, le canal vidien. La *paroi interne* est formée par la lame verticale du palatin, le trou sphéno-palatin y fait communiquer l'espace avec les fosses nasales. La *paroi antérieure* est constituée par la tubérosité du maxillaire supérieur. La *voûte* ou *base* est formée par la face inférieure du corps du sphénoïde et la grande aile du sphénoïde; la fente sphéno-maxillaire y fait communiquer l'arrière-fond avec l'orbite. Le *sommet* correspond à la convergence des parois postérieure, antérieure et interne; le canal palatin postérieur, par lequel l'espace communique avec la bouche, s'y ouvre. La *paroi externe* virtuelle forme la fente ptérygo-maxillaire qui fait communiquer arrière-fond et fosse ptérygo-maxillaire; cette fente est la voie d'abord de l'arrière-fond; elle est triangulaire à sommet inférieur : lèvre antérieure maxillaire convexe, lèvre postérieure ptérygoïdienne concave, base supérieure concave; elle est surplombée et un peu obstruée par le tubercule sphénoïdal où s'insèrent les muscles ptérygoïdien externe et temporal.

Dans l'arrière-fond de la fosse ptérygo-maxillaire, le nerf maxillaire supérieur pénètre à l'union du plafond et de la paroi postérieure; le traverse, oblique en avant, en dehors, en bas; en sort par la partie supérieure de la fente ptérygo-maxillaire, en dedans du tubercule sphénoïdal; a un court trajet dans la fosse ptérygo-maxillaire; arrive dans la partie moyenne de la fente sphéno-maxillaire; se coude une seconde fois; pénètre dans l'orbite. Avec le nerf, on trouve : 1° Le ganglion sphéno-palatin de Meckel, situé au-dessous et en dedans du nerf, est fixé à lui par le nerf sphéno-palatin; 2°

L'artère maxillaire interne, située au-dessous du nerf, traverse la fosse ptérygo-maxillaire et l'arrière-fond par un trajet très sinueux; elle donne en avant l'artère sous-orbitaire, en bas les artères dentaires postérieures, la palatine supérieure, en arrière la vidienne, la ptérygo-palatine, et se termine par l'artère sphéno-palatine; 3° Des plexus veineux constituent l'origine de la veine maxillaire interne.

La partie sous-orbitaire. — Le nerf passe dans la partie moyenne de la fente sphéno-maxillaire, en glissant sous la lame fibreuse qui l'oblitère. Il chemine légèrement descendant dans le plancher de l'orbite, d'abord sous le périoste qui recouvre la gouttière sous-orbitaire, puis dans le canal sous une lame osseuse qui va en s'épaississant. Il est entre le contenu de la cavité orbitaire et le sinus maxillaire dans lequel le canal sous-orbitaire fait saillie; parfois même la déhiscence du canal met le nerf au contact de la muqueuse (névralgie des sinusites). Avec lui est l'artère sous-orbitaire d'abord externe, puis interne.

L'émergence au trou sous-orbitaire. — Cet orifice est situé à 5 mm du bord inférieur de l'orbite, sur la même verticale que l'échancrure sus-orbitaire et le trou mentonnier, à l'union du tiers interne et des deux tiers externes du bord inférieur de l'orbite, à 3 cm de la ligne médiane; il est quelquefois perceptible au palper (point de névralgie); son bord supérieur est tranchant, concave en bas, en dedans; son bord inférieur mousse se prolonge en une gouttière dirigée vers la fosse canine.

Le nerf s'épanouit en terminales dans un plan situé au-dessus du muscle canin. En compagnie du nerf est l'artère sous-orbitaire.

Distribution.

Collatérales :

Le rameau méningé naît dans le crâne, un peu en arrière du trou grand rond, se termine sur la dure-mère de la fosse temporale et sur l'artère méningée moyenne; il s'anastomose au rameau méningé du maxillaire inférieur.

Le rameau orbitaire reste accolé au maxillaire supérieur du trou grand rond à la fente sphéno-maxillaire, monte dans l'épaisseur du périoste de la paroi externe de l'orbite et au niveau du bord inférieur du droit externe donne deux branches :

a) Une supérieure lacrymo-palpébrale monte vers la face externe de la glande lacrymale et s'anastomose avec le nerf lacrymal en une arcade lacrymale d'où partent des rameaux lacrymaux et palpébraux (fig. 67).

b) Une inférieure temporo-malaire pénètre dans le canal en Y de l'os malaire et se divise en rameau malaire, destiné à la peau de la pommette, et rameau temporal pour la peau de la région temporale antérieure.

Le nerf sphéno-palatin naît dans l'arrière-fond, passe en avant du ganglion de Meckel auquel il est uni par 1 ou 2 filets. Il est plexiforme; ses nombreuses branches terminales sont destinées aux parois des fosses nasales et du palais (fig. 67).

— Les NERFS ORBITAIRES, au moins de 2 à 3, passent dans l'orbite par la partie la plus interne de la fente sphéno-maxillaire et vont aux cellules ethmoïdales postérieures; un nerf passe quelquefois par le conduit ethmoïdal postérieur et remplace le nerf sphéno-ethmoïdal de l'ophtalmique.

— Le NERF SPHÉNO-PALATIN interne d'Hirschfeld (ou naso-palatin de Scarpa) passe dans le trou sphéno-palatin, s'applique sur la face inférieure du corps du sphénoïde, gagne l'angle postéro-supérieur de la cloison, suit la cloison en diagonale (sillon le long du bord antérieur du vomer), s'engage dans le canal palatin antérieur (canal en Y ou de Stinson), innerve le tiers antérieur de la voûte palatine et s'anastomose au nerf palatin antérieur (fig. 68).

— Les NERFS SPHÉNO-PALATINS EXTERNES d'Hirschfeld (ou nasaux supérieurs) traversent le trou sphéno-palatin et donnent :

— le nerf nasal supérieur qui va au cornet et au méat supérieurs;

— le nerf nasal moyen qui va au cornet et au méat moyens;

— le nerf pharyngien de Böck qui traverse le canal ptérygo-palatin et va à l'orifice pharyngé de la trompe d'Eustache (fig. 69).

— Les NERFS PALATINS sont au nombre de trois :

1) L'antérieur est dans le canal palatin postérieur avec l'artère palatine supérieure ou descendante; il donne le nerf nasal inférieur pour le cornet et le méat inférieur; débouche sous la voûte palatine, s'incline en avant dans une gouttière creusée dans l'os (nerf en dedans de l'artère), innerve la muqueuse de la voûte du palais et

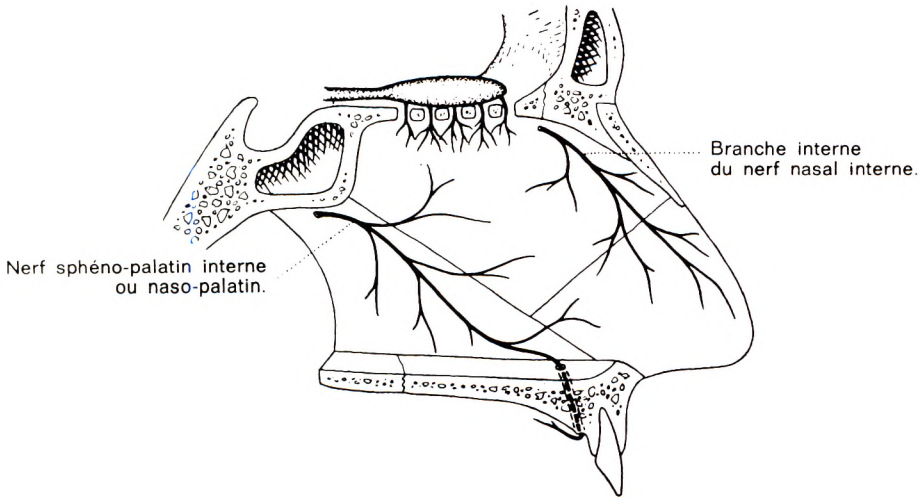

FIG. 68. — *L'innervation de la cloison des fosses nasales.*

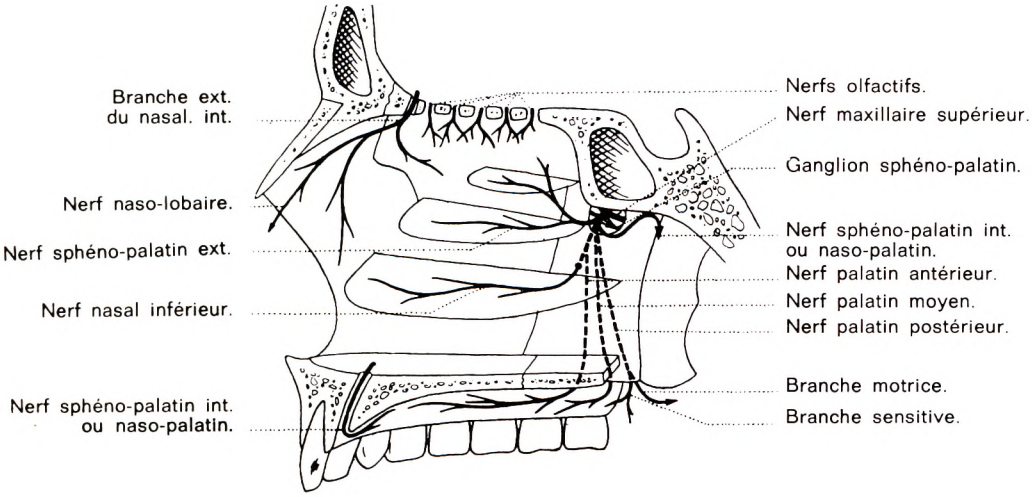

FIG. 69. — *L'innervation de la paroi externe des fosses nasales.*

s'anastomose avec le sphéno-palation interne (fig. 70).

2) Le nerf palatin moyen est dans un canal palatin accessoire creusé dans la lame verticale du palatin, il débouche à la face inférieure de l'apophyse pyramidale;

3) Le nerf palatin postérieur est dans un canal accessoire; il donne une branche sensitive qui innerve la muqueuse de la face inférieure du voile du palais; une branche, qui va aux muscles du voile du palais. Cette dernière se recourbe en arrière, se subdivise en deux filets : l'un, externe, va au staphyloglosse et au staphylo-pharyngien (muscles des piliers), l'autre, interne, va au péristaphylin interne et à l'azygos de la luette. En réalité, le nerf palatin postérieur est porteur de fibres de la sensibilité proprioceptive, car l'innervation motrice du voile du palais vient du vago-spinal (v. p. 143).

Les nerfs dentaires postérieurs, au nombre de deux à trois, naissent au point où le nerf s'engage dans la gouttière sous-orbitaire et chemine contre la tubérosité du maxillaire; ils sont surcroisés par

l'artère maxillaire interne qui abandonne l'artère alvéolaire et se terminent dans le plexus dentaire destiné aux molaires (fig. 58).

Le nerf dentaire moyen est inconstant, il naît au point où la gouttière sous-orbitaire devient canal, chemine dans la paroi externe du sinus, va au plexus dentaire et se termine dans les racines des prémolaires.

Le nerf dentaire antérieur naît dans les derniers millimètres du canal sous-orbitaire; il est d'abord horizontal en dehors, puis vertical dans la paroi externe du sinus maxillaire; il donne une branche ascendante pour la muqueuse de la partie antéro-inférieure de la paroi externe des fosses nasales, une branche descendante pour le plexus dentaire (fig. 58).

Le *plexus dentaire* est formé par l'anastomose des nerfs dentaires; il donne des filets dentaires (autant pour chaque dent qu'elle a de racines), des filets ligamentaires alvéolo-dentaires, des filets osseux et des filets muqueux gingivaux. Il s'anastomose avec celui du côté opposé. On a décrit deux petits ganglions dans ce plexus (ganglions postérieur de Valentin et antérieur de Bochdaleck).

Terminales. — Le nerf sous-orbitaire se ramifie et donne des nerfs cutanés ascendants ou palpébraux, internes ou nasaux, descendants ou labiaux, et des nerfs profonds muqueux.

Le ganglion sphéno-palatin de Meckel est une masse nerveuse en forme de cône à sommet postérieur engagé dans le canal vidien. Il est situé au-dessous et en dedans du maxillaire supérieur et derrière le nerf sphéno-palatin, auquel il est uni.

Les branches afférentes : 1° Des filets du nerf sphéno-palatin; 2° Le nerf vidien formé par l'union des grands nerfs pétreux superficiel et profond; 3° Une branche carotico-vidienne, issue du plexus péricarotidien.

Les branches efférentes sont représentées par

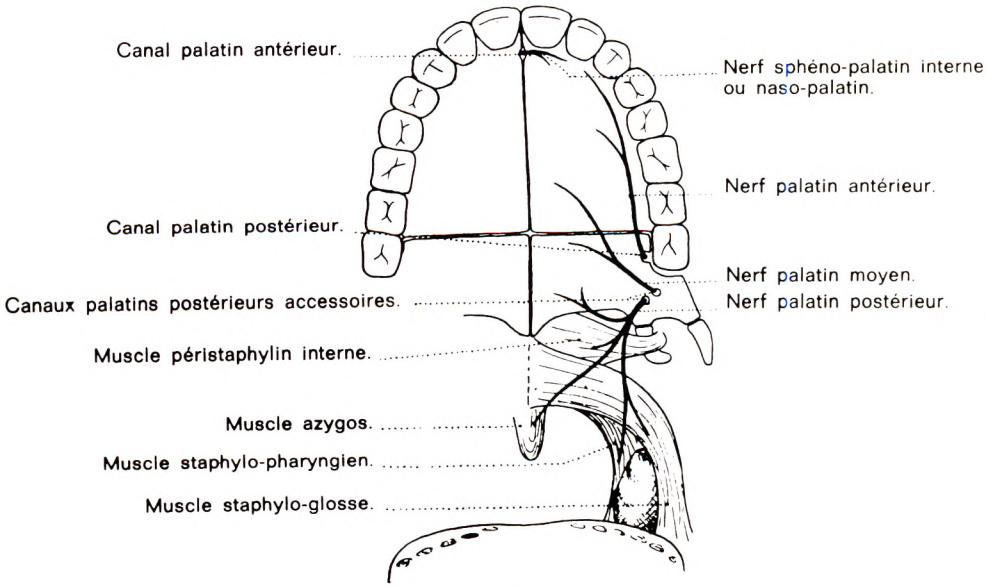

FIG. 70. — *L'innervation du palais.*

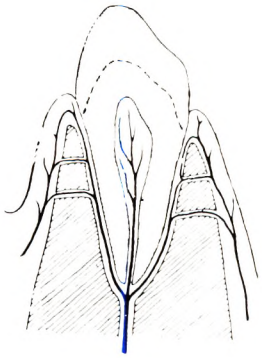

FIG. 71. — *La double innervation d'une dent.* Le nerf pulpaire donne des filets nerveux à la membrane périodontale avant de pénétrer dans la dent. De petites branches des nerfs de la gencive traversent les parois alvéolaires pour atteindre la membrane périodontale.

des petits filets qui se rendent dans les collatérales du nerf, en particulier dans le nerf sphéno-palatin (fig. 67).

Résumé. — Le nerf maxillaire supérieur assure :

1° Par ses fibres propres l'innervation sensitive : *a)* de la peau de la joue, de la paupière inférieure, de l'aile du nez et de la lèvre supérieure; *b)* des muqueuses du voile du palais et de la partie inféro-postérieure des fosses nasales; *c)* des dents et gencives du maxillaire supérieur; *d)* de la dure-mère des régions temporale et pariétale et de l'artère méningée moyenne;

2° Il transmet, grâce à des fibres d'emprunt apportées par les grands nerfs pétreux superficiel (VII) et profond (IX) et par le sympathique au ganglion sphéno-palatin l'innervation sécrétrice des glandes lacrymale et nasale (para-sympathique) et l'innervation vasomotrice des fosses nasales (sympathique).

III. — LE NERF MAXILLAIRE INFÉRIEUR

Le nerf maxillaire inférieur est la branche terminale la plus volumineuse. C'est un nerf mixte, car il résulte de l'union d'une des branches de la racine sensitive et de la racine motrice (nerf masticateur). Cette dernière se divise en deux rameaux et forme autour de la branche sensitive une sorte de plexus (plexus de Santorini) avant de s'unir à elle.

Généralités.

Le tronc du nerf est très court (à peine 1 cm); son trajet a trois parties : 1° Une intracrânienne; 2° La traversée du trou ovale; 3° Une extra-crânienne où il se divise en un tronc antérieur et un tronc postérieur.

Rapports.

La partie intracrânienne. — La branche sensitive courte et large est oblique, en bas, en avant et en dehors; elle est située dans un prolongement du cavum de Meckel. La racine motrice a un trajet intracrânien plus long; elle est aussi dans le cavum, mais elle a une gaine piale propre (on peut l'éviter dans la neurotomie rétrogassérienne) (v. p. 90); elle passe sous la corne externe du ganglion et pénètre ensuite généralement dans l'épaisseur du feuillet dural inférieur.

Par l'intermédiaire de sa gaine, le nerf est en rapport en haut avec le lobe temporal, en bas avec la face endocrânienne antérieure du rocher et les nerfs pétreux, en dedans avec le nerf maxillaire supérieur dont elle s'écarte à angle droit, en dehors avec l'artère méningée moyenne.

La traversée du trou ovale. — Le nerf s'y trouve avec l'artère petite méningée et des veines émissaires qui anastomosent le plexus ptérygoïdien et le sinus caverneux. En arrière et en dehors, à 2, à 3 mm, est le trou petit rond où passe l'artère méningée moyenne. En arrière, est le canal innominé d'Arnold où pénètrent les grands nerfs pétreux. En avant, à 1 cm, est le trou grand rond.

La partie extra-crânienne du nerf est très courte (0,5 cm). Le tronc du nerf se divise en terminales dans la partie supérieure de l'espace ptérygo-maxillaire; toutes ses branches s'y trouvent et sortent par des déhiscences des parois de cet espace.

En coupe vertico-frontale, *l'espace ptérygo-maxillaire* a la forme d'un prisme triangulaire à arête inférieure et à base supérieure (fig. 72).

La paroi supérieure correspond en dedans au plan sous-temporal de la base du crâne et au trou ovale, en dehors à la communication avec la loge temporale.

La paroi interne est constituée par l'aponévrose interptérygoïdienne. Il s'agit d'une lame quadrilatère dont le bord *supérieur* s'insère d'arrière en avant sur la scissure de Glaser, la face interne de l'épine du sphénoïde, le bord interne des trous petit, rond et ovale; le bord *antérieur* s'insère sur l'aile externe de l'apophyse ptérygoïde; au-dessous du crochet de l'aile externe au bord antérieur de la branche montante du maxillaire inférieur, en arrière de la dernière molaire il présente un bord libre; le bord *inférieur* se fixe sur la face interne de la branche montante, au-dessous du canal dentaire et au-dessus des insertions du ptérygoïdien interne; le bord *postérieur* vertical libre va de la scissure de Glaser au bord postérieur de la branche montante.

L'aponévrose est plus épaisse en arrière qu'en avant; des renforcements ligamentaux irradient de son angle postéro-supérieur : le ligament sphéno-maxillaire va de la face interne de l'épine du sphénoïde à l'épine de Spix et au bord postérieur de la branche montante; son bord libre épais déli-

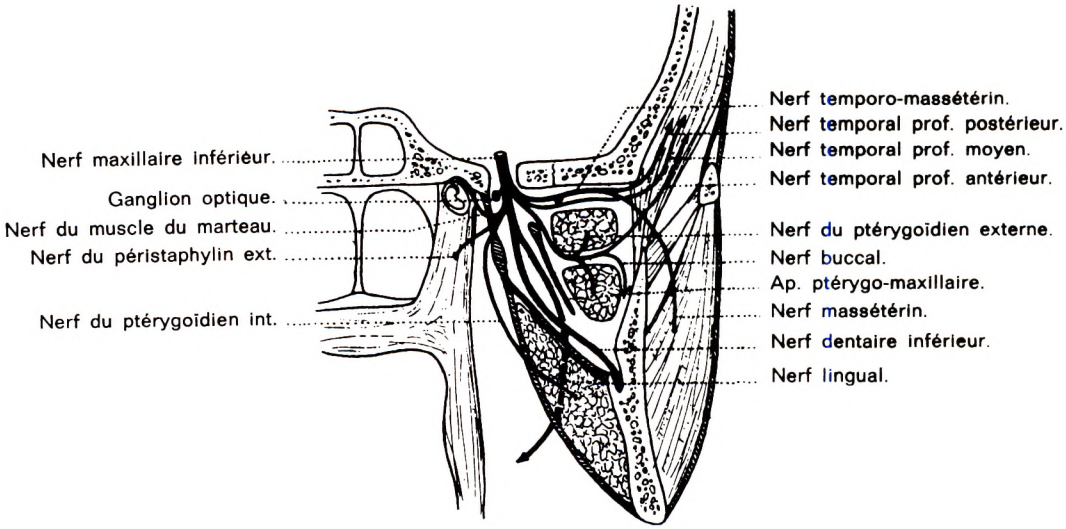

FIG. 72. — *Espace ptérygo-maxillaire et nerf maxillaire inférieur* (coupe vertico-frontale).

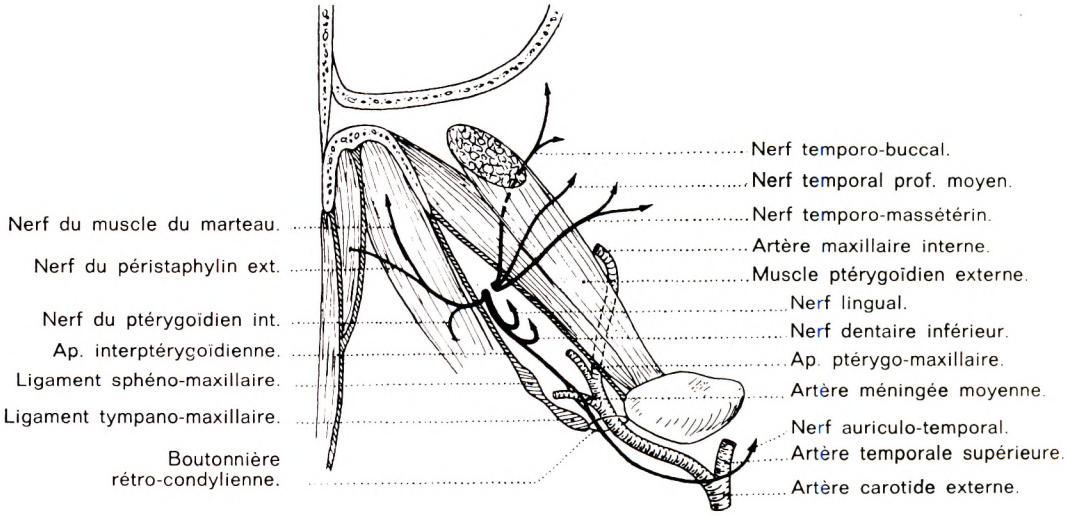

FIG. 73. — *Espace ptérygo-maxillaire* (coupe horizontale).

mite la boutonnière rétrocondylienne de Juvara. Le ligament sphéno-épineux ou ligament de Civinini va de la face interne de l'épine du sphénoïde à l'épine ptérygoïdienne externe; au-dessus de ce ligament l'aponévrose est représentée par une toile celluleuse perforée (fascia cribriformis), c'est la seule portion de l'aponévrose qui soit en rapport avec le nerf maxillaire inférieur, elle le sépare de la trompe, des muscles péristaphylins et du pharynx.

LA PAROI EXTERNE. — Entre la branche montante du maxillaire inférieur et le nerf, s'interposent :

1) L'aponévrose ptérygo-maxillaire (Hovelacque) mince, quadrilatère, tendue du bord postérieur de l'aile externe de l'apophyse ptérygoïde au col du condyle et à l'articulation temporo-maxillaire; son bord supérieur, d'abord fixé à la base du crâne, forme ensuite en dehors du trou ovale le ligament de Hyrtl qui limite avec la base

du crâne un orifice par lequel les trois nerfs temporaux gagnent la face externe du ptérygoïdien externe.

2) Les deux chefs : sphénoïdal et ptérygoïdien du muscle ptérygoïdien externe.

L'ARÊTE INFÉRIEURE formée par la rencontre à angle aigu de l'aponévrose interptérygoïdienne et de la branche montante correspond à l'orifice du canal dentaire inférieur.

LA PAROI POSTÉRIEURE correspond à la boutonnière de juvara, qui est délimitée par le col du condyle et le faisceau postérieur du ligament sphéno-maxillaire et est ouverte dans la loge parotidienne.

Distribution.

Collatérale. — Une seule, le rameau méningé récurrent, se détache du nerf aussitôt sa sortie du crâne, pénètre dans le trou petit rond avec l'artère méningée moyenne et innerve la dure-mère dans un territoire étendu correspondant à peu près à celui de l'artère. Des filets méningés vont aussi à l'artère méningée sans sortir du crâne (fig. 63).

Terminales. — Le nerf se divise en deux terminales :

Le tronc antérieur est surtout moteur; il donne trois branches qui, dirigées en dehors, quittent l'espace ptérygo-maxillaire par l'orifice externe

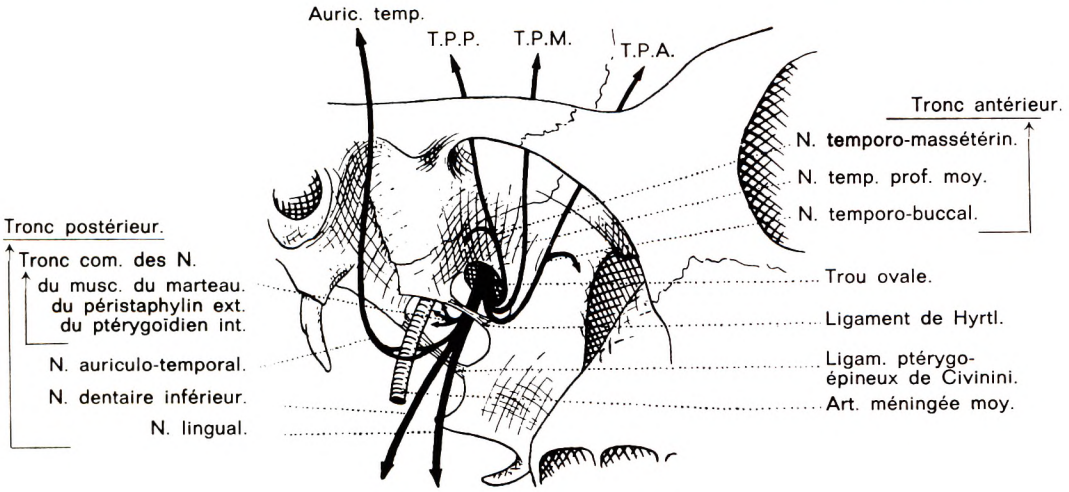

FIG. 74. — *Distribution du nerf maxillaire inférieur.*

LA PAROI ANTÉRIEURE correspond à un large orifice délimité par le bord antérieur de la branche montante et le plan bucco-pharyngé; il est comblé par la boule de Bichat et fait communiquer l'espace avec la région génienne.

DANS L'ESPACE avec le nerf et ses branches se trouvent :

— l'artère maxillaire interne, située au-dessous et en dehors du plan nerveux; seules ses branches supérieures, les artères petite méningée et méningée moyenne se mettent en rapport avec le tronc nerveux en dehors duquel elles montent. La plupart des branches du nerf sont accompagnées par une artère satellite issue de l'artère maxillaire interne;

— les veines des plexus ptérygoïdiens;

— le ganglion otique (Arnold) est plaqué sur la face interne du nerf (voir plus loin).

délimité en bas par le ligament de Hyrtl (fig. 72 et 74).

LE NERF TEMPORO-BUCCAL s'engage entre les deux chefs du muscle ptérygoïdien externe et les innerve. A la face externe du muscle il se divise en deux terminales :

1) Le nerf temporal profond antérieur remonte accompagné d'une artère homonyme née de l'artère maxillaire interne et se distribue aux faisceaux antérieurs du muscle temporal.

2) Le nerf buccal est la seule branche sensitive issue du tronc antérieur; accompagné par une artère satellite, il sort de l'espace ptérygo-maxillaire par son large orifice antérieur, entre la branche montante de la mandibule et le buccinateur et en dedans de la boule de Bichat. Il reçoit deux ou trois filets anastomotiques du VII et se distribue en dehors à la peau de la joue, en dedans

après avoir traversé le buccinateur sans l'innerver à la muqueuse jugale et à la face externe des gencives au niveau de la partie postérieure du vestibule.

LE NERF TEMPORAL PROFOND MOYEN est le plus important des trois nerfs temporaux. Il s'échappe en dehors entre le chef supérieur du ptérygoïdien externe et le plan spléno-temporal; il est rejoint par la grosse artère temporale profonde et se distribue à la partie moyenne du temporal.

LE NERF TEMPORO-MASSÉTÉRIN, situé en arrière du précédent, a le même trajet. Il se divise en deux branches juste devant la racine transverse du zygoma.

avant, accompagné de l'artère ptérygoïdienne, passe au-dessus du ligament de Civinini, perfore le fascia cribriformis et donne aussitôt : le nerf du ptérygoïdien interne qui descend et aborde le bord supérieur du muscle, le nerf du ptéristaphylin externe *, le nerf du muscle du marteau très grêle qui monte et atteint le muscle au niveau de son insertion sur le cartilage tubaire (fig. 76).

L'AURICULO-TEMPORAL naît par deux racines qui forment une boutonnière à l'artère méningée moyenne. Il se dirige en arrière, entre la corde du tympan située en dedans et les artères petite méningée et tympanique situées en dehors, rejoint l'artère maxillaire interne dans la boutonnière

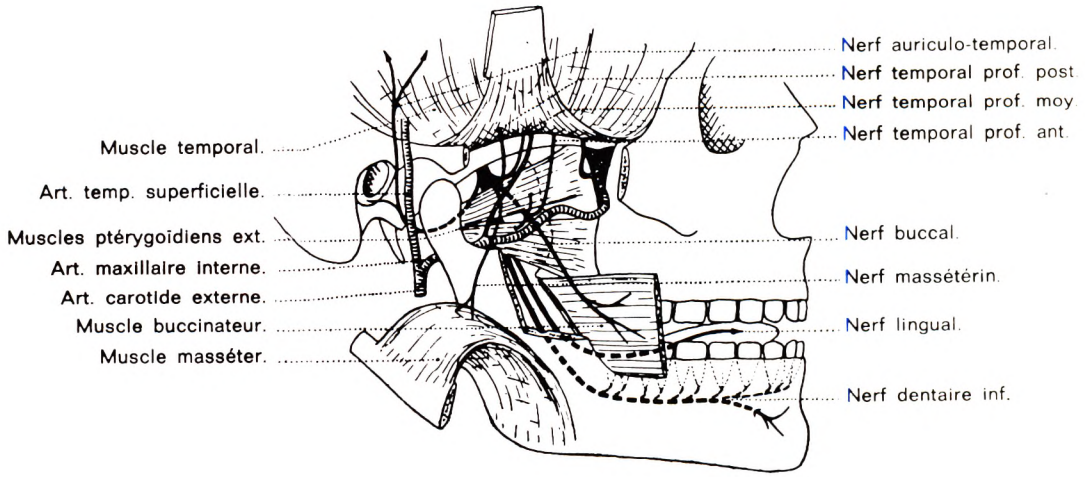

FIG. 75. — *Espace ptérygo-maxillaire* (vue externe).

1) Le temporal profond postérieur se réfléchit sur la crête temporale en avant de l'articulation temporo-maxillaire et se distribue aux faisceaux postérieurs du muscle. Il n'est accompagné d'aucune artère.

2) Le nerf massétérin descend en dehors du ptérygoïdien externe et s'engage dans l'échancrure sigmoïde où il est rejoint par l'artère massétérine. Il donne une collatérale au faisceau profond du masséter, atteint le corps du muscle par son bord postérieur.

Le tronc postérieur. — Il est surtout sensitif; il donne quatre branches.

LE TRONC COMMUN DES NERFS DU PTÉRYGOÏDIEN INTERNE, DU PÉRISTAPHYLIN EXTERNE ET MUSCLE DU MARTEAU se dirige en dedans et en

rétrocondylienne de Juvara, pénètre dans la parotide, se coude à angle droit, croise profondément les vaisseaux temporaux superficiels et monte verticalement en arrière d'eux entre le condyle et le tragus.

Il est surtout sensitif. Il innerve, comme son nom l'indique : 1° Le lobule de l'oreille et le tragus; 2° La peau de la région temporale où il s'anastomose aux limites de son territoire avec le nerf sus-orbitaire et les filets temporaux du VII en avant et avec l'auriculaire du plexus cervical et le grand nerf occipital d'Arnold en arrière; 3° L'artère méningée moyenne, les artères maxillaire interne et temporale superficielle; il participe au

* Les autres muscles du voile du palais sont innervés par le X et XI. Le péristaphylin externe paraît rentrer dans le groupe des muscles masticateurs.

plexus de la division de la carotide externe * (fig. 267); 4° L'articulation temporo-maxillaire; 5° La parotide.

LE NERF DENTAIRE INFÉRIEUR descend en bas, et un peu en dehors vers l'orifice profond du canal dentaire.

Dans *l'espace ptérygo-maxillaire*, il est entre l'aponévrose interptérygoïdienne située en dedans et l'aponévrose ptérygo-maxillaire, le muscle ptérygoïdien externe et la branche montante qui sont en dehors. Avec le lingual, qui s'écarte de lui à angle aigu, il échange une anastomose, parfois double en X. La corde du tympan qui va au lingual est en dedans, l'artère maxillaire interne en dehors, l'artère dentaire inférieure en arrière.

— le nerf incisif continue le trajet du nerf et innerve la canine et les deux incisives;

— le nerf mentonnier s'échappe par le trou mentonnier (à 3 cm de la ligne médiane, à hauteur de la première prémolaire), donne entre os et muscle carré du menton des filets cutanés pour la peau du menton et des filets muqueux pour la gencive et la lèvre inférieure.

LE NERF LINGUAL est un nerf complexe constitué par des fibres propres sensitives destinées aux deux tiers antérieurs de la langue et par des fibres d'emprunt sensorielles et sécrétrices fournies par la corde du tympan. Il forme une courbe à concavité antéro-supérieure, descend dans la région ptérygo-maxillaire, traverse les

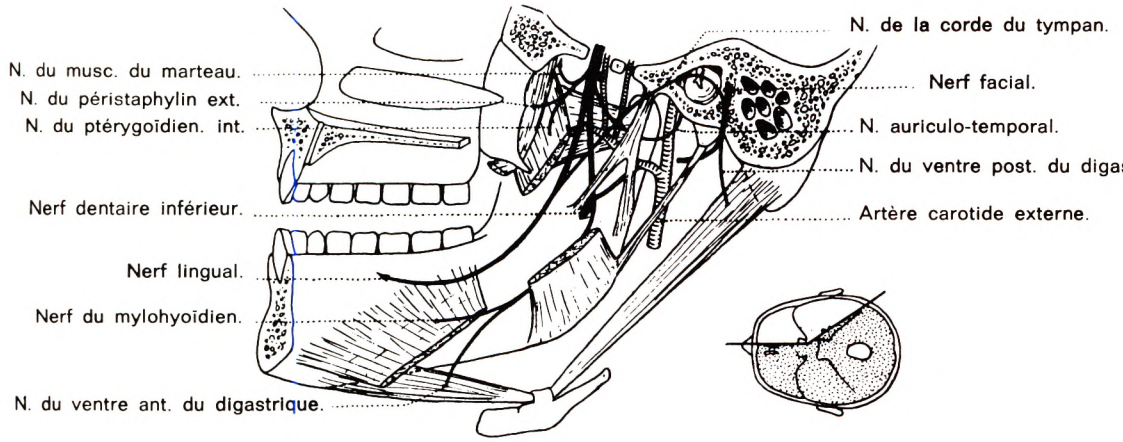

FIG. 76. — *Espace ptérygo-maxillaire* (vue interne).

L'orifice du canal dentaire situé à égale distance du bord antérieur et postérieur de la branche montante et sur le prolongement du bord alvéolaire est surplombé en bas par l'épine de Spix. Au moment de s'y engager, le nerf donne le nerf du muscle mylo-hyoïdien qui descend, accompagné d'une artère née de la dentaire inférieure et plaqué par un prolongement de l'aponévrose interptérygoïdienne contre la branche horizontale du maxillaire inférieur et va innerver le mylo-hyoïdien et le ventre antérieur du digastrique.

Dans le canal dentaire, le nerf généralement divisé en trois ou quatre rameaux innerve les molaires et les prémolaires et donne deux terminales :

* LAZORTHES. *Le Système neurovasculaire*. Un volume Masson et Cie, édit., 1949.

régions sous-maxillaire et sublinguale, se termine dans les deux tiers antérieurs de la muqueuse de la langue.

— *Dans l'étage supérieur de l'espace ptérygo-maxillaire* le nerf est entre deux aponévroses : en dedans, l'aponévrose interptérygoïdienne, en dehors, l'aponévrose ptérygo-maxillaire; elles s'unissent en avant sur le bord postérieur de l'aile externe de l'apophyse ptérygoïde, elles s'écartent en arrière. L'artère maxillaire interne est en dehors avec ses collatérales les artères tympanique, méningée moyenne et petite méningée. Le dentaire inférieur est en arrière; les deux nerfs sont unis par des anastomoses en X.

— *Dans l'étage inférieur de l'espace ptérygo-maxillaire*. En dedans, l'aponévrose interptérygoïdienne tapisse la face interne du ptérygoïdien

interne. En dehors, le nerf se rapproche progressivement du maxillaire inférieur qu'il touche au-dessous de la dernière molaire; il est contre le ligament ptérygo-maxillaire sur lequel s'insère en avant le buccinateur, en arrière le constricteur supérieur du pharynx. En arrière, il s'éloigne de plus en plus du nerf et de l'artère dentaires inférieurs; la corde du tympan se jette sur sa face postérieure suivant un angle aigu.

Le nerf franchit ensuite avec le styloglosse un hiatus musculaire délimité par les faisceaux ptérygo-maxillaire et lingual du constricteur supérieur.

— *Dans les régions sous-maxillaire et sublinguale*, le nerf se redresse et va devenir ascendant; il est l'élément le plus haut situé des loges. En dedans, sont les muscles styloglosse (qui le sépare du IX) et hyoglosse; en bas, le mylo-hyoïdien; en haut, la muqueuse linguale du sillon gingivo-lingual : « Il suffit d'inciser la muqueuse en dedans du collet de la dernière grosse molaire pour découvrir le nerf » (Grégoire). En bas, il surplombe la glande sous-maxillaire, puis son prolongement antérieur et ensuite la glande sublinguale. Il passe successivement en dehors, en bas et en dedans du canal de Wharton : « Il lui donne le bras. » Plus bas encore, sont l'artère linguale qui est lointaine, mais qui donne la ranine dont les flexuosités sont au contraire proches et le XII qui décrit une courbe à plus grand rayon.

Les collatérales. — Dans la région interptérygoïdienne existent deux anastomoses : la corde du tympan venue du facial apporte au lingual les fibres sécrétoires et sensorielles; les anastomoses en X avec le dentaire inférieur.

Dans la région sous-maxillaire :

— Des filets sensitifs vont à la muqueuse de la partie antérieure du pharynx et de l'amygdale, du sillon gingivo-lingual, de la face latérale de la langue.

— Les branches afférentes du ganglion sous-maxillaire, au nombre de 3 à 11, naissent du sommet de la courbe du nerf. Le ganglion sous-maxillaire de Meckel est situé au droit de la dernière molaire et surplombe le prolongement de la glande sous-maxillaire. Les filets efférents vont au prolongement de la glande et au canal de Wharton (et non au corps de la glande).

— L'anastomose avec le XII décrit une courbe à concavité postérieure sur la face externe de l'hyoglosse.

— Le nerf sublingual vient du nerf au moment où il contourne le canal de Wharton, il s'épanouit en de nombreux filets anastomosés en plexus avant de pénétrer dans la glande; au milieu de ce plexus se trouve le petit ganglion sublingual de Blandin.

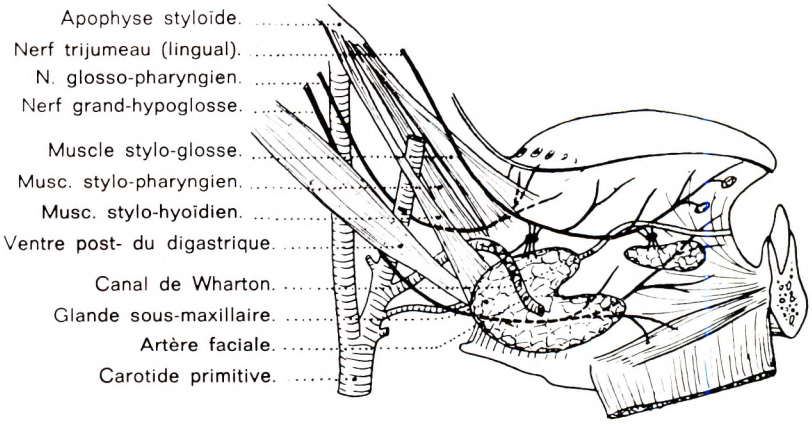

FIG. 77. — *Le nerf lingual.*

Les terminales. — Sur le bord antérieur de l'hyoglosse, le lingual s'épanouit en de nombreuses branches :

1) Sensitives, les plus nombreuses vont à la muqueuse du sillon gingivo-lingual, de la face inférieure de la pointe, des deux tiers antérieurs de la face dorsale de la langue (partie qui provient exclusivement des deux ébauches antérieures de la langue). Sur la ligne médiane, il y a chevauchement du territoire des deux nerfs linguaux. En arrière, le IX empiète sur le territoire du lingual; il atteint et peut dépasser les papilles caliciformes et latéralement les papilles foliées.

2) Vasculaires pour l'artère ranine.

3) Sécrétrices pour les petites glandes salivaires linguales de Blandin-Nuhn et de Weber.

Le ganglion otique d'Arnold est un renflement arrondi ou ovalaire, gris rougeâtre, situé sur la face interne du nerf (plus gros chez les animaux à grandes oreilles).

Les branches afférentes sont :

— Deux à trois filets issus du nerf maxillaire inférieur.

— Les nerfs petits pétreux superficiel (VII) et pétreux profond (IX) qui sortent du crâne par le canal innominé d'Arnold.

— Une branche sympathique issue du plexus qui entoure l'artère méningée moyenne.

Les branches efférentes vont aux différentes branches du tronc postérieur auxquelles elles apportent des fibres de nature sécrétrice et vasomotrice.

TABLEAU IV

Terminaison du nerf maxillaire inférieur	*Moteur*	*Sensitif*	*Sensoriel*	*Sécrétoire*
			(fibre d'emprunt aux VII et IX)	
Tronc antéro-externe : 1. Temporo-buccal.	Ptérig. ext. Temporal.	Peau et muqueuse de la joue.		
2. Temporal profond moyen.	Temporal.			
3. Temporo-massétérin.	Temporal. Masséter.			
Tronc postérieur : 1. Tronc commun.	M. Marteau. Périst. ext. Ptérig. int.			
2. Auriculo-temporal.		Art. temp. max. Peau du lobule et de la tempe.		Glande parotide.
3. Dentaire inférieur.	Mylo-hyoïdien. Digastrique. (Ventr. ant.)	Peau menton. lèvre inf. Muqueuse de la gencive. Dents max. inférieur.		
4. Lingual.		Muqueuse de la langue.	Goût.	Glandes sous-max. sublingual.

Résumé. — Le nerf maxillaire inférieur assure :

1° Par ses fibres propres : L'innervation *sensitive; a)* des téguments des régions temporale, jugale et mentonnière; *b)* des muqueuses jugales, gingivales et labiales inférieures, de la muqueuse des deux tiers antérieurs de la langue; *c)* des dents de la mâchoire inférieure; *d)* des méninges de la fosse cérébrale moyenne. L'innervation *motrice* des muscles masticateurs, du péristaphylin externe, du muscle du marteau, du mylo-hyoïdien et du ventre antérieur du digastrique;

2° Il transmet grâce à l'apport de fibres d'emprunt qu'il reçoit, d'une part de la corde du tympan, et d'autre part, par l'intermédiaire du ganglion otique, des petits nerfs pétreux superficiel (VII) et profond (IX), la sensibilité gustative des deux tiers antérieurs de la langue et l'innervation sécrétrice et vasomotrice des glandes salivaires (fig. 98, p. 105).

SYSTÉMATISATION

Le trijumeau sensitif.

Le neurone ganglionnaire et les fibres radiculaires. — Le protoneurone ganglionnaire est représenté par les cellules en T du ganglion de Gasser. D'après Frazier, les fibres occuperaient une position précise dans la racine. De dehors en dedans seraient disposées les fibres des nerfs maxillaire inférieur, maxillaire supérieur et ophtalmique; on en a tiré argument pour réaliser des sections partielles de la racine dans des névralgies faciales localisées. La conception de W. Dandy selon laquelle, les fibres de la sensibilité tactile cheminent dans un faisceau accessoire situé entre les racines sensitive et motrice, est mise en application dans la neurolyse percutanée du nerf (voir plus loin).

L'existence d'une somatotopie du ganglion de Gasser est confirmée par les stimulations faites pour la détermination du territoire-cible lors de la neurolyse percutanée (voir p. 89).

Dans la protubérance les fibres sensitives se divisent : certaines ascendantes courtes vont dans la partie supérieure du noyau sensitif, d'autres descendantes beaucoup plus longues, constituent

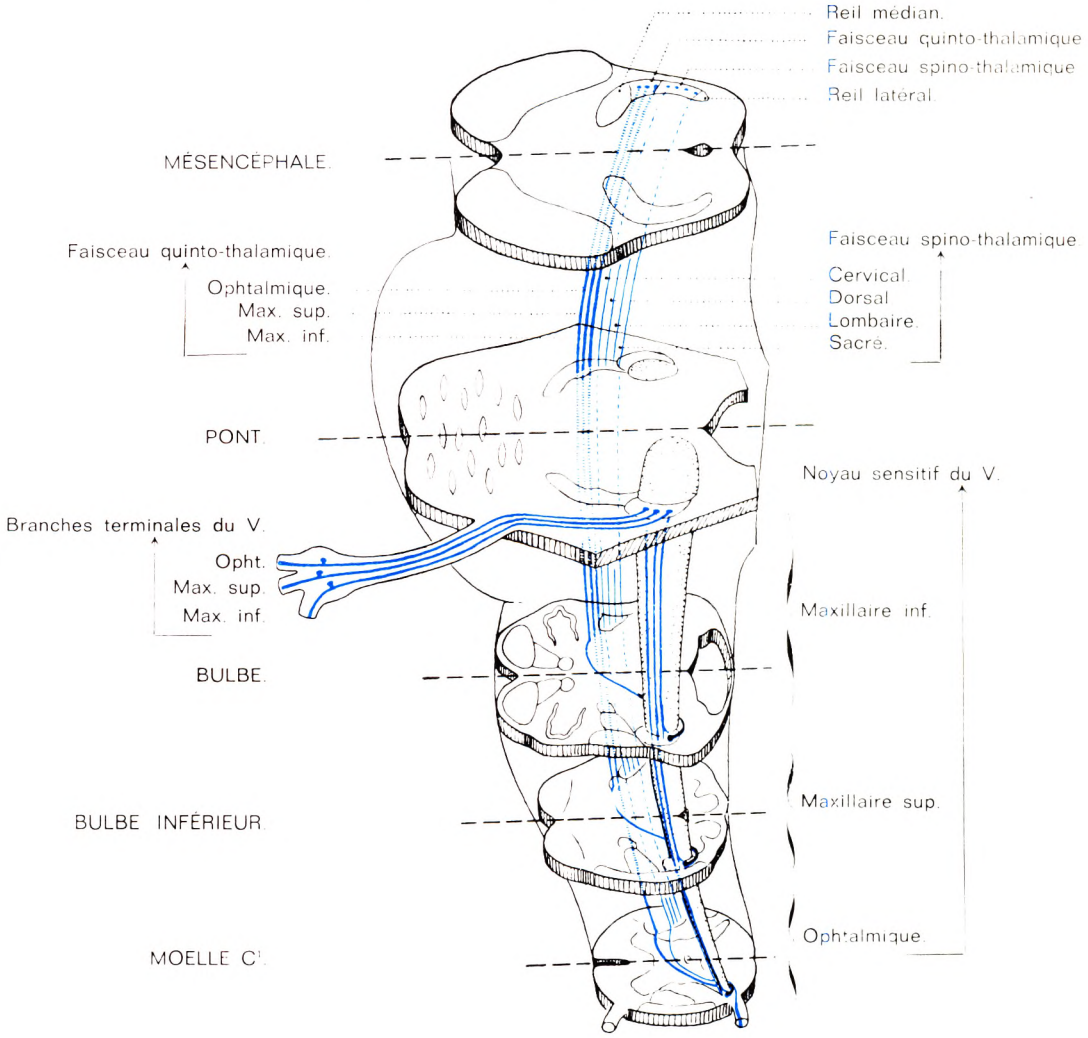

FIG. 78. — *Le noyau sensitif du trijumeau.*

une colonne fibrillaire (tractus spinal du V) en forme de croissant qui embrasse dans sa concavité interne le noyau, lui abandonne des fibres de haut en bas, et descend jusqu'au premier segment médullaire cervical où elle coiffe la tête de la corne postérieure.

La systématisation des fibres radiculaires est en hauteur l'inverse de la situation de leurs territoires d'origine : en bas vont les fibres de l'ophtalmique, au milieu celles du maxillaire supérieur, en haut celles du maxillaire inférieur.

Le neurone nucléaire. — Le noyau sensitif ou noyau gélatineux prolonge la substance gélatineuse de Rolando de la tête de la corne postérieure. Il est flanqué sur sa face externe par la colonne fibrillaire descendante ou tractus spinal du V. Il est situé dans la partie postéro-externe du bulbe et de la protubérance.

Dans la protubérance, il est coincé entre : en dedans le noyau masticateur et le VII, en arrière l'aire acoustico-vestibulaire, en avant et en dehors le pédoncule cérébelleux moyen.

Dans le bulbe, la disparition du pédoncule cérébelleux moyen le laisse à la périphérie. Le tractus spinal forme le tubercule cendré de Rolando situé devant le cordon postérieur. Le faisceau de Flechsig décrit de bas en haut autour du noyau un trajet hélicoïdal, il est successivement postérieur, externe, antérieur.

Dans la moelle cervicale supérieure, les fibres de la colonne fibrillaire descendante se continuent avec celles de la zone de Lissauer et le noyau gélatineux avec la substance gélatineuse de Rolando.

La spécialisation des noyaux. — 1° Le noyau bulbo-spinal (ou noyau gélatineux) qui s'étend de la protubérance aux premiers segments de la moelle serait l'aboutissement des fibres de la sensibilité thermoalgésique. 2° Le noyau situé au-dessous du précédent dans la protubérance serait le relais de la sensibilité tactile discriminative. 3° Les noyaux mésencéphaliques situés à la périphérie de la substance grise périaqueducale annexée au nerf maxillaire inférieur recevrait la sensibilité proprioceptive du palais et des muscles masticateurs.

L'organisation somatotopique. — Il existe une double organisation somatotopique dans les noyaux : de haut en bas sont disposés les neurones du maxillaire inférieur, du maxillaire supérieur et de l'ophtalmique. D'après Schlesinger et Dejerine, de bas en haut, sont les groupements nucléaires correspondant aux zones concentriques disposées autour de la bouche et du nez (fig. 78), ce que vient confirmer l'extension de l'anesthésie dans la syringobulbie ascendante.

Les connexions centrales. — A partir des noyaux, les fibres s'entrecroisent sur la ligne médiane et constituent le faisceau quintothalamique qui, par le ruban de Reil, va avec le faisceau spinothalamique au noyau latéro-ventral postérieur du thalamus.

A côté de cette voie ventrale, Van Gehuchten décrit une voie dorsale qui croise la ligne médiane et va dans la bandelette longitudinale postérieure; elle est constituée par des fibres d'association qui établissent les connexions réflexes des fibres centripètes avec le V moteur (réflexe massétérin), le VII (réflexe cornéen, clignotement des paupières), le IX, le X (réflexe sternutatoire), le XI, le XII, et aussi les noyaux végétatifs parasympathiques (larmoiement et salivation réflexes, réflexe oculo-cardiaque...).

Le trijumeau moteur.

Le centre cortical masticateur est situé en avant des centres buccaux dans le pied de la circonvolution frontale ascendante. De là, les fibres cheminent dans le genou de la capsule interne, le tiers interne du pied du pédoncule cérébral, quittent le faisceau géniculé dans la région de la protubérance (fibre aberrantes pontiques), et pour la majeure partie croisent la ligne médiane.

Les noyaux masticateurs : Cajal et Van Gehuchten ont distingué :

— Un noyau principal ovalaire, situé dans la protubérance en arrière du ruban de Reil, en dedans du noyau sensitif du V, en avant de la fovea superior (ou fossette du V) du IVe ventricule, entre l'eminentia teres et l'aire acoustique.

— Des noyaux accessoires mésencéphaliques : traînée de cellules éparses par endroits, confluentes en d'autres, qui du noyau masticateur s'étend vers le haut, le long de l'aqueduc de Sylvius, jusqu'aux tubercules quadrijumeaux antérieurs et au locus cœruleus. Leur signification est discutée : Cajal et Van Gehuchten en font des noyaux moteurs accessoires, Winckler des noyaux végétatifs, Herrick le centre de la sensibilité proprioceptive des muscles masticateurs (voir plus haut).

Les fibres radiculaires issues du noyau masticateur forment un faisceau compact qui se dirige en avant et en dehors, à travers les fibres pontiques, en passant en dedans de la racine sensitive du V, en dehors de l'olive protubérantielle et du ruban de Reil. Elles sont en partie croisées, ce qui correspond à la synergie des mouvements de mastication.

Le trijumeau neurovégétatif.

Le V et le parasympathique crânien. — Les fibres sécrétrices de nature parasympathique qui traversent le V viennent en réalité de noyaux qui appartiennent au VII et au IX (fig. 98).

1° Du noyau lacrymo-nasal de Yagita, les fibres préganglionnaires sortent du névraxe par le facial et gagnent le ganglion géniculé et le grand nerf pétreux superficiel; unies au grand nerf pétreux profond, elles forment le nerf vidien, qui se jette dans le ganglion sphéno-palatin. Après relais, les fibres post-ganglionnaires se rendent au maxillaire supérieur et à son rameau orbitaire et, de là, après une anastomose avec le nerf lacrymal à la glande lacrymale.

2° Du noyau salivaire supérieur (v. p. 105) les fibres empruntent le trajet du nerf intermédiaire de Wrisberg puis de la corde du tympan et se jettent dans le lingual, gagnent le ganglion sous-maxillaire et ses annexes; après relais, les fibres post-ganglionnaires atteignent les glandes sous-maxillaire et sublinguale).

3° Du noyau salivaire inférieur (v. p. 124). les fibres sortent du névraxe par le glosso-pharyngien; du ganglion d'Andersch, elles s'engagent dans le nerf de Jacobson et le petit nerf pétreux profond, jusqu'au ganglion otique; après relais dans ce ganglion, les fibres post-ganglionnaires vont dans l'auriculo-temporal et parviennent à la parotide.

Le V et le sympathique. — Des fibres de nature sympathique sudomotrice, pilomotrice et vasomotrice parcourent les branches du V et vont au revêtement cutané par les nerfs sensitifs.

Il est classique d'admettre que ces fibres viennent du sympathique péri-artériel de la carotide interne; elles remontent dans la chaîne sympathique et après relais dans le ganglion cervical supérieur cheminent dans les nerfs carotidiens et par le plexus péri-carotidien interne arrivent au ganglion de Gasser : c'est la classique anastomose cervico-gassérienne de F. Franck que nous n'avons d'ailleurs, comme d'autres anatomistes, jamais pu mettre en évidence.

Les anastomoses périphériques unissant les branches du trijumeau et les plexus péri-vasculaires des collatérales de la carotide externe sont, au contraire, évidentes et nombreuses; elles sont directes ou établies par l'intermédiaire des ganglions parasympathiques annexés aux branches.

EXPLORATION

Le V est un nerf mixte sensitif et moteur; de plus, grâce à son anastomose avec la corde du tympan, il participe à la fonction gustative qui appartient en réalité au VII; grâce aux formations neurovégétatives annexées à ses branches, il joue un rôle capitale dans les sécrétions lacrymale et salivaire qui appartiennent en réalité au VII et au IX, et dans la vasomotricité et la trophicité de la face.

Le rôle sensitif.

Le territoire sensitif du trijumeau est schématiquement limité en dedans par la ligne médiane, en bas par le bord inférieur du maxillaire inférieur, en haut et en arrière par une ligne abaissée du vertex et qui coupe verticalement l'oreille à l'union de son tiers antérieur et de son tiers moyen.

Territoire du nerf ophtalmique. — *a)* La peau du front et de la moitié antérieure du cuir chevelu, de la paupière supérieure, du nez (sauf de l'aile du nez); *b)* La muqueuse de la partie antérieure des fosses nasales, des sinus frontaux, ethmoïdaux et sphénoïdal et la conjonctive; *c)* Le globe oculaire, la cornée en particulier : arc sensitif du réflexe cornéen; *d)* La dure-mère des régions frontale et occipitale.

Territoire du maxillaire supérieur. — *a)* La peau de la paupière inférieure, de la partie supérieure de la joue, de l'aile du nez, de la lèvre supérieure; *b)* La muqueuse de la partie postérieure des fosses nasales, de la voûte du palais, du voile du palais, des gencives, de la lèvre supérieure; *c)* Les dents du maxillaire supérieur; *d)* La dure-mère des régions temporale et pariétale); *e)* L'artère méningée moyenne.

TERRITOIRE DU MAXILLAIRE INFÉRIEUR. — *a)* La peau de la région temporale, du tragus et du lobule de l'oreille, de la partie inférieure de la joue, de la lèvre inférieure et du menton; *b)* La muqueuse de la joue, de la lèvre et des gencives inférieures, des deux tiers antérieurs de la langue; *c)* Les dents du maxillaire inférieur; *d)* La dure-mère de la région temporale; *e)* Les terminales temporale superficielle et maxillaire interne de la carotide externe, l'artère méningée moyenne.

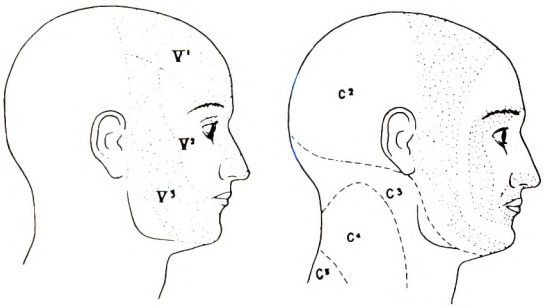

FIG. 79. — A gauche : *territoires cutanés des trois branches du trijumeau.*

A droite : *zones concentriques correspondant à la topographie nucléaire.*

L'exploration doit être réalisée suivant les divers modes de sensibilité tactile, thermique et algésique (v. p. 6). La sensibilité cornéenne et le réflexe cornéen (dont l'arc sensitif passe par le trijumeau et l'arc moteur par le facial) sont explorés avec une mèche de coton ou avec des soies de calibres différents (test de Frey).

L'atteinte du V sensitif se manifeste par des douleurs et par des troubles objectifs de la sensibilité.

1° LA NÉVRALGIE FACIALE se caractérise par des accès paroxystiques d'élancements douloureux réveillés par les mouvements et par les attouchements même légers de certains points d'émergence du nerf ou de certaines régions (« zone gâchette »). La douleur part d'un point souvent précis et de là envahit le territoire d'une ou de plusieurs branches nerveuses. Il est exceptionnel qu'elle s'étende à tout le territoire du trijumeau.

La névralgie faciale essentielle est de pathogénie très discutée. Son origine périphérique, c'est-à-dire la compression ou l'irritation de la racine sensitive (v. p. 65) ou d'une branche du nerf sur un point rétréci du trajet, paraît la plus probable. Son origine centrale est au contraire peu vraisemblable.

Les névralgies faciales symptomatiques évoluent sur un fond douloureux permanent et sont accompagnées de troubles objectifs de la sensibilité, d'une abolition du réflexe cornéen, parfois d'atrophie des masticateurs. Elles relèvent de causes faciales (infection des cavités de la face), crâniennes (sarcomes, traumatismes,) intra-crâniennes (tumeurs de l'angle ponto-cérébelleux), intra-axiales (tumeurs, sclérose en plaques), toxi-infection (diabète, zona, encéphalite, etc.). Le zona situé dans le territoire des nerfs maxillaires supérieur et inférieur est exceptionnel, le zona ophtalmique est, au contraire, fréquent; les complications oculaires, les algies post-zostériennes ne sont pas rares.

Les sympathalgies faciales ont pour caractéristiques d'être des douleurs continues, de déborder le territoire du trijumeau, de s'accompagner de manifestations sympathiques homo-latérales. Elles se rattachent surtout au groupe des algies vasculaires.

2° LES TROUBLES OBJECTIFS de la sensibilité du trijumeau sont caractérisés par une anesthésie ou par une hypoesthésie cutanées ou muqueuses dans le territoire de l'une des trois branches. Si l'atteinte est périphérique, la topographie est tronculaire; si l'atteinte est nucléaire, la disposition est en plages concentriques à la région péribuccale.

L'anesthésie porte sur la sensibilité superficielle (tactile, thermique, algique) et non sur la sensibilité profonde (pression) qui est transmise par le VII.

L'anesthésie cornéenne s'accompagne, d'une abolition du réflexe cornéen.

Le rôle moteur.

Le trijumeau commande aux muscles masticateurs. Ces muscles impriment à la mâchoire des mouvements d'élévation, de propulsion, de rétropulsion, de latéralité ou diduction. Tous ces mouvements se passent dans les articulations temporo-maxillaires.

La mastication est difficile à explorer en raison de l'action synergique des muscles. On peut apprécier la contraction des muscles temporal et masséter d'après leur durcissement, lorsque le sujet serre les dents.

La paralysie des muscles élévateurs de la mâchoire (temporal, masséter, ptérygoïdien interne) est compensée par l'action des muscles du côté opposé. La paralysie des muscles abaisseurs (mylop-yoïdien, ventre antérieur du digastrique) est compensée par l'action des autres muscles abaisseurs innervés par le grand hypoglosse et le

facial. La paralysie des muscles diducteurs et propulseurs (ptérygoïdiens externe et interne) se caractérise par la difficulté de la propulsion de l'impossibilité des mouvements de latéralisation vers le côté sain.

En somme, une paralysie unilatérale ne produit pas de troubles fonctionnels; l'action des muscles du côté opposé compense : la mastication reste possible; mais la bouche fermée, on ne sent pas le durcissement des muscles temporal et masséter et la bouche largement ouverte, on note une déviation de la mâchoire vers le côté paralysé. Une paralysie bilatérale rend au contraire la mastication très difficile; le malade ne peut s'alimenter qu'avec des substances liquides.

L'atrophie des muscles masticateurs complique les paralysies anciennes : la joue et la fosse temporale se creusent, l'arcade zygomatique fait un relief plus accusé.

Le réflexe massétérin caractérisé par la contraction réflexe du muscle sous l'effet de la percussion est aboli, lorsque la conduction motrice est interrompue.

La contracture réflexe des muscles masticateurs constitue ce qu'on appelle le trismus (rage, tétanos).

Le rôle neurovégétatif.

La fonction sécrétoire. — Les fibres centripètes du trijumeau interviennent dans le jeu des réflexes qui règlent les sécrétions lacrymale et salivaire. Partie de son territoire, l'excitation gagne par la racine descendante les noyaux lacrymal et salivaires supérieur et inférieur. La réponse est transmise par le facial et le glosso-pharyngien; les fibres centrifuges que le trijumeau transporte vers les glandes leur sont empruntées (fig. 98, p. 105).

La sécrétion lacrymale dépend en réalité du VII. D'origine psychique ou secondaire à l'irritation de la conjonctive, le stimulus gagne le noyau lacrymo-nasal, de là l'influx réflexe fait son retour par le facial, le grand nerf pétreux superficiel et le nerf vidien et après relais dans le ganglion sphéno-palatin aboutit par le nerf maxillaire supérieur et son rameau orbitaire à la glande. Le ganglion sphéno-palatin apparaît comme le centre réflexe périphérique de la sécrétion des larmes. Le larmoiement réflexe (à l'opposé du larmoiement psychique) peut être provoqué par l'irritation des muqueuses conjonctive ou nasale, par la fumée par exemple. Un réflexe gusto-lacrymal peut aussi être provoqué par des excitations linguales piquantes comme celles du vinaigre ou de la moutarde.

Les glandes lacrymales sécrètent des larmes très fluides, qui lubrifient la face antérieure du globe, régularisent sa température, contribuent à la nutrition de la cornée, aident à réaliser les conditions optimales pour une bonne vision.

Une lésion organique du facial ou du grand nerf pétreux superficiel détermine une perte du larmoiement psychique du côté paralysé avec conservation ou exagération du larmoiement réflexe.

TABLEAU V

Réflexes	*Lacrymal*	*Salivaire ant.* (salive de gustation)	*Salivaire post.* (salive de mastication)
Zones réflexes.	Muqueuses conjonctivale et nasale.	Muqueuse deux tiers antérieurs de la langue.	Muqueuse tiers postérieur de la langue.
Voie afférente.	V^1.	V^3. Nerf lingual. Corde du tympan. VII.	IX.
Noyaux.	Noyau lacrymo-nasal.	Noyau salivaire supérieur.	Noyau salivaire inférieur.
Voie efférente et ganglions.	VII. G.N.P.S. Nerf vidien. Ganglion sphéno-palatin. V^2. Rameau orbitaire.	VII. Corde du tympan. V^3. Nerf lingual. Ganglions sous-maxillaire et sublingual.	IX. Nerf de Jacobson. P.N.P.P. Ganglion otique. V^3. Nerf auriculo-temporal.
Glandes.	Lacrymale.	Sous-maxillaire. Sublinguale.	Parotide.

La sécrétion nasale peut être modifiée, augmentée ou au contraire diminuée.

La sécrétion salivaire relève du VII et du IX. Nous en parlerons toutefois ici pour n'avoir pas à y revenir à propos de ces nerfs. Les glandes salivaires sont essentiellement sollicitées par des stimuli à point de départ buccal, donc situés dans le territoire du V. On peut distinguer deux arcs-réflexes bien différenciés :

L'arc-réflexe salivaire antérieur appartient au VII. La zone réflexogène est située au niveau des deux tiers antérieurs de la langue; le stimulus est la gustation; la voie afférente est le nerf lingual, la corde du tympan, le VII *bis* ou nerf intermédiaire de Wrisberg; le centre réflexe est le noyau salivaire supérieur, annexé à ce nerf; la voie efférente passe par le VII *bis*, la corde du tympan, le lingual et atteint par le ganglion sous-maxillaire les glandes sous-maxillaire et sublinguale. Les glandes sous-maxillaires et sublinguales donnent une salive épaisse, filante et visqueuse, salive de gustation et de déglutition.

L'arc-réflexe salivaire postérieur dépend du IX. La zone réflexogène est située au niveau du tiers postérieur de la muqueuse linguale; le stimulus est surtout la mastication; la voie afférente emprunte le glosso-pharyngien; le centre réflexe est le noyau salivaire inférieur, annexé au IX; la voie efférente transite par le IX, puis par le nerf de Jacobson, et le petit pétreux profond, fait synapse dans le ganglion otique, et par le nerf auriculo-temporal, atteint la parotide. Cette glande donne une salive fluide qui imbibe et ramollit les aliments : salive de mastication.

Le syndrome des « larmes de crocodile » : Les fibres venues du noyau lacrymo-muco-nasal et celles nées du noyau salivaire supérieur sont proches dans la première partie du nerf facial, avant le ganglion géniculé. Lors du processus de régénération qui succède à la lésion du nerf à ce niveau, des erreurs d'aiguillage peuvent survenir : des fibres destinées aux glandes sous-maxillaires ou sublinguale peuvent emprunter les gaines voisines et aboutir à la glande lacrymale. Il se produit alors un réflexe anormal : à une excitation gustative répond une sécrétion lacrymale. Ce phénomène de larmoiement prandial est connu sous le nom de syndrome des « larmes de crocodile » (il paraît que les crocodiles pleurent en mangeant leur proie). On a récemment proposé de le traiter par la section du grand nerf pétreux superficiel.

Le syndrome de l'auriculo-temporal est caractérisé par l'apparition d'un érythème et d'une sudation localisés au territoire d'innervation cutanée du nerf auriculo-temporal, une rougeur d'une hémiface qui apparaît lorsqu'on mange des aliments de saveur forte. Ce syndrome survient après des lésions du nerf dues à un traumatisme ou à une infection de la parotide. Il paraît secondaire lui aussi à l'erreur d'aiguillage de fibres sécrétoires vers des fibres sudorales.

La fonction vasomotrice. — On constate après section du V que l'hémiface devenue insensible est plus rouge, les réactions vasomotrices sont plus intenses et plus durables. Il y a aussi une diminution de la tension oculaire et de la pression rétinienne.

La fonction sudomotrice. — Les fibres sudomotrices de la face arrivent à la peau par les branches sensitives du trijumeau. La section d'un nerf supprime la sudation dans son territoire anesthésié. L'hyperhydrose faciale ou sudation exagérée de l'hémiface ou d'une région de la face (front, nez, lèvre) est due à l'excitation d'une des branches cutanées, nasales ou gustatives. L'infiltration du nerf la guérit.

La fonction trophique appartient au ganglion de Gasser. Elle s'étend à tous les tissus de la face. L'atteinte du trijumeau pourrait déterminer la chute des dents. Après une opération sur le trijumeau peut apparaître du deuxième au dixième jour une desquamation superficielle de la cornée, qui parfois devient terne et s'ulcère (kératite neuroparalytique).

TECHNIQUES DE NEUROLYSE

L'infiltration du nerf ou de ses branches est réalisée dans le but d'anesthésier une région à opérer ou de traiter des algies situées dans le territoire du V. Dans le premier cas qui demande une anesthésie transitoire, on utilise une solution de xylocaïne; dans le deuxième, qui exige une neurolyse persistante, l'agent actif sera soit de l'alcool pour les infiltrations periphériques, soit une coagulation contrôlée pour la neurolyse percutanée sélective du ganglion de Gasser.

La neurolyse des branches périphériques.

Le nerf sus-orbitaire. — Repérer l'échancrure sus-orbitaire (v. p. 68). L'aiguille introduite horizontalement dans l'échancrure à 0,5 cm de pro-

fondeur garde le contact avec le squelette. On n'injecte pas plus de 0,5 cm³ d'alcool pour éviter la diffusion dans l'orbite.

Le nerf sous-orbitaire. — Repérer le canal sous-orbitaire (v. p. 74). L'aiguille est dirigée obliquement en haut et un peu en dehors dans le sillon nasogénien; le contact osseux obtenu, on cherche l'orifice du canal avec la pointe de l'aiguille qui doit y pénétrer de 0,5 cm; on injecte 1 cm³ d'alcool.

Le nerf mentonnier. — Le trou mentonnier se trouve sur la verticale passant entre les deux prémolaires, immédiatement au-dessous du cul-de-sac gingivo-labial (v. p. 79). La direction de ce canal contraint à diriger l'aiguille en dedans et un peu en bas.

La neurolyse des troncs nerveux.

Le nerf maxillaire supérieur dans la fosse ptérygo-maxillaire.

La voie sus-zygomatique : piquer dans l'angle formé par l'arcade zygomatique et l'apophyse orbitaire externe. Enfoncer horizontalement et un

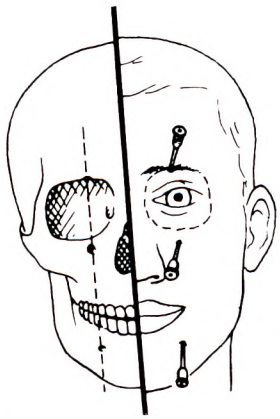

Infiltrations des nerfs sus-orbitaire, sous-orbitaire et mentonnier.

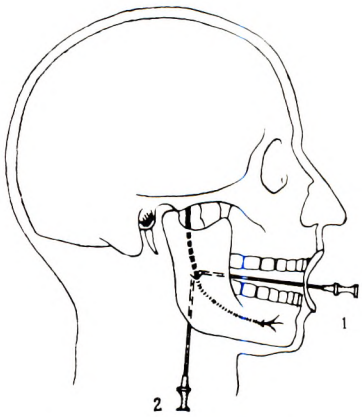

Infiltration du nerf dentaire inférieur. 1, voie buccale; 2, voie sous-maxillaire.

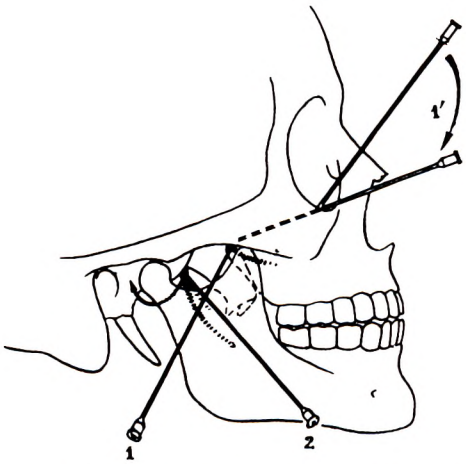

1, Infiltration du maxillaire supérieur par voie sous-zygomatique; 1', par voie orbitaire; 2, infiltration du maxillaire inférieur par voie sous-zygomatique.

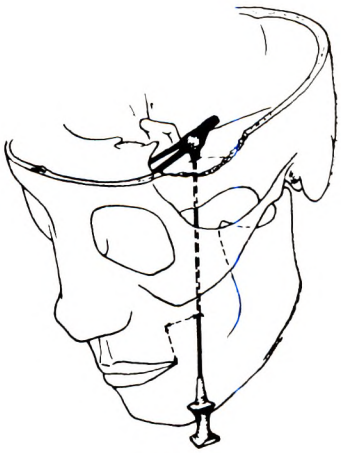

Infiltration du ganglion de GASSER.

FIG. 80. — *Les techniques d'infiltration du trijumeau et de ses branches.*

peu en arrière; l'aiguille rencontre l'écaille du temporal; on incline alors sa pointe vers le bas jusqu'au moment où elle pénètre dans la fosse ptérygo-maxillaire.

La voie sous-zygomatique est la plus utilisée : l'aiguille doit passer sous l'arcade zygomatique et dans l'échancrure sigmoïde de la mandibule, elle est dirigée en dedans et un peu en avant. La face externe de l'apophyse ptérygoïde est rencontrée à 4 ou 5 cm de profondeur. En tâtonnant, on pousse la pointe un peu en haut, un peu en avant, de 1 cm environ jusqu'au moment où le malade éprouve dans la mâchoire supérieure la douleur en éclair caractéristique.

La voie transorbitaire : enfoncer l'aiguille à 1 cm en dedans de l'angle inféro-externe du rebord orbitaire en piquant de haut en bas et d'avant en arrière. Diriger l'aiguille dans un plan sagittal en suivant le plancher osseux de la cavité orbitaire; pour cela, abaisser progressivement le pavillon de l'aiguille au fur et à mesure qu'on s'enfonce. La membrane qui ferme la fente sphéno-maxillaire est franchie et, à 4 cm de profondeur environ, on est dans la fosse ptérygo-maxillaire.

Le nerf palatin antérieur est atteint dans la bouche au niveau du canal palatin postérieur : le point d'introduction de l'aiguille se trouve à 1 cm de l'orifice inférieur en dedans du collet de la dent de sagesse supérieure, au niveau d'une petite dépression généralement perceptible au doigt.

Le nerf naso-palatin est anesthésié dans le canal palatin antérieur; la bouche ouverte, l'aiguille est enfoncée sur la ligne médiane à 5 mm en arrière du collet des incisives médianes, et pénètre dans le canal.

Le nerf maxillaire inférieur au trou ovale :

La voie latérale sous-zygomatique : l'aiguille passe sous l'arcade zygomatique et dans l'échancrure sigmoïde. Elle est dirigée horizontalement dans un plan frontal : à 4 cm de profondeur elle bute contre l'aile externe de la ptérygoïde. Le trou ovale est situé à 4 mm derrière le bord postérieur de cette aile, mais à la même profondeur. Il faut donc par de petits mouvements de va-et-vient déplacer la pointe de l'aiguille vers l'arrière sans la faire pénétrer.

La voie antérieure sous-maxillaire : c'est la première partie de l'infiltration du ganglion de Gasser (voir plus loin).

Le nerf dentaire inférieur :

La voie endobuccale à l'épine de Spix est la plus simple. L'index gauche repère le bord antérieur de la branche montante, l'aiguille est enfoncée en dedans de ce bord, 1 cm au-dessus de l'arcade dentaire, parallèlement au plan triturant en maintenant le contact osseux en dehors. Après 1,5 cm environ de pénétration, elle se trouve en place.

La voie sous-angulo-maxillaire : l'aiguille est enfoncée au bord inférieur de la mandibule, à 1,5 cm en avant de l'angle et parallèlement au bord postérieur en gardant le contact osseux. Après 3 à 4 cm on se trouve au niveau de l'orifice d'entrée du canal dentaire.

La neurolyse du ganglion de Gasser.

La mise en place de l'aiguille ou de l'électrode est réalisée de manière à traverser la base du crâne par le trou ovale et à placer l'extrémité de l'aiguille dans le cavum de Meckel, c'est-à-dire sur la face endocrânienne antérieure de la pointe du rocher. L'aiguille est introduite 1 à 2 cm en dehors de la commissure labiale, et ensuite dirigée au niveau de la dépression sentie entre le bord antérieur de la branche montante du maxillaire et la tubérosité du maxillaire supérieur; un doigt dans la cavité buccale permet de la diriger. Deux repères externes guident le trajet de l'aiguille : de profil, elle vise le tubercule zygomatique antérieur; de face, elle vise un point situé à 2,5 cm de la ligne médiane sur l'horizontale passant par la racine du nez. Le trou ovale est trouvé à 6,5 cm de profondeur. La progression de l'aiguille est suivie sous écran de brillance en incidence de profil et contrôlée par des radiographies en incidence de profil et en incidence de Hirtz. La traversée du trou ovale provoque une douleur en éclair dans le territoire du nerf maxillaire inférieur. On peut éviter ce temps douloureux grâce à une anesthésie générale rapidement réversible.

L'infiltration du ganglion de Gasser par 1 cm^3 d'alcool pur : il ne faut pas enfoncer l'aiguille au-delà d'un cm du trou ovale pour éviter de pénétrer dans le prolongement de l'espace sous-arachnoïdien et que l'alcool diffuse notamment vers les nerfs moteurs oculaires et auditif; ce risque et le caractère non sélectif de cette méthode ont conduit à l'abandonner.

La neurolyse sélective par coagulation : l'extrémité de l'électrode en place, le malade

réveillé, on procède à une stimulation de détection. Comme il existe une disposition somatotopique dans le ganglion de Gasser et au niveau du plexus triangulaire, une stimulation nerveuse de faible intensité (2 à 5 millivolts) permet de déterminer avec précision la situation de l'électrode d'après les paresthésies provoquées sur l'hémiface correspondante. Il suffit de répéter cette stimulation ou de déplacer progressivement l'électrode de manière à la placer dans le « territoire-cible » c'est-à-dire dans celui de la névralgie faciale. Le dernier temps de l'intervention consiste à réaliser une neurolyse progressive à l'aide d'une coagulation par radio-fréquence parfaitement quantifiable. Plusieurs coagulations par paliers (entre 60 et 80 °C) séparées par des contrôles neurologiques de la sensibilité de l'hémiface, sont habituellement nécessaires. On obtient ainsi une analgésie « suspendue » c'est-à-dire localisée au territoire douloureux et spécifique, c'est-à-dire respectant la sensibilité tactile. La qualité des résultats obtenus par cette technique, son innocuité en font le traitement de choix des névralgies rebelles au traitement médical. Les interventions d'interruptions chirurgicales du nerf n'ont plus que de rares indications.

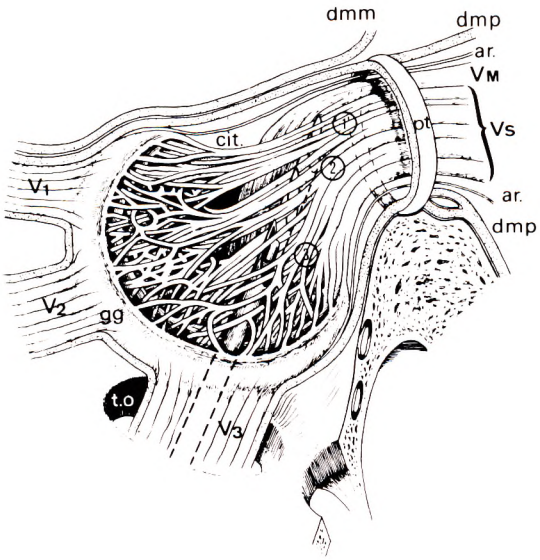

FIG. 81. — *La neurolyse sélective par coagulation du trijumeau.*

ABORD CHIRURGICAL

La voie temporale. — La ligne d'incision verticale, longue de 6 cm environ et située au-dessus de l'arcade zygomatique pour éviter la branche orbitaire du facial passe à 1,5 cm en avant du conduit auditif. Après incision du muscle temporal dans le sens de ses fibres, l'os est ruginé de manière à exposer une surface d'environ 5 à 7 cm de diamètre. La trépanation osseuse doit être étendue jusqu'au plancher de la fosse temporale.

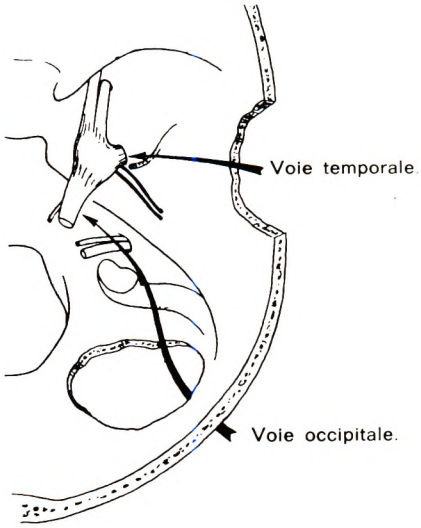

FIG. 82. — *Les voies d'abord du trijumeau.*

La dure-mère de la base est décollée. A une profondeur voisine de 1,5 cm, on trouve l'artère méningée moyenne qui émerge du trou petit rond, son bout périphérique est coagulé; son bout central est tamponné avec une boulette de coton introduite dans le canal à l'aide d'un petit crochet. Après section de la méningée moyenne on rencontre le nerf maxillaire inférieur à son entrée dans le trou ovale situé en avant et en dedans du trou petit rond. Le décollement entre la dure-mère et la gaine propre du ganglion est relativement aisé si

on sait reconnaître le plan de clivage. En général, on y trouve quelques adhérences. Le nerf grand pétreux superficiel ne doit pas être soulevé : une telle traction pouvant endommager le ganglion géniculé avec possibilité d'hémorragie ou d'œdème dans le canal du nerf facial et constitution d'une paralysie faciale.

La partie latérale du cavum de Meckel qui recouvre le ganglion ayant été exposée, le décollement est mené en arrière et vers le haut jusqu'à ce qu'on voit battre la gaine du nerf : elle bat avec le pouls et la respiration puisque le liquide qu'elle contient communique avec celui de la fosse postérieure. On peut dépasser en arrière l'arête du rocher et exposer une surface d'arachnoïde pulsatile d'environ 1 cm. Une incision transversale ouvre la gaine propre de la racine : le liquide céphalo-rachidien jaillit et on voit la racine sensitive flotter à travers l'incision. La section de la racine sensitive peut être totale ou subtotale.

La voie sous-temporale transtentorielle (P. Janetta et R. Rand, 1966). — La craniectomie est faite par volet temporal postérieur dont la branche antérieure passe à 1 cm en avant du tragus, et la branche postérieure à 2 cm en arrière de la mastoïde. La dure-mère est incisée à 2 cm de la base du crâne et rabattue vers le bas. Le lobe temporal est soulevé de manière à approcher la face supérieure du rocher et la tente du cervelet. Les veines reliant la face inférieure du lobe temporal à la tente du cervelet sont coagulées, la veine de Labbé doit être respectée surtout à gauche. La tente du cervelet est ouverte par une fenêtre triangulaire située en dehors de son bord libre de manière à protéger le nerf pathétique et l'artère cérébelleuse supérieure. Après ouverture de l'arachnoïde de la partie antéro-supérieure de l'angle ponto-cérébelleux, on aperçoit les racines du nerf trijumeau pénétrant dans la protubérance. Cet abord doit être conduit avec l'aide du microscope opératoire; il est peu pratiqué.

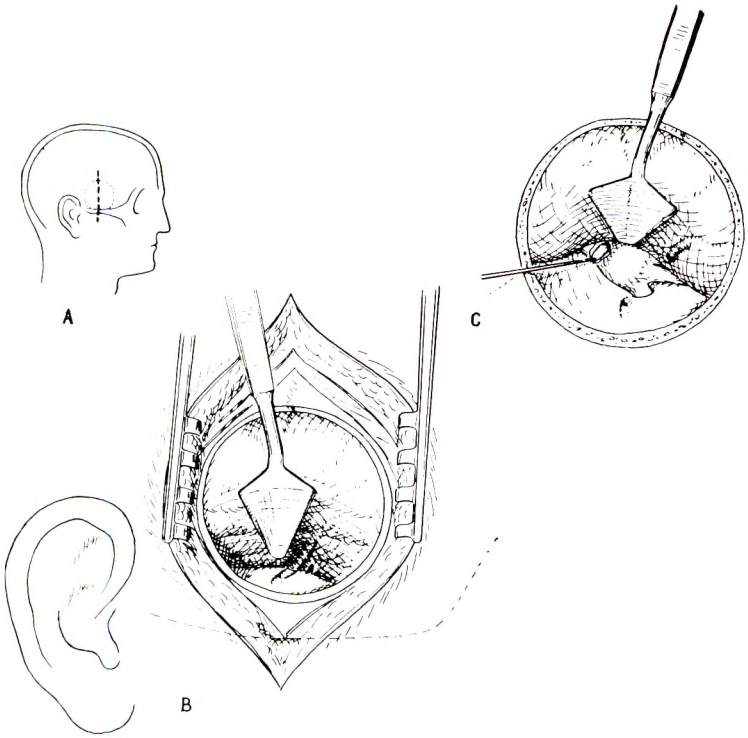

FIG. 83. — *Technique de la neurotomie rétro-gassérienne par voie temporale.*

La voie occipitale. — Le malade est opéré en décubitus horizontal latéral ou en position assise. La tête est tournée légèrement vers le côté opéré

de manière à avoir le rocher dans l'axe du regard et à réduire ainsi la rétraction de l'hémisphère cérébelleux. L'incision cutanée para-médiane rétromastoïdienne est soit verticale, soit de préférence courbe. La craniectomie qui porte sur l'écaille occipitale est élargie latéralement au maximum jusqu'aux cellules mastoïdiennes. Après l'ouverture de la dure-mère, l'hémisphère cérébelleux est délicatement écarté vers la ligne médiane à l'aide d'un écarteur autostatique.

toire permettent de parfaitement différencier la racine motrice plus grêle, plus médiane et plus antérieure, de la volumineuse racine sensitive qui est externe. Cette dernière est dissociable en fascicules nerveux correspondant aux trois branches de distribution, ce qui permet une neurotomie sélective. La veine pétreuse est située plus haut, à 1,5 cm en dedans et en avant dans l'angle formé par le rocher et la tente du cervelet; elle est parfois au contact du nerf.

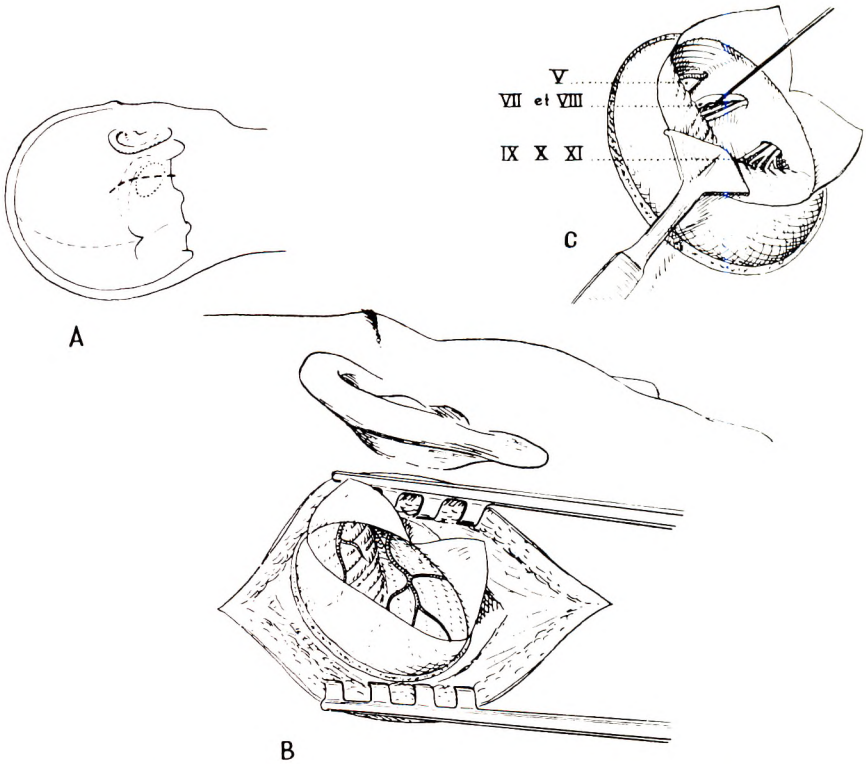

FIG. 84. — *Exploration des nerfs crâniens dans la fosse postérieure.* A, incision et craniectomie; B, ouverture de la dure-mère; C, découverte des nerfs crâniens.

La suite de l'intervention est conduite avec l'aide du microscope opératoire binoculaire. La citerne de l'angle ponto-cérébelleux évacuée, les nerfs mixtes sont repérés et protégés. On aperçoit ensuite, à 1 cm environ au-dessus des nerfs mixtes, le pédicule acoustico-facial formé par le VII, le VIII et l'artère auditive interne, branche de l'artère cérébelleuse moyenne; il s'engage dans le conduit auditif interne. Plus en avant, dans la partie antéro-supérieure de l'angle ponto-cérébelleux on découvre les racines du nerf trijumeau. Le grossissement et l'éclairage du microscope opéra-

Cette voie d'abord, préférée par W. Dandy dès 1945, permet de découvrir la cause de la névralgie faciale souvent représentée par le contact d'une boucle vasculaire artérielle avec les racines sensitives. Elle connaît un regain d'intérêt depuis le développement de la microchirurgie. De nombreux neurochirurgiens se contentent d'écarter du nerf le contact vasculaire anormal; leurs résultats apportent des arguments à cette hypothèse pathogénique que nous avons défendue dès 1951 à la suite d'une étude anatomique des vaisseaux de l'angle ponto-cérébelleux (G. Lazorthes).

CHAPITRE VI

LE NERF FACIAL [1]

Le VIIe nerf crânien est un nerf mixte constitué par un nerf moteur, le facial proprement dit, et par un nerf sensitif, l'intermédiaire de Wrisberg, sur le trajet duquel est un renflement ganglionnaire appelé ganglion géniculé.

Le nerf facial innerve les muscles peauciers de la face et du cou (c'est le nerf de la mimique), le stylo-hyoïdien, le ventre postérieur du digastrique et le muscle de l'étrier. Le nerf intermédiaire de Wrisberg fournit l'innervation sensitive du conduit auditif externe et l'innervation gustative des deux tiers antérieurs de la langue.

Le VIIe nerf est, de plus, pourvu d'un contingent important de fibres neuro-végétatives qui régissent les sécrétions nasale, lacrymale et salivaire.

Dans la traversée du rocher le nerf a des rapports d'un grand intérêt chirurgical avec les cavités de l'oreille.

EMBRYOLOGIE

1) *Le facial est le nerf du deuxième arc branchial ou arc hyoïdien :* LE VII MOTEUR n'innerve que secondairement les muscles de la face. Chez les vertébrés inférieurs il innerve les muscles du deuxième arc (stylo-hyoïdien, ventre postérieur du digastrique, muscle de l'étrier, péristaphylin interne, azygos de la luette). Chez les vertébrés supérieurs et l'Homme la plupart de ses fibres sont détournées vers les muscles peauciers de la tête et du cou : le VII devient le nerf de la mimique.

LE VII SENSITIF se développe à partir du ganglion acoustico-facial (v. p. 18); son territoire est réduit par l'extension de celui du trijumeau.

2) *Le VII acquiert secondairement son trajet intrapétreux :* Au troisième mois de la vie intra-utérine il sort horizontalement du crâne et traverse l'ébauche cartilagineuse du rocher (1er segment intrapétreux). Au quatrième mois, l'oreille moyenne formée à partir de la première fente branchiale interne entraîne le nerf en arrière (2e segment intrapétreux). Le nerf et sa branche principale, la corde du tympan sont enfermés secondairement dans l'oreille par le tympanal qui s'applique sur la face exocrânienne antérieure du rocher. Au septième mois, le développement en largeur de la fosse cérébelleuse écarte en dehors la paroi crânienne, l'oreille moyenne et le nerf (3e segment intrapétreux). Le nerf n'est complètement entouré par un canal osseux que chez l'enfant de deux ans au moment de l'ossification du rocher.

DESCRIPTION

Le VII moteur naît par 7 ou 8 filets qui s'unissent rapidement en un seul tronc dans la profondeur du sillon bulbo-protubérantiel au-dessus du cordon latéral du bulbe et de la fossette sus-olivaire. Le nerf intermédiaire de Wrisberg, plus grêle, est situé plus en dehors entre le VII moteur et le VIII.

Le nerf suit un *trajet* divisé en cinq parties :

— Dans l'étage postérieur du crâne, il est oblique, en haut en avant (2,5 cm).

— Par le conduit auditif interne, il pénètre dans le rocher.

— Dans l'aqueduc de Fallope, son trajet en baïonnette comprend plusieurs segments : un labyrinthique, oblique en avant, en dehors, perpendiculaire à l'axe du rocher (4 mm) — un premier coude où les deux racines se fusionnent et où

1. Avec la collaboration du Pr Yves LACOMME, Oto-Rhino-Laryngologiste.

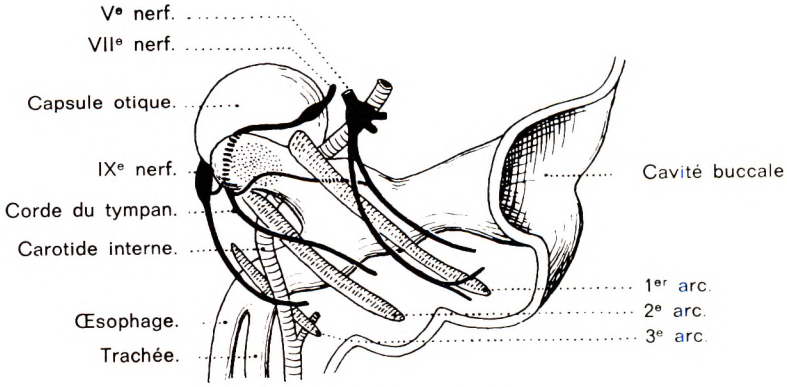

FIG. 85. — *Le développement du facial.*

Représentation schématique du diverticule tubotympanique chez un embryon de 20 mm. Le pointillé délimite le point de contact de l'endoderme pharyngien avec l'ectoderme de la première poche (future membrane du tympan). (D'après W.J. HAMILTON, J.D. BOYD et N.W. MOSSMAN.)

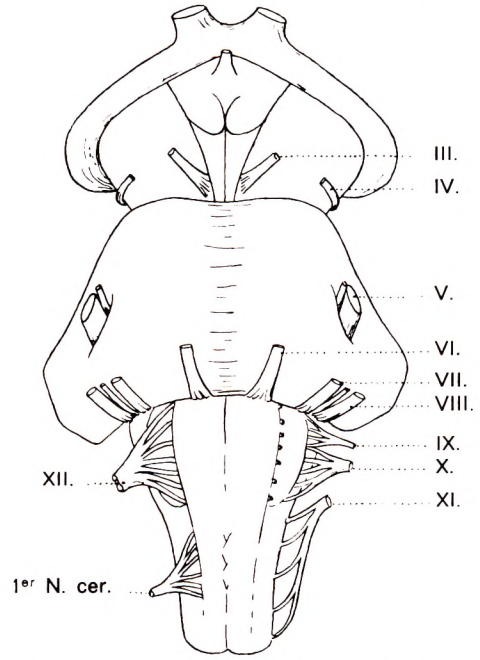

FIG. 86. — *L'émergence des nerfs crâniens.* L'origine du facial.

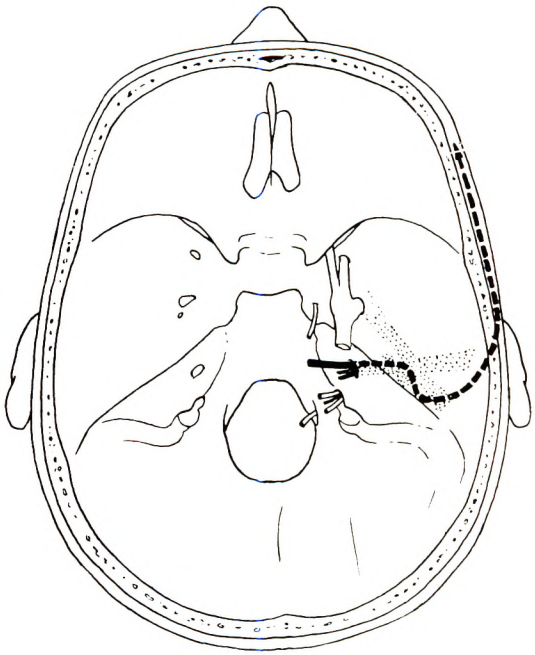

FIG. 87. — *Le trajet du facial.*

se trouve le ganglion géniculé — un segment tympanique, oblique en dehors, en arrière, parallèle à l'axe du rocher (10 mm) — un deuxième coude — un segment mastoïdien vertical (10 à 12 mm).

— Par le trou stylo-mastoïdien, le nerf sort du rocher.

— Dans la parotide, il se termine par deux branches terminales : une supérieure ou temporo-faciale et une autre inférieure ou cervico-faciale.

RAPPORTS

L'étage postérieur du crâne.

Le nerf fait partie du pédicule vasculo-nerveux acoustico-facial. Oblique en haut, en avant, en dehors, il comprend le VII, le VIII qui est au-dessous et un peu en dehors, l'intermédiaire de Wris-

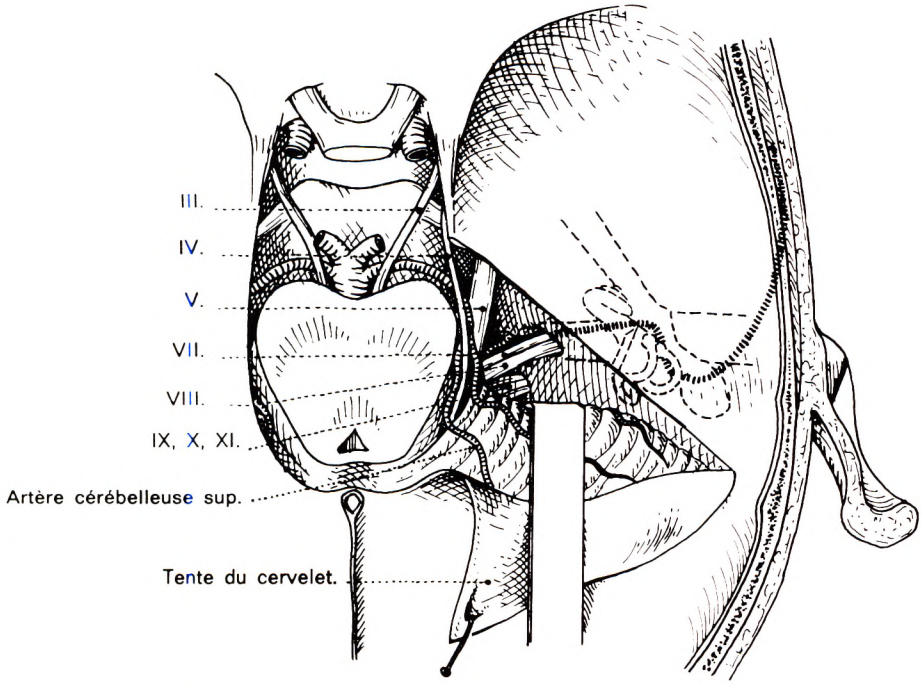

FIG. 88. — *L'angle ponto-cérébelleux et le trajet du facial à l'intérieur des cavités de l'oreille* (en pointillé).

berg situé entre les deux, et l'artère auditive interne qui naît presque toujours de la cérébelleuse moyenne.

Les méninges. — Les nerfs entourés par une gaine pie-mérienne propre traversent les espaces sous-arachnoïdiens élargis en citerne de l'angle ponto-cérébelleux.

Au-dessous du nerf est le plan osseux recouvert par la dure-mère et constitué par les masses latérales de l'occipital, la suture pétro-occipitale, la face postérieure endocrânienne du rocher; entre le nerf et le plan osseux se trouvent l'artère cérébelleuse moyenne, issue du tronc basilaire et les IX, X et XI qui se dirigent vers le trou déchiré postérieur; *en arrière*, sont le pédoncule cérébelleux moyen et le cervelet; *en dedans et en haut*, sont le VI et le V qui, dirigés directement en avant, s'écartent progressivement du VII; *au-dessus* est l'artère cérébelleuse supérieure et la tente du cervelet qui recouvre le tout.

Le conduit auditif interne.

L'orifice du conduit est situé à l'union du tiers moyen et du tiers antérieur de la face postérieure du rocher; le canal est large de 5 mm, long de 1 cm.

Le pédicule vasculo-nerveux est constitué indépendamment du VII et de l'intermédiaire de Wrisberg :

1) Par le VIII qui est plus gros et forme une gouttière à concavité supérieure; ce nerf se divise en une branche antérieure, le nerf cochléaire, qui reste sous-jacent au VII, et une postérieure, le nerf vestibulaire, qui se bifurque en un rameau supérieur situé sur le même plan que le VII et un inférieur placé derrière le nerf cochléaire.

2) Par l'artère auditive interne et les veines auditives, tributaires du sinus pétreux inférieur. Avec l'artère auditive interne vient parfois jusqu'au conduit auditif interne une boucle de l'artère cérébelleuse moyenne, ce qui représente un danger dans l'abord de ce conduit.

Les méninges. — La dure-mère tapisse le fond du conduit auditif interne. L'arachnoïde forme une gaine commune aux trois nerfs et les accompagne jusqu'au fond du canal dans lequel se prolonge aussi l'espace sous-arachnoïdien. La pie-mère forme une gaine indépendante pour chacun des nerfs.

Le fond du conduit auditif interne est constitué par une lamelle osseuse divisée en deux étages par une crête transversale :

— L'étage supérieur présente en avant l'orifice d'entrée de l'aqueduc de Fallope dans lequel s'engagent le VII et l'intermédiaire de Wrisberg; en arrière, la fossette vestibulaire supérieure perforée par les nerfs utriculaire et ampullaires externe et supérieur.

— L'étage inférieur présente, en avant, la lame criblée spiroïde du limaçon perforée de petits orifices pour les branches du nerf cochléaire; en arrière, la fossette vestibulaire inférieure avec les orifices du nerf sacculaire; plus en arrière, le *foramen singulare* de Morgagni, pour le nerf ampullaire postérieur (v. fig. 102, p. 110).

La portion intrapétreuse. L'aqueduc de Fallope.

Le nerf est au contact des formations essentielles de l'oreille, il chemine dans un canal osseux de 1 mm de diamètre appelé aqueduc de Fallope.

La portion labyrinthique. — Le canal (4 mm de long), oblique en avant et en dehors, forme un léger coude à concavité antérieure avec le conduit auditif interne; il est creusé dans le tissu compact qui sépare limaçon et vestibule. *Au-dessous* du nerf et en arrière, se trouve la partie toute supérieure utriculaire du vestibule; en avant est la partie supérieure du premier tour de spire du limaçon. *Au-dessus* du nerf, la corticale de la face endocrânienne antérieure du rocher va en s'amincissant.

Le genou. — L'aqueduc de Fallope se coude brusquement en arrière suivant un angle de 60° à 70°. Dans ce coude est le ganglion géniculé, masse grisâtre, triangulaire, dont la base coiffe le genou du VII; le sommet antérieur semble donner naissance au grand nerf pétreux superficiel (qui en réalité naît du VII); l'angle interne reçoit le nerf intermédiaire; l'angle externe se fusionne au VII. Le nerf est en rapport : *en arrière,* avec la partie supérieure du vestibule; *en bas,* avec le premier tour de spire du limaçon; *en haut,* avec le plafond du canal qui peut manquer (le genou est alors sous la dure-mère); *en avant,* avec l'orifice de l'hiatus de Fallope qui donne passage au grand nerf pétreux superficiel et le conduit accessoire par où passent le petit nerf pétreux superficiel et une petite artériole née de la méningée moyenne et destinée au VII.

La portion tympanique. — Le nerf est dans un canal long de 1 cm environ, oblique en arrière et légèrement en dehors et en bas, et parallèle à l'axe du rocher. Par l'intermédiaire des parois osseuses, il correspond :

EN DEDANS, à la face externe du vestibule : dans les 8 premiers millimètres de son trajet il coupe obliquement et s'écarte de plus en plus du bord supérieur de cette face; il en est séparé de 2,5 mm en arrière; la trépanation du vestibule peut se faire entre les deux.

EN DEHORS est la caisse du tympan : le canal de Fallope ne fait d'abord sur 2 mm aucune saillie, sa paroi est mince, souvent déhiscente (paralysie des otites). Puis sur 8 mm sa paroi s'épaissit; il fait une saillie oblique en bas, en arrière (appelée sourcil de la fossette ovale); avec celle faite en dehors par le mur de la logette, cette saillie du canal de Fallope divise la caisse en deux étages : un supérieur l'attique ou loge des osselets, un inférieur l'*atrium*.

AU-DESSUS du nerf est la saillie horizontale du canal semi-circulaire externe; le nerf s'en éloigne d'avant en arrière; vers le milieu de la courbe du canal semi-circulaire externe, il se coude et va en dehors, alors que le canal va en arrière et en dedans; la distance les séparant est de 2 mm en avant, de 8 mm en arrière.

AU-DESSOUS du nerf sont : l'extrémité du canal du muscle du marteau d'où part le tendon du muscle; la fenêtre ovale, située au fond de la fosse ovale et fermée à l'état frais par la base de l'étrier et le périoste de la cavité vestibulaire. A distance du nerf sont d'avant en arrière : l'orifice de la trompe d'Eustache, la saillie du promontoire qui présente les sillons des six rameaux du nerf de Jacobson, la fenêtre ronde.

Le coude. — Les portions tympanique et mastoïdienne forment un angle à peu près droit à sommet arrondi situé dans l'angle d'union des parois interne et postérieure de la caisse et sous le seuil de l'*aditus ad antrum*. C'est la portion vulnérable du facial, lors de l'évidement pétro-mastoïdien. Pour les classiques, le coude soulève le plancher de l'*aditus* à peine séparé de lui par une lamelle « effrayante de minceur ». En réalité, il est plus interne et c'est la partie toute supérieure de la portion mastoïdienne du facial qui passe sous

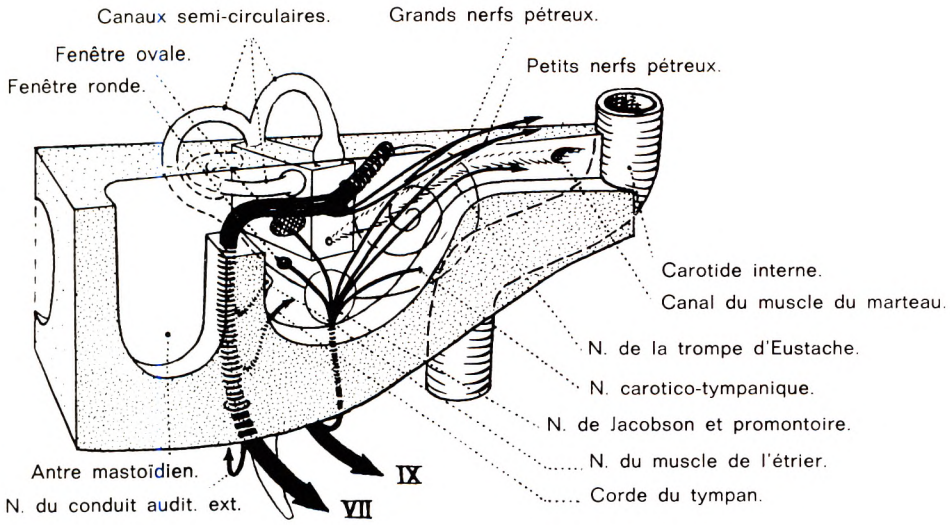

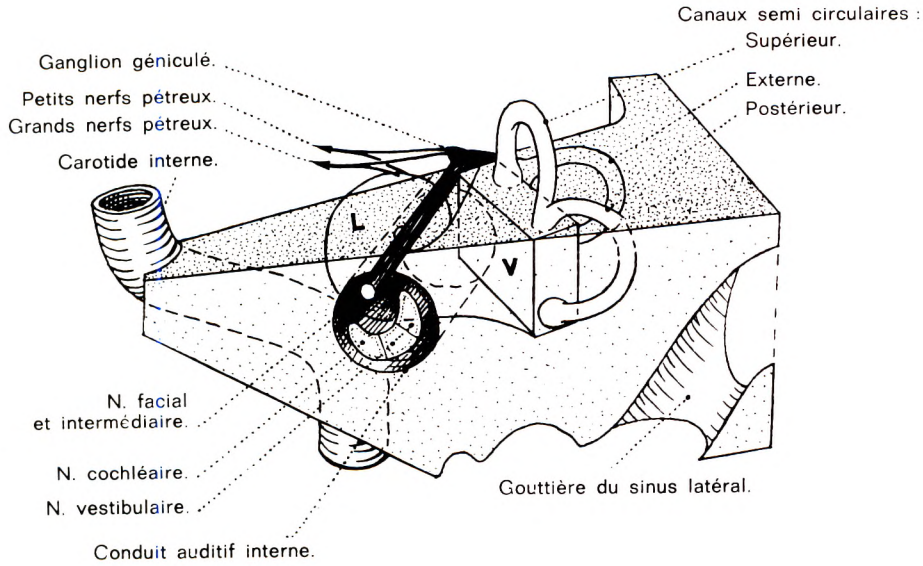

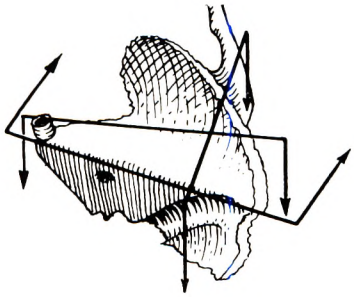

FIG. 89. — *Le trajet intrapétreux du facial.* En cartouche, *tracé des coupes faites sur le rocher.* En haut, *vue antéro-externe.* En bas, *vue postéro-interne.*

l'étroit plancher de l'*aditus*. Sur la paroi interne de l'*aditus*, au-dessus du nerf, est la boucle du canal semi-circulaire externe. En dehors, le coude du VIII se projette sur la corticale du temporal au niveau de l'épine de Henle; il est à 1,5 cm de profondeur.

La portion mastoïdienne de l'aqueduc de Fallope a une longueur variable avec les dimensions de la mastoïde; le canal est presque vertical; il est situé dans la lame osseuse prémastoïdienne. Avec le nerf est l'artère stylo-mastoïdienne. Autour du nerf sont des cellules mastoïdiennes qui envahissent parfois le massif osseux.

s'interposent souvent entre le nerf et la portion terminale du sinus (cellules inter-sinuso-faciales). Un sinus procident peut être plus proche.

En dehors est la corticale mastoïdienne. Le nerf s'en rapproche en descendant mais en est séparé par des cellules. Il est en moyenne à 15 mm de profondeur.

Projection des éléments. — Procédé de Ricard : la surface de la mastoïde est divisée en quatre quadrants par une ligne médiane suivant l'axe de la mastoïde, et par une ligne horizontale passant par le bord inférieur du conduit auditif externe; le

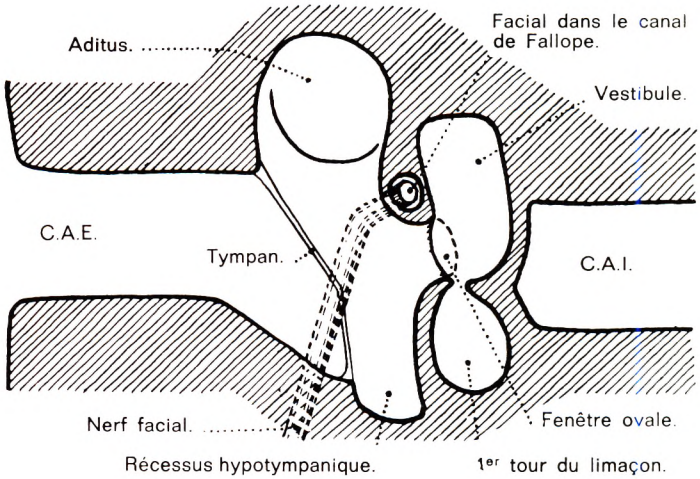

Fig. 90. — *Paroi postérieure de la caisse du tympan et la projection du VII.*

En avant le nerf croise la membrane du tympan dont l'obliquité est inverse de la sienne; dans les deux tiers supérieurs il répond à la paroi postérieure de la caisse du tympan sur laquelle se trouvent la pyramide qui contient le muscle de l'étrier l'orifice d'entrée de la corde du tympan dans la caisse, l'éminence styloïde de Politzer correspondant à l'implantation de la styloïde sur le rocher; dans le tiers inférieur, il est derrière la membrane du tympan et le conduit auditif externe à 3 mm de profondeur.

En arrière sont :

— l'antre mastoïdien qui est en réalité supérieur (il ne descend en arrière que s'il est très développé) et plus superficiel. Des cellules s'interposent entre lui et la corticale mastoïdienne;

— le sinus latéral qui est plus profond et s'éloigne du nerf en descendant; des cellules

VII, est dans le quadrant antéro-inférieur, l'antre dans l'antéro-supérieur, le sinus latéral dans les deux postérieurs. Procédé de Poirier : la surface de la mastoïde est divisée d'avant en arrière en tiers : dans le tiers antérieur sont l'antre en haut, le VII en bas; dans le tiers moyen le sinus latéral; dans le tiers postérieur le cervelet.

Théoriquement on trépane la mastoïde dans un carré d'attaque de 1 cm de côté (Politzer) dont le bord supérieur passe par l'épine de Henle et le bord antérieur est à 5 mm en arrière du conduit auditif externe. En pratique, cette surface est insuffisante et, de plus, située trop bas, car l'antre monte plus haut; la trépanation porte sur le triangle sus-méatique de Mac Even dont le bord supérieur correspond à la crête sus-méatique et le bord antérieur au conduit auditif externe; on se dirige en avant pour éviter le sinus et en haut pour éviter le VII.

La sortie du rocher. Le trou stylo-mastoïdien.

Cet orifice est situé sur la face exocrânienne postérieure du rocher. En avant est l'apophyse styloïde; en arrière la face interne de la mastoïde présente une double rainure pour le digastrique en dehors et l'artère occipitale en dedans.

La portion rétroparotidienne.

Après sa sortie, le VII se dirige en bas, en avant et en dehors et passe entre l'apophyse styloïde et le stylo-hyoïdien situés en dedans, le ventre postérieur du digastrique et l'artère occipitale situés en dehors. Le nerf est à égale distance de l'arcade

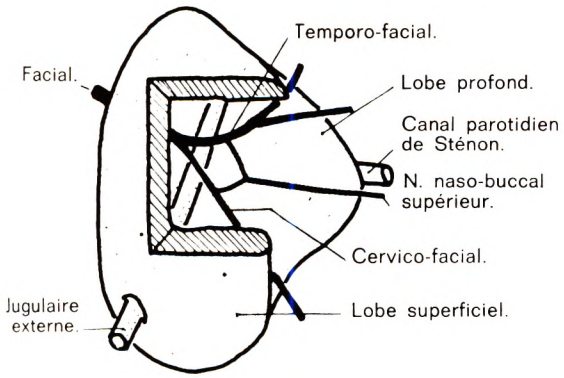

FIG. 91. — *Le nerf facial dans la parotide.* (D'après G. OLIVIER.)

zygomatique et de l'angle de la mâchoire à 2,5 cm de profondeur. En ce point l'artère auriculaire postérieure croise le nerf et lui donne l'artère stylo-mastoïdienne dont une branche supérieure remonte dans l'aqueduc et une inférieure suit le nerf dans la parotide.

La portion parotidienne.

Le nerf aborde la glande à la partie la plus interne de sa face postérieure, près du prolongement pharyngien. Il est d'abord l'organe le plus profond, mais il passe sur la face externe de la carotide externe et de la veine jugulaire externe et devient le plus superficiel. Au point où il croise la veine, il donne ses deux terminales : la temporo-faciale forme un plexus qui sort de la glande au niveau du prolongement massétérin; la cervico-faciale descend derrière la branche montante du maxillaire et émerge au niveau de son angle.

Dans la glande, le nerf chemine en plein tissu glandulaire entre un lobe externe volumineux et un interne beaucoup moins développé; le plan de clivage est surtout net à la partie antérieure. Pour Grégoire, les deux lobes se réuniraient au-dessus du nerf, qui ainsi a l'air d'être placé « comme un signet dans un livre » dont la reliure serait tournée vers le haut (espace de Grégoire); la branche d'origine du canal de Sténon née du lobe profond passe au-dessus du nerf pour rejoindre la branche d'origine du canal née du lobe superficiel. Pour Hovelacque, les deux lobes sont réunis par un isthme situé entre les deux terminales.

DISTRIBUTION

A sa pénétration dans le rocher le nerf facial est composé de fibres motrices, sensitives et neurovégétatives; à sa sortie il n'a plus que des fibres motrices.

1° Les collatérales intrapétreuses.

Dans le conduit auditif interne, signalons quelques filets vasculaires pour l'artère auditive interne, filets osseux et filets anastomotiques au VIII (Henle).

Dans l'aqueduc de Fallope naissent surtout des nerfs sensitifs, sensoriels et sécrétoires.

Le grand nerf pétreux superficiel naît du genou du VII et non du ganglion géniculé, auquel il est uni. Il débouche par l'hiatus de Fallope auquel fait suite une gouttière sur la face antérieure du rocher, il passe sous le ganglion de Gasser, reçoit le grand nerf pétreux profond qui a cheminé dans un canal sous-jacent, traverse la lame fibreuse du trou déchiré antérieur, reçoit un filet sympathique du plexus péricarotidien, forme le nerf vidien qui traverse le canal de même nom et aboutit au ganglion sphéno-palatin de Meckel.

Sur son trajet, le G.N.P.S. donne quelques filets duraux, 2 à 3 filets anastomotiques au ganglion de Gasser et, contrairement à ce qui a été écrit, pas d'anastomoses au plexus carotidien (G. Lazorthes et Gaubert).

Divers rôles lui ont été attribués : un rôle moteur d'innervation des muscles du voile du palais; cette fonction appartient en réalité aux X et XI (v. p. 143). Un rôle sensitif : des fibres afférentes venues de la dure-mère cheminent probablement dans le nerf. L'existence d'une névralgie pétreuse (Gardner) n'est pas démontrée. Un rôle sécrétoire lacrymonasal paraît au contraire assuré (v. p. 84). Un rôle vasomoteur étendu aux fosses nasales est certain; il est au contraire peu probable pour les vaisseaux cérébraux, contrairement aux affirmations de certains auteurs, qui ont voulu en faire un nerf vasodilatateur (Cobb et Finesinger, Chorobski et Penfield) (voir p. 315).

— Le nerf traverse la caisse, le long de sa paroi externe, décrit une courbe à concavité inférieure entre l'apophyse descendante de l'enclume et le col du marteau dont il longe ensuite la grande apophyse. Il est dans l'épaisseur des replis malléolaires antérieur et postérieur et accompagné par une petite artériole venue de l'artère stylo-mastoïdienne.

— Il sort de la caisse par le canal antérieur de la corde du tympan formé dans la suture pétro-tympanique antérieure entre la trompe osseuse et la cavité glénoïde. Il débouche sur la face interne de l'épine du sphénoïde.

— Dans l'espace interptérygoïdien, il est situé

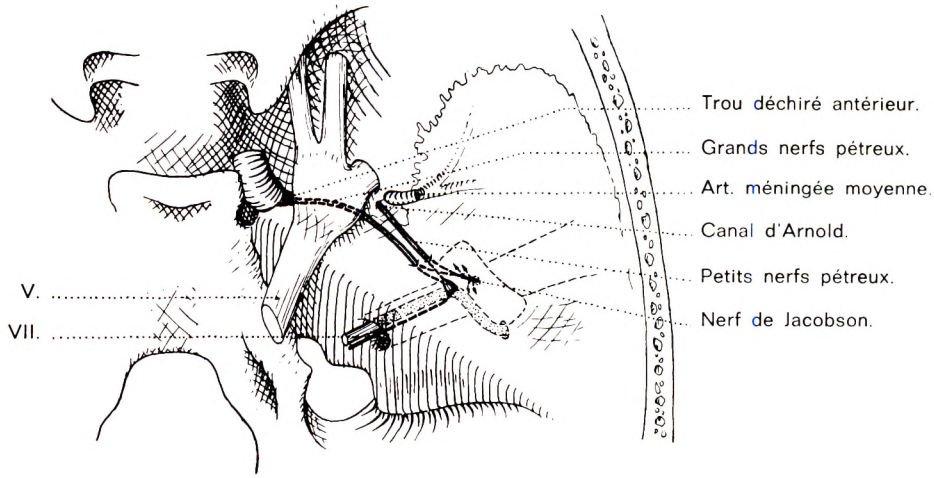

FIG. 92. — *Les nerfs pétreux.*

Le petit nerf pétreux superficiel naît du VII, chemine parallèle au précédent dans un canalicule osseux qui aboutit à l'hiatus accessoire situé plus en dehors, reçoit le petit nerf pétreux profond, sort du crâne par le canal innominé d'Arnold, va au ganglion otique. Son rôle est probablement sécrétoire et vasomoteur.

Le nerf du muscle de l'étrier est un filet grêle qui naît de la portion mastoïdienne, chemine dans un canal ascendant parallèle à l'aqueduc de Fallope et aboutit à l'insertion du muscle sur la pyramide.

La corde du tympan naît quelques millimètres au-dessus du trou stylo-mastoïdien :

— Elle remonte en avant, traverse le canal postérieur de la corde, creusé dans la suture pétro-tympanique postérieure et débouche sur la paroi postérieure de la caisse.

en dehors de l'aponévrose ptérygoïdienne et en dedans de l'artère méningée moyenne et du nerf dentaire inférieur. Il se jette obliquement dans le lingual.

Le nerf de la corde du tympan et les nerfs pétreux constituent en somme des anastomoses jetées entre le V (nerf du 1er arc) et le VII (nerf du 2e arc) (fig. 76).

RÔLE. — Le nerf de la corde du tympan s'anastomose au lingual, nerf sensitif de la langue, sans mélanger ses fibres aux siennes. Il lui porte des fibres centrifuges vasomotrices et sécrétrices pour les glandes sous-maxillaire et sublinguale; il lui enlève les fibres gustatives. Le trajet de ce nerf explique l'otalgie qui accompagne les ulcérations et le cancer de la langue.

Le rameau sensitif du conduit auditif externe naît à quelques millimètres au-dessus du trou sty-

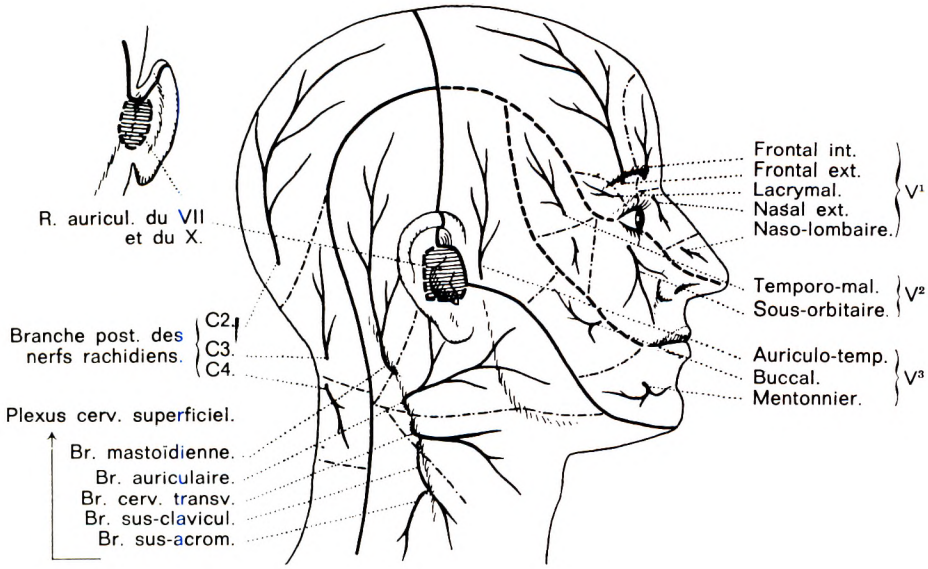

FIG. 93. — *Les territoires sensitifs du V, de VII et du plexus cervical.*

lo-mastoïdien, contourne le bord antérieur de la mastoïde, remonte vertical, perfore la paroi cartilagineuse du conduit auditif externe, se distribue au tympan et à la partie postérieure du conduit auditif, à la conque, à l'anthélix et au tragus. Pour Arnold c'est, en réalité, une branche du X qui, issue du ganglion jugulaire, passe devant la jugulaire interne, traverse le rocher dans un fin canalicule, atteint le VII dans le canal de Fallope, chemine accolé au nerf sur 3 à 5 mm, et se rend au conduit auditif externe. Les recherches de Ramsay-Hunt et de Souques sur le zona géniculé ont permis de rendre ce rameau au facial.

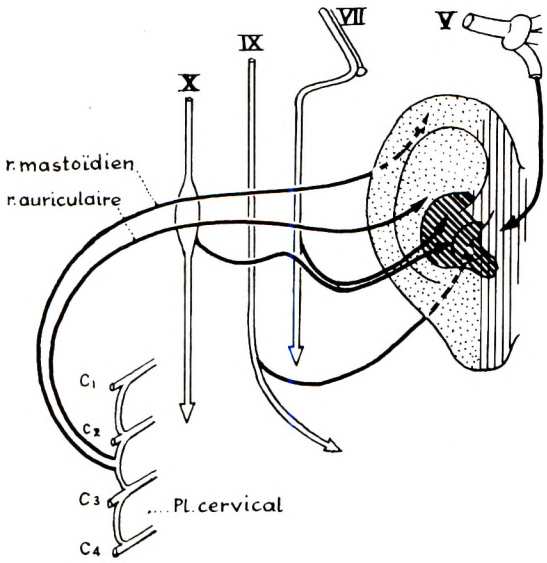

FIG. 94. — *L'innervation sensitive de l'oreille externe et de l'oreille moyenne.*

2° *Les collatérales extra-pétreuses.*

Les collatérales sont surtout motrices.

Les nerfs du stylo-hyoïdien et du ventre postérieur du digastrique naissent au-dessous du trou stylo-mastoïdien par un tronc commun;

Le rameau lingual du facial est un nerf inconstant (quand il existe, il n'y aurait pas d'anse de Haller). Il constitue une anastomose entre le VII : nerf du 2e arc et le IX : nerf du 3e arc; il naît très haut, contourne la styloïde, s'insinue sous l'amygdale, s'anastomose à ce niveau avec le IX et se distribue au styloglosse et à la muqueuse linguale;

Le nerf auriculaire postérieur contourne en avant le ventre postérieur du digastrique, puis le bord antérieur de la mastoïde et va innerver les muscles auriculaire supérieur, auriculaire postérieur et occipital. Il s'anastomose au nerf occipital d'Arnold.

3° *Les terminales.*

Les modalités de terminaison du facial sont nombreuses; le plus souvent on peut distinguer deux branches :

La branche temporo-faciale se divise en ses branches terminales dans l'épaisseur de la parotide, classiquement au niveau du col du condyle *(patte d'oie de Valentin)*. Les rameaux qui en proviennent sont appelés de haut en bas :

— *Temporal* croise le zygoma à 1 cm en avant du tragus, s'engage sous le muscle auriculaire antérieur qu'il innerve, se termine à la face profonde du frontal, s'anastomose avec l'auriculo-temporal.

— *Frontal* croise la partie moyenne du zygoma, chemine au-dessus du rebord orbitaire, se termine dans le muscle orbiculaire des paupières et le muscle frontal, avec le temporo-malaire.

— *Palpébral* se termine dans l'orbiculaire des paupières.

— *Sous-orbitaire* suit le bord supérieur du masséter, se divise en filets qui passent sous le grand et le petit zygomatiques qu'il innerve, puis entre l'élévateur de la lèvre supérieure et le canin et finalement se termine dans le transverse du nez; il s'anastomose avec le nerf sous-orbitaire du trijumeau.

— *Buccal supérieur* suit le bord inférieur du Stenon, se ramifie dans le buccinateur et l'orbiculaire des lèvres, s'anastomose avec le nerf buccal.

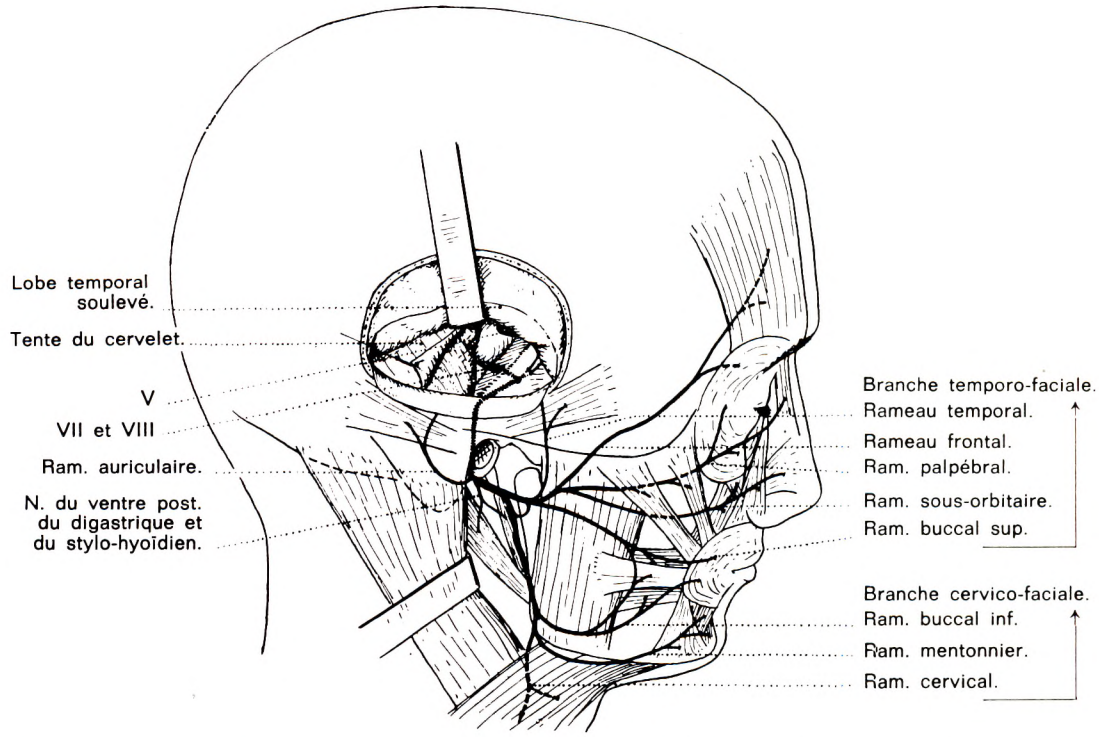

FIG. 95. — *Une ouverture faite dans la région temporale permet de voir le facial à sa pénétration dans le rocher; son trajet intrapétreux est en pointillé. Les collatérales extra-pétreuses du facial sont ensuite représentées.*

La branche cervico-faciale est plus grêle; elle descend verticalement dans la parotide derrière la branche montante du maxillaire, avant d'atteindre l'angle de la mâchoire. Elle se divise en ses branches terminales dans la parotide. Elle s'anastomose avec la branche auriculaire du plexus cervical. Elle donne plusieurs rameaux :

— *Buccal inférieur* suit parallèlement, et à 1 cm au-dessous, le bord supérieur de la branche horizontale du maxillaire inférieur, innerve le risorius, le buccinateur, l'orbiculaire des lèvres et s'anastomose avec le nerf buccal.

— *Mentonnier* suit le bord inférieur de la branche horizontale, innerve le peaucier du cou, le triangulaire des lèvres, le carré du menton et le muscle de la houppe, s'anastomose avec le nerf mentonnier du trijumeau.

— *Cervicaux* s'épanouissent dans la région sus-hyoïdienne, innervent le peaucier du cou, s'anastomosent avec les filets du plexus cervical superficiel.

4° *Les anastomoses.*

Avec le trijumeau (nerf du 1er arc branchial) par les nerfs pétreux, par le nerf de la corde du tympan (qui portent au V des filets sécréteurs et sensoriels) et par les branches terminales qui s'unissent aux rameaux frontaux de l'ophtalmique, aux rameaux temporo-malaire, sous-orbitaire du maxillaire supérieur et aux rameaux mentonnier, auriculo-temporal, buccal du maxillaire inférieur.

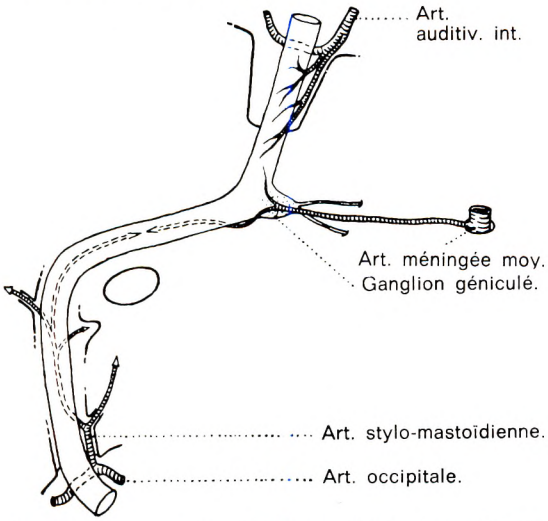

FIG. 96. — *Les trois pédicules artériels du nerf facial intrapétreux.* (D'après Y. GUERRIER.)

Avec le glosso-pharyngien (nerf du 3e arc branchial) par les nerfs pétreux et par l'anse de Haller qui, sous le trou stylo-mastoïdien et en dehors de la veine jugulaire interne, unit le VII et le IX au-dessous du ganglion d'Andersch.

Avec le pneumogastrique (nerf du 4e arc branchial) par le rameau sensitif du conduit auditif externe.

Avec le sympathique par le filet du plexus péricarotidien qui contribue à former le nerf vidien.

Avec le grand nerf occipital par le rameau auriculaire postérieur.

Avec le plexus cervical par le rameau auriculaire postérieur et la branche cervico-faciale.

VASCULARISATION

De son émergence à l'entrée dans le canal de Fallope le nerf est irrigué par l'artère auditive interne, branche de la cérébelleuse moyenne. Dans le canal de Fallope, le VII reçoit ses artères de la carotide externe par l'intermédiaire : 1° de l'artère méningée moyenne qui envoie une artériole au ganglion géniculé; 2° de l'occipitale ou auriculaire postérieure d'où vient l'artère stylo-mastoïdienne qui chemine avec le nerf dans l'orifice du même nom (fig. 96).

SYSTÉMATISATION

Le facial moteur.

La voie cortico-nucléaire qui règle la mimique volontaire naît surtout de l'opercule rolandique ou pied de la frontale ascendante; de là part le contingent bulbo-protubérantiel du faisceau géniculé qui dessert aussi le IX, le X et le XII. Les fibres s'entrecroisent dans le plan du noyau du VII. Des fibres homolatérales vont aussi au noyau du facial supérieur qui reçoit donc des fibres croisées et des fibres directes; ainsi les muscles qui agissent simultanément (front, œil) ont une représentation corticale bilatérale.

Le système strié intervient dans les stimuli qui règlent la mimique réflexe : il est relié au noyau du facial. L'altération des corps striés explique l'aspect figé caractéristique des malades atteints de maladie de Parkinson.

Le noyau moteur est une colonne cellulaire haute de 5 mm, située dans la région juxta-bulbaire de la protubérance, au-dessus du noyau ambigu et au-dessous du noyau masticateur. Sur une coupe, on voit : en dehors, la substance réticulée, le corps trapézoïde, le noyau du trijumeau, les pédoncules cérébelleux moyen et supérieur; en dedans les fibres radiculaires du VI; en avant, l'olive protubérantielle et le ruban de Reil; en arrière, le noyau du VI, les stries acoustiques.

Van Gehuchten a distingué dans le noyau plusieurs centres séparés correspondant à l'origine des fibres qui vont : 1° au muscle de l'étrier; 2° aux muscles auriculaires; 3° au facial supérieur; 4°

à l'étage bucco-labial supérieur; 5° à l'étage bucco-labial inférieur.

Les fibres radiculaires issues des neurones nucléaires forment un faisceau dont le trajet long et sinueux s'enroule autour du noyau du VI : 1° récurrent et interne sous le noyau du VI, il est constitué d'abord par de petits faisceaux lâchement unis; 2° ascendant et compact, il monte ensuite verticalement le long du raphé médian entre le noyau du VI et l'épendyme ventriculaire; 3° il se coude et se dirige horizontalement en dehors; 4° il se coude encore et descend enfin à travers la protubérance suivant un trajet oblique en avant et en dehors (Système Nerveux Central, fig. 70, p. 90).

L'anatomie comparée a permis d'expliquer ce trajet complexe. Le VII appartient, comme le IX et le X, au groupe des nerfs crâniens à émergence dorso-latérale, mais le développement chez les vertébrés supérieurs et chez l'homme des pédoncules cérébelleux rejette son émergence en avant et en bas et provoque dans une certaine mesure l'enroulement de la racine.

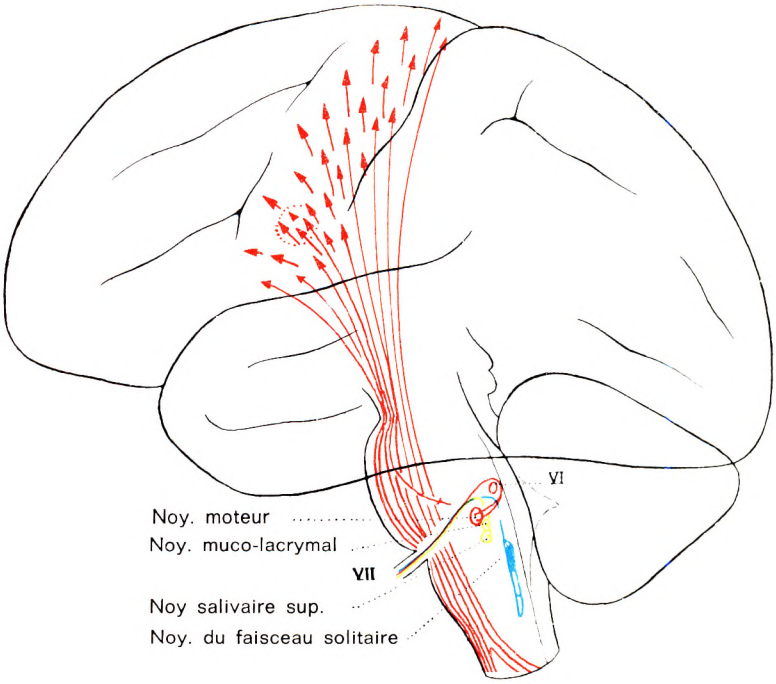

FIG. 97. — *Les noyaux du facial.*

Le facial sensitif.

Les fibres radiculaires sensitives représentent les cylindraxes des neurones sensitifs en T du ganglion géniculé. Dans le tronc cérébral, elles se divisent en fascicules dirigés vers le plancher du IVe ventricule. Certaines ascendantes s'arborisent dans la substance grise sous-épendymaire, d'autres descendantes, plus longues, forment le contingent supérieur du faisceau solitaire.

Le noyau sensitif du VII est constitué par le tiers supérieur du noyau du faisceau solitaire; le tiers moyen correspond au glosso-pharyngien; le tiers inférieur au pneumogastrique. Les parties correspondant au nerf intermédiaire et au glosso-pharyngien constituent le noyau gustatif de Nageotte, car en ce point se retrouvent les fibres de la sensibilité gustative qui ont cheminé dans les deux nerfs.

Les connexions centrales. — A son tour le noyau du faisceau solitaire envoie ses cylindraxes

au faisceau de Reil médian; avec lui ils aboutissent au thalamus; de là, un troisième neurone gagne le centre gustatif situé au pied de la circonvolution pariétale ascendante.

Le facial neurovégétatif.

Le noyau lacrymo-nasal de Yagita est en arrière du noyau moteur du VII. Il a la forme d'une « raquette » dont le manche inférieur est une traînée cellulaire qui se raccorde avec la colonne végétative salivaire et plus bas avec le noyau vago-spinal. Cl. H. Chouard a décrit dans le noyau lacrymo-nasal un antérieur, un moyen, un postérieur répartis le long de la branche radiculaire externe du nerf. Les cylindraxes de ces neurones se mêlent aux fibres radiculaires du facial moteur et vont par le grand nerf pétreux superficiel et le nerf vidien au ganglion sphéno-palatin où elles font relais et de là au rameau lacrymal du nerf maxillaire supérieur.

Des connexions existent entre ce noyau et celui du trijumeau et les centres optiques (pleurer réflexe) et l'écorce frontale (pleurer psychique).

Le noyau salivaire supérieur est une longue traînée de cellules éparses dans l'aire dorsale du pont. Elle s'étend approximativement du noyau masticateur du V au noyau moteur du VII. Les cylindraxes sortent avec l'intermédiaire de Wrisberg, passent dans la corde du tympan et le lingual et vont aux ganglions sous-maxillaire et sublingual.

Les connexions centrales sont multiples et répondent aux diverses causes du réflexe salivaire, qui sont gustatives, digestives, sensorielles, psychiques...

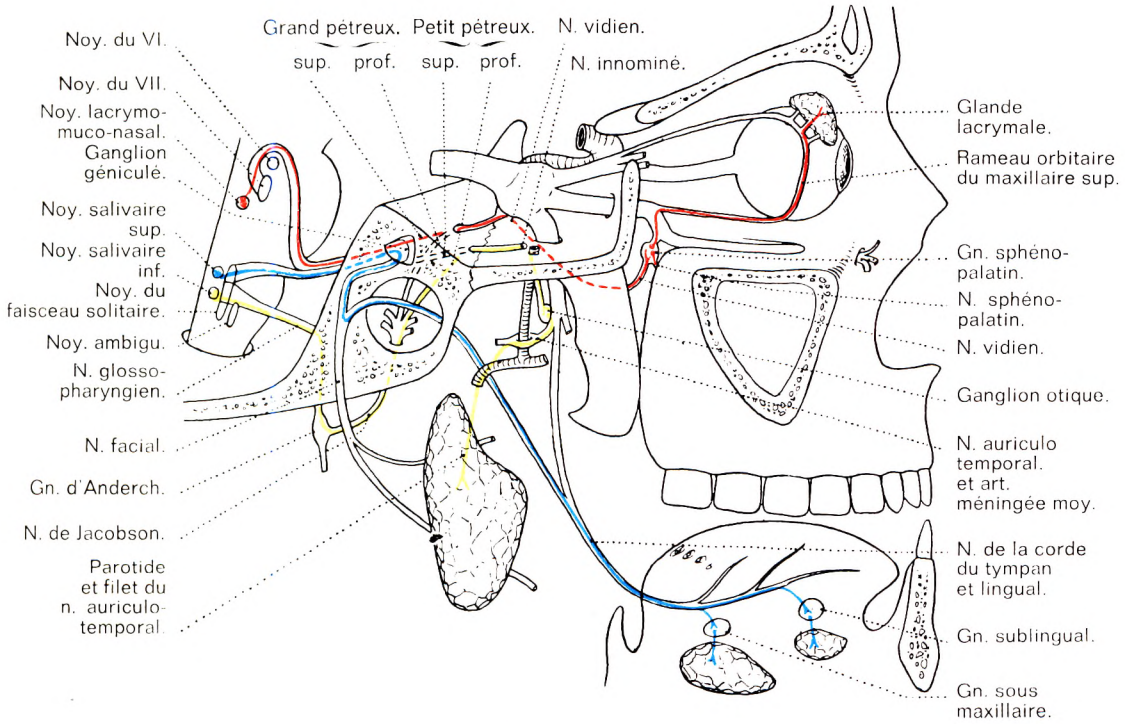

FIG. 98. — *Le parasympathique crânien.*

L'innervation des glandes lacrymales et salivaires. *En rouge*, voie de la sécrétion lacrymale; *en bleu*, voie de la sécrétion salivaire sous-maxillaire et sublinguale; *en jaune*, voie de la sécrétion salivaire parotidienne.

EXPLORATION

Le facial a un rôle moteur, sensitif, sensoriel et neurovégétatif. Les nombreuses anastomoses qui unissent le VII et le V sont à l'origine des confusions faites dans l'attribution des fonctions gustatives et sécrétrices à l'un ou à l'autre de ces nerfs : en réalité les fibres qui s'y rapportent appartiennent au VII et sont distribuées par le V.

Le rôle moteur.

Le VII innerve les muscles peauciers et préside ainsi à la mimique.

Les multiples expressions du visage sont dues à la contraction des muscles peauciers. Des combinaisons d'action sont courantes : celle du frontal qui élève le sourcil (étonnement) et du grand zygomatique qui élève la lèvre supérieure (attention, rire), celle du frontal et du triangulaire des lèvres (attention et mépris), celle du sourcilier et du carré du menton (douleur et dégoût), celle des pyramidaux du nez et des élévateurs communs de la lèvre supérieure et de l'aile du nez (menace et pleurs). La contraction simultanée de certains muscles est, au contraire, impossible s'ils correspondent à des expressions nettement opposées : par exemple, le frontal qui élève le sourcil ne peut agir en même temps que l'orbiculaire des paupières qui l'abaisse.

Pour explorer les fonctions motrices du facial on demande au sujet de froncer les sourcils, de fermer les yeux, de gonfler les joues, de siffler, de rire, de montrer les dents.

Accessoirement, *le VII intervient dans l'audition* en innervant le muscle de l'étrier.

Le réflexe cornéen dépend du facial par son arc moteur (v. p. 85). *Le réflexe naso-palpébral* consiste dans la contraction bilatérale des orbiculaires lors de la percussion de la racine du nerf; pour la rechercher, il est préférable de tenir les yeux fermés en plaçant pouce et index sur les paupières.

La paralysie faciale. — *Au repos* il y a asymétrie faciale. La face est déviée vers le côté sain; les rides du front effacées; l'œil est entrouvert (lagophtalmie), les larmes s'écoulent sur la joue au lieu de pénétrer dans le canal lacrymal (épiphora par paralysie du muscle de Horner qui est dilatateur des points lacrymaux); la joue est flasque et flotte pendant la respiration, le sillon nasogénien est effacé; la bouche est tirée vers le côté sain, la lèvre inférieure pend du côté paralysé, la salive peut s'écouler. La *mimique* (rire) exagère l'asymétrie. Il y a impossibilité de plisser le front, de froncer les sourcils, de siffler, de souffler.

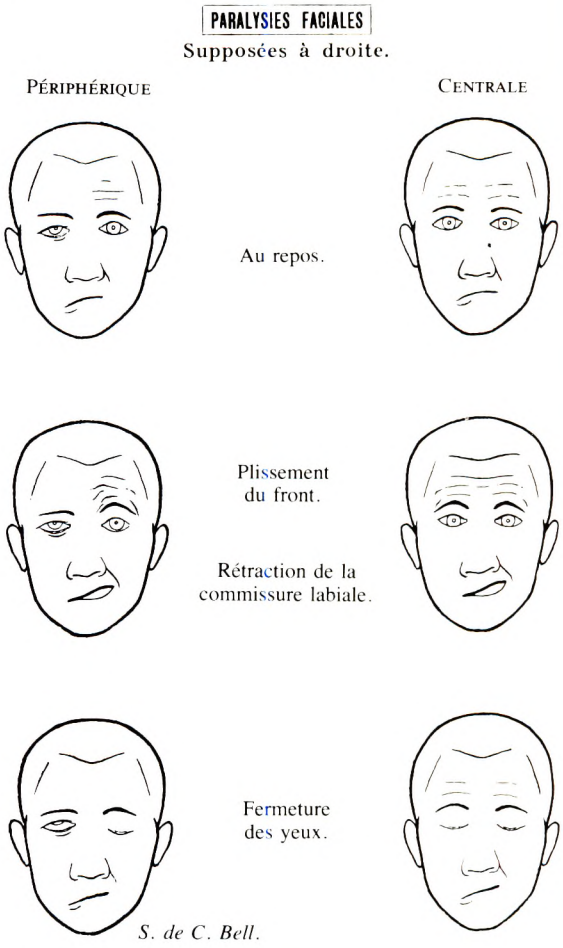

FIG. 99. — *Paralysies faciales* (supposées droites). Paralysie faciale périphérique à gauche; paralysie faciale centrale à droite.

Le signe de Charles Bell caractérisé par l'élévation de l'œil accompagnant l'essai infructueux d'occlusion des yeux est dû à une action synergique qui existe normalement entre l'orbiculaire des paupières et le droit supérieur. — Le signe des cils a son intérêt dans les formes légères : normalement, dans l'occlusion forcée des paupières, les

cils rentrent complètement; dans la paralysie du VII ils dépassent du côté paralysé. — Le signe du peaucier du cou : normalement le muscle apparaît quand on commande d'abaisser le menton et qu'on s'y oppose; dans la paralysie, il est absent.

Les réflexes naso-palpébral et cornéen sont abolis.

Un examen électrique complétera au besoin l'examen clinique afin de préciser les muscles atteints et surtout de porter un pronostic sur la paralysie constatée.

Chez un malade dans le coma, la paralysie faciale sera mise en évidence par la pression du nerf derrière la branche montante du maxillaire inférieur; cette pression ne provoque pas de grimace du côté paralysé.

Il y a lieu de distinguer :

La paralysie faciale périphérique, la plus fréquente, est due à une lésion nucléaire ou infranucléaire. Elle est totale : toute l'hémiface est paralysée. La lésion peut être située en différents points :

— Dans la protubérance (tumeur, polyoencéphalite), elle est alors souvent une composante du syndrome de Millard-Gubler, fait de l'association d'une hémiplégie controlatérale et d'une paralysie du VII homo-latérale.

— Dans le crâne (tumeur de l'angle ponto-cérébelleux) : d'autres nerfs crâniens, V, VIII, sont généralement atteints.

— Dans le rocher (fracture, otite, mastoïdite).

— En dehors du crâne (tumeur de la parotide); la paralysie est purement motrice : il n'y a pas de troubles sensitifs, sécrétoires et sensoriels. La paralysie faciale « a frigore » est une paralysie de type périphérique due à une vasoconstriction artériolaire qui détermine une perte de conduction par ischémie et une compression du nerf œdématié dans le canal osseux particulièrement au niveau de la portion mastoïdienne; une infection virale a aussi été impliquée.

La paralysie faciale centrale est due à une lésion supranucléaire : corticale, capsulaire ou pontique. Elle se caractérise, en raison de la représentation corticale bilatérale des fibres destinées au noyau supérieur du facial, par l'absence de paralysie dans le territoire du VII supérieur : le froncement du front et des sourcils et la fermeture des yeux sont possibles, le signe de Charles Bell est absent. Elle est fréquemment associée à une hémiplégie, et parfois à des troubles dans le domaine du noyau masticateur (Ch. Foix).

Le spasme facial. — Le spasme facial est à distinguer des tics. Les tics sont des contractions brusques, souvent bilatérales, qui reproduisent certains mimiques et qui ont une allure intentionnelle : clignements de l'œil, grimace... La volonté et l'attention les atténuent nettement. Le spasme facial est, au contraire, unilatéral, inexpressif, disgracieux, illogique, paradoxal, non modifié par la volonté. Il peut être total ou localisé à l'étage facial supérieur, c'est le blépharospasme. Dans l'intervalle des secousses, la motilité est normale. Certains spasmes ont une étiologie précise, tels sont le spasme d'origine corticale qui est un phénomène épileptique, le spasme secondaire à une paralysie faciale ancienne; mais la plupart ont une origine obscure.

Le rôle sensitif.

Du facial dépend *la sensibilité superficielle* du conduit auditif externe, du tympan et du tiers moyen de la conque du pavillon de l'oreille. C'est dans ce territoire qu'apparaît l'éruption lors du zona géniculé (zone de Ramsay-Hunt). Dans certains cas de zona géniculé, il y a associés une éruption dans les deum tiers antérieurs de la langue et parfois une paralysie faciale et des troubles auditifs (bourdonnements, vertiges).

La sensibilité profonde de la face appartient au facial; cela explique qu'après section du trijumeau, il puisse persister une certaine sensibilité à la pression.

Le rôle sensoriel.

Au nerf intermédiaire de Wrisberg appartient *la sensibilité gustative* des deux tiers antérieurs de l'hémilangue. Si une lésion du nerf est située au-dessus de la naissance de la corde du tympan, il y a trouble de la sensation gustative associé à la paralysie faciale.

L'exploration du sens du goût est difficile car le nerf opposé et le glossopharyngien peuvent suppléer à un déficit partiel. L'exploration ne peut être précise qu'en touchant successivement avec du sel, du sucre ou de la quinine, tel ou tel point de la muqueuse buccale.

Le rôle neurovégétatif.

Rôle sécrétoire. — Le facial a un rôle capital dans les diverses sécrétions lacrymale, muconasale et salivaire des glandes maxillaire et sublinguale, que nous avons étudiées à propos du trijumeau (v. p. 87).

Lorsque le nerf est lésé au-dessus de la naissance de la corde du tympan et des nerfs pétreux superficiels (ganglion géniculé), il y a, associés à

la paralysie faciale, des troubles des sécrétions salivaire et lacrymale : le malade ne pleure pas du côté correspondant (S. de Jendrossik).

Rôle vasomoteur. — Le nerf de la corde du tympan transporte des fibres vasomotrices destinées à la langue et aux glandes salivaires; leur nature vasodilatatrice admise depuis Cl. Bernard paraît discutable comme l'est d'ailleurs l'existence même des fibres vasodilatatrices *.

TECHNIQUES DE NEUROLYSE PERCUTANÉE

L'infiltration des branches terminales du facial avec une solution anesthésique ou avec de l'alcool est indiquée dans les cas de spasme facial total ou de spasme facial supérieur, appelé blépharospasme. On ne peut pas réaliser une alcoolisation du tronc du nerf ou des fibres qui aboutissent à la commissure labiale sans préjudice esthétique. Pour atteindre les filets frontaux et orbitaires dans le blépharospasme, le repère essentiel est le condyle de l'articulation temporo-maxillaire et l'arcade zygomatique; l'infiltration ne doit pas dépasser vers le bas une ligne menée du tragus à l'aile du nez. La disparition du spasme, une gêne pour fermer l'œil avertissent de l'efficacité de l'infiltration.

ABORD CHIRURGICAL

La découverte opératoire du facial peut être réalisée soit dans la fosse postérieure, soit dans le canal de Fallope, soit à sa sortie du trou stylo-mastoïdien.

Dans la fosse postérieure le nerf est abordé par la même technique que le trijumeau (v. p. 84). L'indication de cet abord est le spasme facial dû à la compression du nerf par une boucle de l'artère cérébelleuse moyenne (W. Dandy, 1934).

Dans le canal de Fallope la découverte du nerf est faite soit par voie temporale, soit après trépanation mastoïdienne; le canal est ouvert au niveau de ses portions mastoïdienne ou tympanique. On

* G. LAZORTHES. *Le Système neurovasculaire*, 1949, Masson édit.

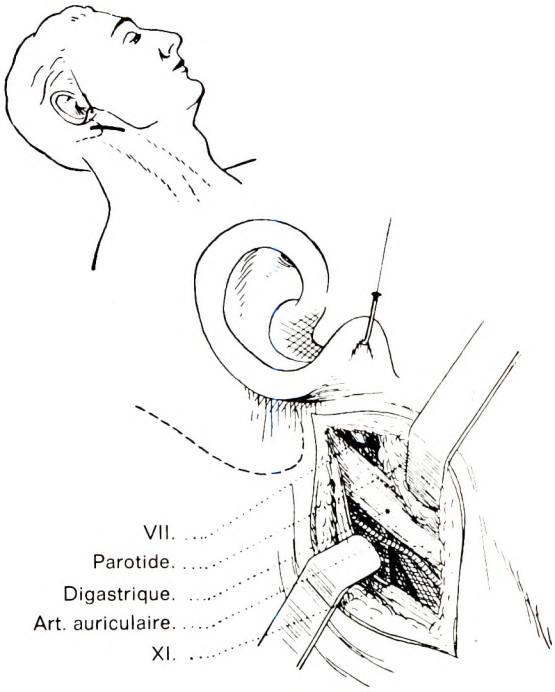

FIG. 100. — *La découverte opératoire du facial et du spinal.*

peut ainsi soit libérer le nerf d'une compression d'origine traumatique par esquille osseuse, par hématome, ou par œdème dans le cas de paralysie faciale « a frigore » résistant à un traitement médical, soit réaliser une suture entre les deux extrémités sectionnées.

A sa sortie du crâne la découverte du facial trouve ses indications dans certains cas de paralysie faciale périphérique, ou dans l'exérèse des tumeurs parotidiennes. J.-L. Faure a proposé de rétablir les fonctions du facial, sectionné par un traumatisme accidentel ou opératoire, en anastomosant son bout périphérique avec le bout central du spinal ou du grand hypoglosse. Une incision de 5 ou 6 cm longe le bord antérieur de l'apophyse mastoïde et du sternomastoïdien. La parotide est réclinée en avant. On cherche l'apophyse styloïde; le nerf émerge entre cette saillie osseuse et la face interne de la mastoïde et se dirige obliquement en avant et en dehors, à égale distance de l'angle de la mâchoire et de l'arcade zygomatique, à une profondeur de 25 mm; l'artère auriculaire postérieure est en arrière de lui. Pour s'assurer qu'il s'agit bien du nerf facial, on peut l'exciter mécaniquement ce qui doit déterminer une contraction des muscles de la face (fig. 100).

CHAPITRE VII

LE NERF AUDITIF [1]

Le VIIIe nerf crânien est un nerf complexe constitué par la réunion de deux nerfs : l'un, le nerf cochléaire ou nerf auditif proprement dit, recueille les sensations auditives; l'autre, le nerf vestibulaire, recueille des messages qui interviennent dans le maintien de l'équilibre et s'apparentent aux voies de la sensibilité profonde.

Ces deux nerfs séparés à la périphérie où ils prennent naissance dans des parties distinctes de l'oreille interne sont ensuite confondus et font route commune vers le névraxe où ils aboutissent à des centres différents.

EMBRYOLOGIE

La *placode auditive* apparaît au-dessus de l'extrémité supérieure du premier sillon branchial; elle s'isole de l'ectoderme et forme la *vésicule auditive* qui donne naissance au labyrinthe membraneux dont la signification est celle d'un organe sensoriel. En dedans de la vésicule auditive se trouve le *ganglion acoustique*, masse ganglionnaire dérivée de la crête ganglionnaire céphalique (ganglion de Corti). De la vésicule des cellules émigrent vers le ganglion acoustique. Une évagination du pharynx vient entre le conduit auditif externe et la vésicule auditive constituer la trompe d'Eustache et l'oreille moyenne (première fente branchiale).

Les cellules sensitives du nerf vestibulaire (ganglion de Scarpa) ont une origine différente.

1. Avec la collaboration du Pr Yves LACOMME et du Dr Bernard FRAYSSE Oto-Rhino-Laryngologistes.

DESCRIPTION

Le VIIIe nerf crânien émerge du sillon bulbo-protubérantiel, en dehors du VII et au-dessus du IX. Il traverse la fosse postérieure suivant une direction oblique, en dehors, en avant. Il pénètre dans le conduit auditif interne, et se divise en deux branches : une antérieure cochléaire, une postérieure vestibulaire.

RAPPORTS

Ces rapports ont déjà été décrits à propos du VII (v. p. 95).

Dans l'étage postérieur du crâne, le VIII est situé dans l'angle ponto-cérébelleux. Il fait partie du pédicule acoustico-facial constitué par le facial, le nerf intermédiaire de Wrisberg, les nerfs cochléaire et vestibulaire. Chacun des éléments de ce pédicule est entouré par une gaine piale propre. Il traverse la citerne de l'angle. Au-dessous sont la suture pétro-occipitale, le sinus pétreux inférieur et la face postérieure du rocher. En avant et en dedans, sont la protubérance et le tronc basilaire, en arrière est l'hémisphère cérébelleux. Au-dessus et en avant sont les Ve et VIe nerfs crâniens, au-dessous et en arrière les IXe, X^e^ et XIe nerfs.

Dans le conduit auditif interne. — La pie-mère forme une gaine propre à chaque nerf déjà

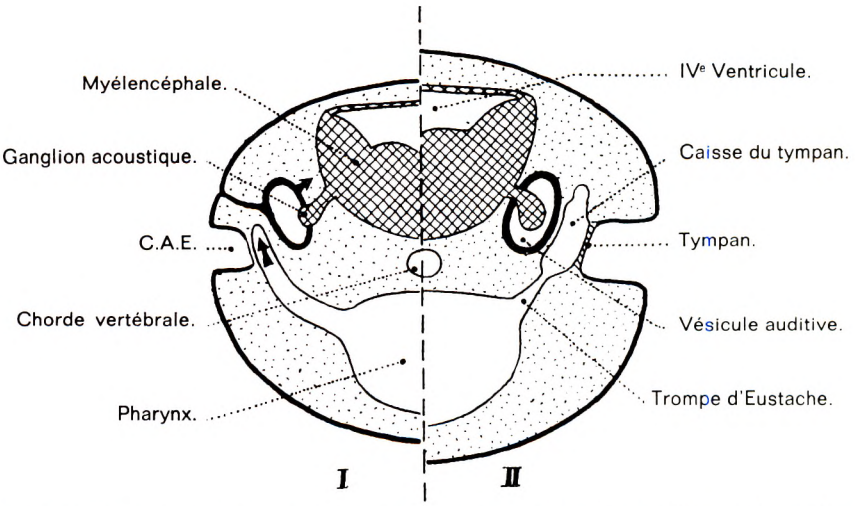

FIG. 101. — *Développement de l'oreille interne sur deux coupes schématiques d'un embryon humain.* (D'après COULOMA, modifié.)

A gauche : l'évagination du pharynx qui donnera la trompe d'Eustache et la caisse du tympan, va à la rencontre de la vésicule auditive.

A droite : début de l'organisation de l'oreille moyenne et de l'oreille interne.

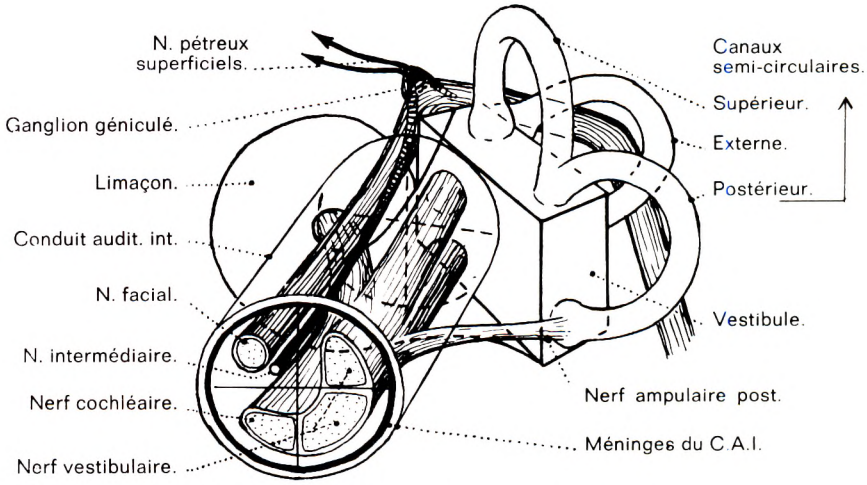

FIG. 102. — *Le conduit auditif interne et son contenu.*
Les portions labyrinthique, tympanique et mastoïdienne du nerf facial.

bien séparé; l'arachnoïde constitue une gaine commune; la dure-mère se fusionne au périoste. Le VIIIe nerf se dispose en gouttière à concavité supérieure où reposent l'intermédiaire de Wrisberg et le VII. L'artère auditive interne issue de l'artère cérébelleuse moyenne vient se joindre aux nerfs.

Dans le fond du conduit interne. — Le nerf se distribue en ses branches terminales (voir Facial, p. 96).

DISTRIBUTION

Le nerf cochléaire va au limaçon. — Il s'aplatit et s'enroule sur lui-même. Les filets nerveux traversent les orifices du crible spiral de la base de la columelle qui correspond au fond de la fossette cochléaire;

Le nerf vestibulaire va au vestibule. — Peu après sa séparation du nerf cochléaire, il présente le renflement du ganglion de Scarpa et aussitôt après se divise en trois branches :

— *Une supérieure* va dans une fossette supérieure et postérieure du fond du conduit auditif interne et se termine par trois filets; le nerf utriculaire va à la tache acoustique de l'utricule; le nerf ampullaire supérieur se destine à la crête acoustique du canal semi-circulaire supérieur; le nerf ampullaire externe se rend à la crête acoustique du canal semi-circulaire externe; un quatrième filet existe parfois, c'est le nerf sacculaire supérieur.

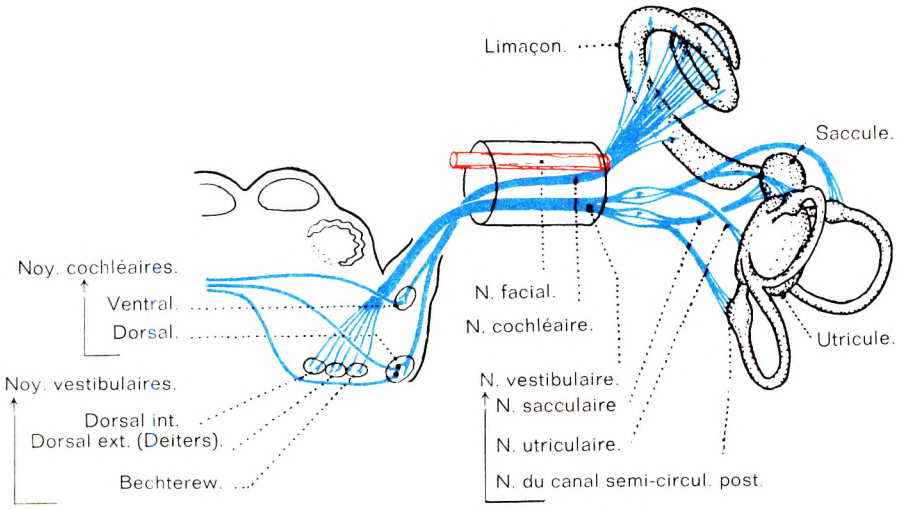

FIG. 103. — *Noyaux, trajet et distribution des nerfs cochléaire et vestibulaire.*

— *Une inférieure* constitue le nerf sacculaire qui va à la fossette inférieure et postérieure du fond du conduit auditif interne et se rend à la tache acoustique du saccule.

— *Une postérieure* passe par un orifice particulier *(foramen singulare* de Morgagni*)*, c'est le nerf ampullaire postérieur qui va à la crête acoustique du canal semi-circulaire postérieur.

VASCULARISATION

L'artère auditive interne qui naît directement du tronc basilaire ou le plus souvent de l'artère cérébelleuse moyenne vascularise la première portion du nerf facial et le nerf auditif; elle se divise en artère cochléaire et artère vestibulaire et se distribue à l'oreille interne.

SYSTÉMATISATION

1° Le nerf cochléaire.

L'organe de Corti est une formation sensorielle constituée par l'épaississement de la paroi du canal cochléaire; il est situé sur la membrane spirale basilaire qui est fibreuse. Les cellules auditives reposent sur les cellules de soutien de Deiters « comme sur des chaises ». Elles effleurent en surface et plongent leurs cils vibratifs dans le liquide endolymphatique de l'oreille interne. Les vibrations des osselets reflétant l'onde sonore sont transmises par l'intermédiaire de la platine de l'étrier au liquide périlymphatique. Il se forme alors des ondes liquides « courantes » successives; elles remontent le limaçon et ébranlent la lame basilaire qui vibre. A sa base où elle est mince et très tendue, elle vibre aux ondulations de faible longueur d'onde et de haute fréquence, c'est-à-dire aux sons aigus. A son sommet c'est l'inverse, elle est épaisse et moins tendue et seuls les sons graves entraînent une vibration. A chaque hauteur de ton du son grave au plus aigu correspond une zone précise de l'organe de Corti qui est

un véritable instrument de musique. Les cellules auditives transmettent les sensations aux ramifications d'origine du nerf auditif. Les terminaisons nerveuses du nerf sont intercellulaires, elles aboutissent à la base des cellules auditives. Les fibres cheminent dans la lame spirale; elles se chargent là, d'une gaine de myéline.

Le ganglion de Corti, ou ganglion spiral, est constitué par des cellules homologués de celles du ganglion spinal. Les cylindraxes qui en partent

réflexes; la voie sensorielle passe directement des corps genouillés internes vers les centres corticaux. Le centre auditif cortical est situé à la partie moyenne de la première circonvolution temporale. La représentation corticale est bilatérale (voir Le Système Nerveux Central).

Des connexions réflexes se font aussi à partir des tubercules quadrijumeaux postérieurs par les faisceaux tectaux avec les noyaux moteurs de l'œil et du nerf spinal (réflexe cochléo-oculocéphalogyre).

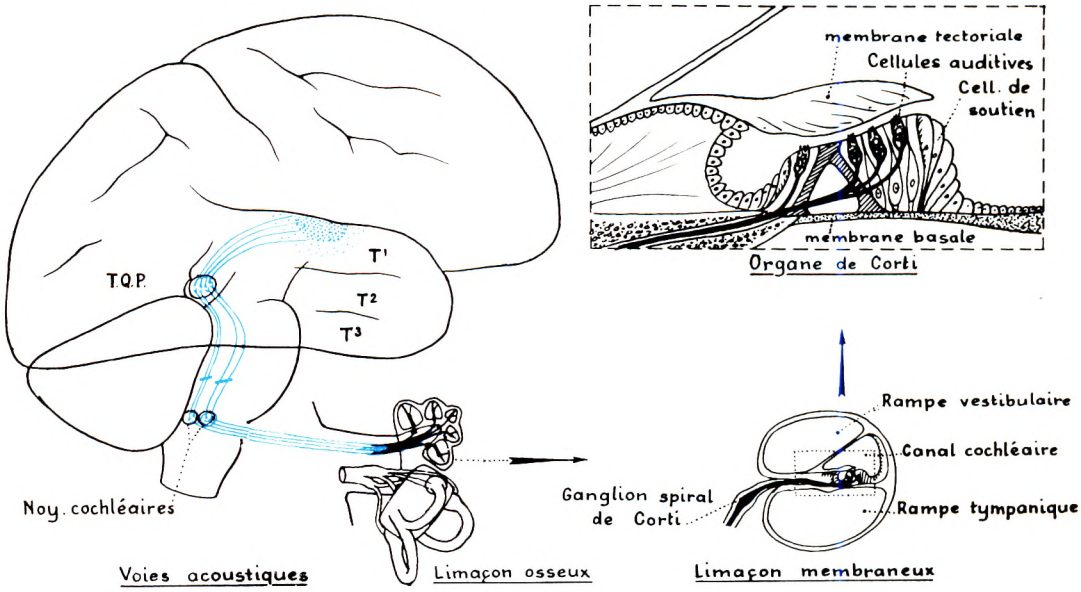

FIG. 104. — *Systématisation du nerf cochléaire.*

cheminent dans le canal spiral de Rosenthal, puis dans les canaux parallèles de la columelle; ils sortent par les orifices du crible spiral de la base de la columelle et vont constituer le nerf cochléaire.

Les noyaux cochléaires, au nombre de deux, sont appelés d'après leur situation noyaux ventral et dorsal; ils sont situés sous la membrane épendymaire, dans le récessus latéral du plancher du IVe ventricule *(area acustica)*.

Les connexions centrales : les cylindraxes des cellules nucléaires croisent la ligne médiane et forment le corps trapézoïde; ils constituent le faisceau de Reil latéral du côté opposé et par le corps genouillé interne vont au tubercule quadrijumeau postérieur. En fait, les tubercules quadrijumeaux postérieurs représentent des centres auditifs

2° *Le nerf vestibulaire.*

Des taches et des crêtes acoustiques du neuro-épithélium de l'utricule, du saccule et des canaux semi-circulaires naissent des prolongements périphériques. Les filets nerveux commencent par des extrémités libres disposées autour des cellules sensorielles; elles s'anastomosent en plexus à la base de ces cellules (plexus basal de Ranvier) et aboutissent au ganglion de Scarpa.

Le ganglion de Scarpa est constitué de cellules unipolaires en T.

Les noyaux vestibulaires sont situés sur le plancher du IVe ventricule *(area acustica)*. Il y en a trois qui s'appellent noyau dorsal interne, noyau

dorsal externe ou de Deiters (le plus important) et noyau de Bechterew.

Les connexions centrales sont uniquement réflexes, elles se font surtout avec le cervelet (faisceaux vestibulo-cérébelleux et cérébello-vestibulaire), avec la moelle (faisceau vestibulo-spinal), avec les nerfs crâniens, les nerfs moteurs de l'œil surtout (par la bandelette longitudinale postérieure), avec l'écorce cérébrale frontale et temporale probablement.

LA FONCTION COCHLÉAIRE. L'AUDITION.

L'atteinte du nerf cochléaire se manifeste soit par des troubles subjectifs, soit par une baisse de l'acuité auditive.

LES TROUBLES SUBJECTIFS : bourdonnements, tintements, bruits de cloches, appelés acouphènes,

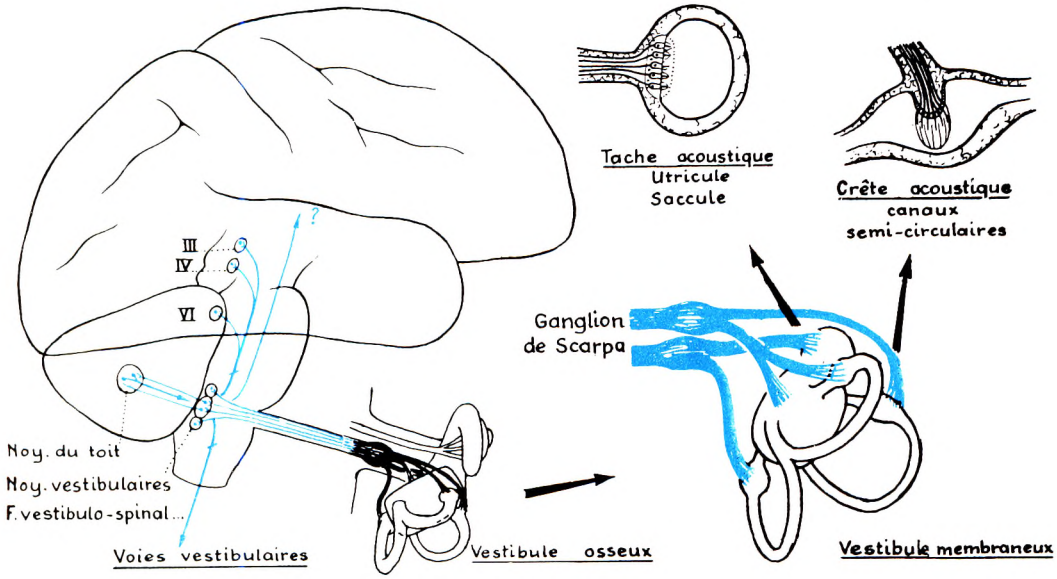

FIG. 105. — *Systématisation du nerf vestibulaire.*

EXPLORATION

L'auditif, par ses deux branches cochléaire et vestibulaire, préside à deux fonctions très différentes : l'audition et l'équilibration. Leur exploration est très complexe et nécessite l'intervention du spécialiste. La difficulté est souvent de reconnaître si les troubles sont dus à l'atteinte du VIIIe nerf ou à celle de l'oreille interne. En fait, il s'agit d'un même système qui a la même origine ectodermique : le labyrinthe représente en effet l'épanouissement du VIIIe nerf crânien.

témoignent de l'irritation des formations acoustiques et particulièrement de l'oreille interne et du nerf cochléaire. Il y a lieu de les distinguer des battements synchrones de la systole cardiaque qui sont d'origine vasculaire (artériosclérose), des souffles intracrâniens (parfois audibles par le médecin) qui sont dus à des anévrismes artério-veineux intracrâniens et aussi des hallucinations auditives secondaires à l'irritation du centre cortical de l'audition;

UNE BAISSE OU UNE PERTE DE L'AUDITION *(hypoacousie* ou *cophose)*.

L'étude de l'audition doit être quantitative : degré de surdité, et qualitative : type de surdité. Il faut examiner une oreille après l'autre, et s'assurer qu'il n'y a pas obstruction de l'oreille externe par un bouchon de cerumen.

La transmission des sons à l'oreille interne et

aux terminaisons du nerf cochléaire se fait par deux voies de conduction : la voie aérienne et la voie osseuse; il faut en apprécier les valeurs respectives.

La conduction aérienne.

Son étude doit se faire dans le silence le plus complet :

La voix : la voix haute s'entend 10 fois mieux que la voix chuchotée; la voix haute est perçue à 50 m, la voix chuchotée au moins à 5 m.

ment les 3 fréquences des 500, 1 000 et 2 000 (ou 512, 1 024 et 2 048), les plus fréquemment utilisées dans la conversation.

L'audiométrie vocale utilise au lieu de sons purs la parole et permet d'évaluer l'intelligibilité du langage.

La conduction osseuse.

La montre : on l'applique sur la région temporale (T), la mastoïde (M) et le front (F). Un sujet normal doit la percevoir. Un sujet atteint de surdité de perception ne l'entend pas.

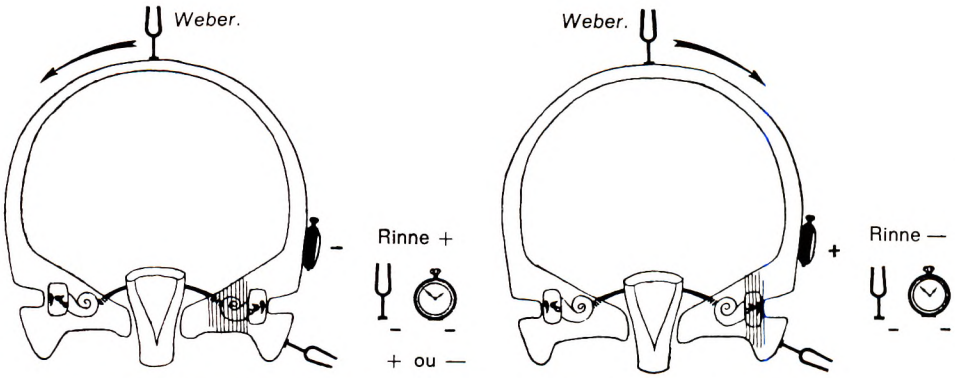

Atteinte de l'appareil de réception. Oreille interne et nerf acoustique.

Atteinte de l'appareil de transmission. Oreille moyenne.

FIG. 106. — *Exploration du nerf cochléaire.*

La montre s'entend normalement à 1 m.

L'épreuve au diapason est une méthode plus précise. Elle permet d'explorer le champ auditif compris entre 30 et 20 000 Hertz, vibrations doubles à la seconde (V.D.). L'acuité auditive est appréciée par la durée de perception du diapason.

L'audiomètre électrique est un appareil capable de produire des sons très purs, réglables à la fois dans leur intensité et leur tonalité. L'audiométrie tonale liminaire est l'examen le plus simple : elle consiste à délimiter le seuil auditif, c'est-à-dire l'intensité de son minimum perceptible pour une série de fréquences données. On peut ainsi construire une courbe ou audiogramme. On utilise les sons purs occupant la gamme des fréquences de 125 cycles secondes à 16 000 cs (du grave à l'aigu) et plus particulière-

Le diapason : on utilise en général le 128 VD.

EPREUVE DE SCHWABACH. — Le temps de perception osseuse du diapason placé au vertex est normalement de 20 secondes. S'il dure plus de 20 secondes, on conclut à une lésion de l'appareil de transmission, donc de l'oreille moyenne; s'il dure moins de 20 secondes, il faut penser à une lésion de l'appareil de perception, c'est-à-dire de l'oreille interne.

EPREUVE DE WEBER. — Si l'on applique le diapason en vibration sur le vertex, les deux oreilles perçoivent le son également. En cas de surdité unilatérale, le son se latéralise : soit du côté malade s'il s'agit d'une lésion de l'oreille moyenne (le mécanisme de cette latéralisation n'est pas parfaitement élucidé), soit du côté sain s'il y a lésion de l'oreille interne.

EPREUVE DE RINNE. — Elle est fondée sur le rapport de la durée de la conduction aérienne et de la conduction osseuse qui normalement est moins longue. Le diapason 128 appliqué sur la mastoïde est normalement perçu pendant 20 secondes; placé ensuite devant le conduit auditif externe, il doit être perçu encore 20 secondes environ; on écrit : Rinne = $\frac{CA40}{CO20}$: le Rinne est dit positif. S'il y a lésion de l'oreille moyenne, le rapport est diminué, le sujet n'entend pas le diapason au moment où il est placé devant l'oreille, le Rinne est dit négatif. S'il y a lésion de l'oreille interne, les deux facteurs sont diminués dans les mêmes proportions, le Rinne peut rester positif.

L'audiométrie : la conduction osseuse peut aussi être exploré par l'audiométrie. La comparaison des seuils auditifs par voie aérienne et par voie osseuse donne des indications intéressantes.

Il y a lieu de distinguer :

1° LA SURDITÉ DE PERCEPTION ou par atteinte de l'oreille interne ou du nerf cochléaire. Elle se manifeste par un affaiblissement égal des perceptions par voie osseuse et aérienne, le rapport de durée des deux voies n'est pas perturbé. Dans la voix chuchotée, les sons aigus sont moins bien perçus que les graves. La montre n'est pas perçue par la voie osseuse, elle n'est pas perçue, ou mal, par la voie aérienne. Le Schwabach est raccourci, le Rinne est positif, le Weber latéralisé du côté sain.

2° LA SURDITÉ DE TRANSMISSION ou par atteinte de l'oreille moyenne. Les sons graves sont moins bien perçus que les aigüs; le tic-tac de la montre est perçu par voie osseuse, mal ou pas perçu par la voie aérienne; le Schwabach est allongé, le Rinne est négatif, le Weber est latéralisé du côté malade.

Ces formules ne présentent pas toujours une telle netteté, car il existe des cas de surdité mixte intéressant à la fois la perception et la transmission (otospongiose).

Des méthodes objectives ont l'avantage par rapport aux examens audiométriques de fournir des réponses indépendantes de la vigilance du sujet.

La tympanométrie est l'étude des variations de compliance (élasticité) du tympan en fonction des modifications de précision exercée artificiellement; on obtient une représentation graphique : le tympanogramme.

Le réflexe stapédien ou acoustico-facial est constitué par la voie acoustique de l'oreille stimulée et par une réponse qui est la contraction du muscle de l'étrier des deux oreilles innervé par le facial; on peut définir le seuil de fatigabilité et la dynamique du réflexe stapédien.

Les potentiels évoqués auditifs : la stimulation sonore de l'organe de Corti détermine des phénomènes électriques au niveau des voies auditives. Leur enregistrement sur les centres auditifs corticaux permet d'étudier la maturation des voies auditives du nouveau-né, de déterminer le seuil de l'audition surtout chez l'enfant, de localiser des lésions sur les voies auditives.

LA FONCTION VESTIBULAIRE. L'ÉQUILIBRATION.

Le vestibule et le nerf vestibulaire renseignent les centres supérieurs sur la position dans l'espace de l'extrémité céphalique, et jouent un rôle capital dans l'équilibration. Les canaux semi-circulaires sont des récepteurs sensibles aux mouvements angulaires de la tête. Les otolithes de l'utricule et du saccule sont sensibles à l'accélération linéaire et à la position de la tête dans l'espace (accélération de la pesanteur).

Les troubles vestibulaires spontanés.

Le vertige « est une fausse sensation de déplacement du corps et des objets environnants, le plus souvent de forme rotatoire » (Gueneau de Mussy). Le vertige vrai se différencie du simple étourdissement, de l'éblouissement qui sont des pseudo-vertiges car non associés à une impression de rotation. Le vertige est fait de trois composantes : *a)* Une cérébrale, sensation de rotation et d'angoisse; *b)* Une de déséquilibre, conséquence de la sensation vertigineuse; *c)* Une neurovégétative et vasomotrice due au retentissement sur les noyaux bulbo-protubérantiels. Une variété particulière est le vertige de Ménière qui survient par crises paroxystiques et se caractérise par l'association : acouphènes, surdité fluctuante, vertiges, chute. Les vertiges sont augmentés par les mouvements brusques de la tête. Le mal de mer dû en particulier au mouvement de l'endolymphe, chez des sujets prédisposés (vagotoniques), est caractérisé par des vertiges, des nausées et vomissements, une pâleur, des sueurs, tachycardie, dyspnée, tremblements...

Le nystagmus. — Les *canaux semi-circulaires* sont orientés suivant les trois principaux plans de

l'espace horizontal, sagittal et frontal; ils sont perpendiculaires les uns aux autres. Ils sont excités par les mouvements du liquide labyrinthique situé dans un tube et soumis à des mouvements d'accélération ou de décélération. Ces excitations sont transmises aux centres du tonus musculaire pour rétablir l'équilibre qui serait sans cela interrompu par tout mouvement ou position nouvelle.

Parmi les modifications toniques ainsi provoquées, celles de la musculature oculaire appelée nystagmus est la plus facile à observer. Le nystagmus est caractérisé par un tremblement rythmique des globes oculaires; les oscillations sont constituées par une contraction tonique lente

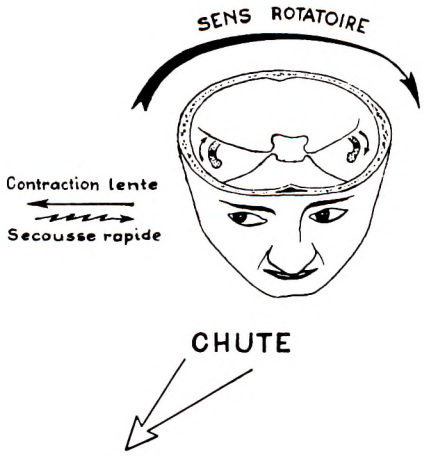

FIG. 107. — *L'épreuve giratoire.*

qui dévie les globes oculaires, suivie d'une secousse clonique rapide en sens inverse. La déviation tolique lente généralisée à tous les groupes musculaires de l'organisme est l'élément essentiel; la déviation clonique rapide au contraire, particulière aux muscles oculaires, n'est qu'une réaction à la contraction lente. On a arbitrairement choisi le sens de la secousse clonique qui est la plus visible pour qualifier le sens du nystagmus. Si, par exemple, l'excitation d'un canal entraîne une déviation tonique du corps vers la droite, son expression nystagmique sera qualifié de gauche, ce qui crée une confusion préjudiciable à la compréhension des phénomènes. Le nystagmus bat vers le labyrinthe lésé en cas d'excitation et vers le côté sain en cas de destruction. Le nystagmus est habituellement horizontal; il est parfois vertical ou rotatoire. Un nystagmus normal est observé par les passagers d'un véhicule en marche qui regardent par la fenêtre les objets les uns après les autres, son origine est vestibulaire. Le nystagmus pathologique est en général plus net dans le regard latéral.

Les troubles de l'équilibre. — La déviation spontanée de l'index. Debout, les yeux fermés, les bras contre le corps ou tendus, les index dirigés en avant, la déviation se fait dans le sens de la secousse lente du nystagmus qui représente le côté atteint.

La station debout. L'équilibre peut être recherché en position naturelle ou les yeux fermés : épreuve de Romberg (les yeux sont les béquilles des oreilles) ou sur un pied : épreuve de Romberg sensibilisé. Le déséquilibre, la chute se font dans le sens de la secousse lente du nystagmus, ce qui la différencie d'un déséquilibre d'origine cérébelleuse.

La marche en étoile (épreuve de Babinski-Weill). La marche les yeux bandés, vers un objet préalablement remarqué, permet de déceler une déviation qui, ici encore, se fait dans le sens de la secousse lente du nystagmus.

Les troubles vestibulaires provoqués par les épreuves labyrinthiques.

L'épreuve giratoire permet surtout l'exploration des CANAUX SEMI-CIRCULAIRES HORIZONTAUX.

Le sujet est assis sur un fauteuil tournant, la tête légèrement fléchie en avant afin de placer les canaux horizontaux dans le plan horizontal. Lorsqu'on fait tourner le fauteuil à raison d'un tour par deux secondes, il se passe successivement les phénomènes suivants : d'abord le liquide labyrinthique par inertie en retard sur sa paroi provoque un nystagmus pratiquement non observable : vers le dixième tour, le liquide est entraîné à la même vitesse que ses parois et la première excitation devient nulle; si le mouvement giratoire est alors brusquement arrêté, le liquide mobile dans son canal exerce par inertie une pression dans le sens de la rotation dont il était l'objet. Au niveau des yeux, le trouble tonique se caractérise par un nystagmus horizontal fait d'une contraction lente dans le sens de rotation, et d'une secousse rapide dans le sens inverse (fig. 107). De plus, une modification tonique tend à provoquer un mouvement d'enroulement et de chute du corps dans le sens du mouvement qui vient d'être arrêté. Exemple : si on fait tourner de gauche à droite (dans le sens des aiguilles d'une montre) au moment de l'arrêt,

le courant ampullipète dans le canal semi-circulaire gauche provoque la tendance à l'enroulement et à la chute vers la droite, la secousse lente du nystagmus bat vers la droite, la rapide vers la gauche; on dit que le nystagmus bat vers la gauche. La durée du nystagmus est d'environ 20 secondes. Elle est moins longue s'il y a hypoexcitabilité et plus longue s'il y a hyperexcitabilité. Pendant toute l'épreuve, les canaux verticaux n'ont pas quitté leur orientation et n'ont été soumis à aucune excitation.

LES CANAUX VERTICAUX peuvent être également interrogés en modifiant la position de la tête. Le technique est plus délicate. Les canaux verticaux peuvent être excités tous ensemble entraînant l'apparition d'un nystagmus rotatoire ou par paires entraînant l'apparition d'un nystagmus vertical. Ces résultats sont d'interprétation difficile.

L'épreuve calorique. — Les modifications thermiques provoquées au niveau de l'oreille à travers le tympan sont susceptibles de déterminer des mouvements du liquide endolabyrinthique qui excitent le labyrinthe.

Dans la technique de Barany, le refroidissement du liquide contenu dans le canal orienté verticalement entraîne un courant descendant, tandis qu'une élévation thermique entraîne au contraire un courant ascendant (comme dans la canalisation d'un chauffage central). Par déflection de la tête, le *canal horizontal* est amené à la verticale. Si on injecte dans le conduit auditif droit par exemple, sous faible pression, de l'eau à 20°, au bout de 30 secondes il apparaît un nystagmus dont la secousse rapide est dirigée vers le côté opposé : le nystagmus est dit battre à gauche. Si l'on injecte de l'eau chaude à 40°, la secousse rapide se fait au contraire vers l'oreille injectée.

L'électronystagmographie.

Les épreuves giratoires et caloriques sont parfois pénibles pour le patient et d'interprétation difficile.

L'électronystagmographie est l'enregistrement, par des électrodes péri-oculaires, des variations de potentiels provoquées par le déplacement du globe oculaire. Grâce à cet enregistrement objectif, on peut réaliser une étude qualitative et quantitative des réponses nystagmiques. L'exploration standard comporte : l'étude de l'oculo-motricité, la recherche d'un nystagmus spontané les yeux ouverts ou dans l'obscurité, les épreuves rotatoires pendulaires, les épreuves caloriques; enfin, la recherche d'un nystagmus de position.

EXPLORATION RADIOLOGIQUE

Les radiographies standard et tomographique de l'os temporal sont réalisées par des incidences variables selon la région à examiner : oreille moyenne, aqueduc de Fallope, conduit auditif interne vestibule.

l'angle ponto-cérébelleux permet de découvrir, de délimiter une tumeur du nerf auditif; on peut en faire un diagnostic précoce par maeto-cisternographie lipiodolée qui opacifie le conduit auditif interne.

La tomodensitométrie à l'iode, à la nutrisomide, ou après injection d'air par ponction lombaire permet d'opacifier l'angle ponto-cérébelleux et le conduit auditif interne.

LÉSIONS : SIÈGES ET CAUSES

Selon le siège de la lésion, on distingue :

Les surdités de transmission : par atteinte de l'oreille externe : agénésie, bouchon de cerumen, corps étrangers; par obstruction de la trompe d'Eustache; par otites moyennes aiguës simples ou nécrosantes, choniques suppurées.

Les surdités mixtes par ostéospongiose.

Les surdités de perception correspondent à l'atteinte de l'oreille interne, du nerf auditif ou des voies auditives.

L'atteinte de l'oreille interne peut déterminer deux syndromes :

— Dans le syndrome labyrinthique de type *destructif,* les signes cochléaires sont représentés par une hypoacousie pouvant aller jusqu'à la surdité. Les signes labyrinthiques sont vertige accentué, nystagmus horizontal rotatoire battant du côté sain, déviation des index et chute du côté opposé (donc syndrome harmonieux); les épreuves montrent une nette hyporéflectivité. Une paralysie faciale peut être associée. Un tel syndrome est donné par une hémorragie labyrinthique aiguë, une fracture, un toxique tel que la streptomycine (dans ce dernier cas le syndrome est bilatéral).

— Dans le syndrome labyrinthique *irritatif*, les signes cochléaires sont modérés : acouphènes, légère diminution de l'audition. Les signes labyrinthiques sont différents du type précédent : vertige très important, nystagmus horizontal ou rotatoire de direction variable selon le cas. Les épreuves sont variables ou révèlent une nette hyperréflectivité. Le type de ce vertige est le vertige de Ménière par hydrops labyrinthique.

L'atteinte du nerf entre le conduit auditif interne et le sillon bulbo-protubérantiel détermine un *syndrome rétro-labyrinthique*. Deux étiologies dominent : La syphilis détermine un vertige très intense mais qui disparaît vite. Les épreuves montrent une nette hypoexcitabilité. La surdité est importante. Cette affection réalise une destruction rapide des fonctions cochléaires et vestibulaires. La tumeur de l'angle ponto-cérébelleux qui est le plus souvent une tumeur du nerf acoustique de type schwannien. La surdité précède de plusieurs mois ou années les autres signes. Les vertiges sont modérés, rarement giratoires, généralement spontanés. L'exploration découvre l'association de signes déficitaires cochléo-vestibulaires homolatéraux à l'atteinte des nerfs crâniens voisins facial, et parfois trijumeau et glosso-pharyngien. Plus tard, apparaissent les signes pyramidaux et cérébelleux et l'hypertension crânienne.

Les lésions centrales nucléaires et supranucléaires. La séméiologie est différente. Dans le vertige, la sensation de rotation est beaucoup moins fréquente; le malade a une sensation de déplacement vertical, de translation; il a l'impression que le sol ou que son lit bougent. Il n'y a, en général, par de surdité. Le nystagmus est souvent bilatéral ou multiple. La déviation des index, souvent unilatérale, se fait dans le même sens que le nystagmus. Les troubles de l'équilibre sont très marqués. Le syndrome vestibulaire central est donc le plus souvent dysharmonieux.

Les troubles vestibulaires centraux s'observent dans les diverses lésions du tronc cérébral; certaines particularités du nystagmus permettent de localiser la lésion : nystagmus rotatoire : lésion bulbaire; nystagmus horizontal : lésion protubérantielle; nystagmus vertical : lésion mésencéphalique... Les troubles associés sont importants pour localiser la lésion et apprécier sa nature : troubles vasculaires, sclérose en plaques, syringomyélobulbie, tumeur.

ABORD CHIRURGICAL

Le nerf auditif est abordé dans le but de le libérer d'adhérences méningées ou d'une compression par une boucle de l'artère cérébelleuse moyenne responsable d'acouphènes ou de vertiges rebelles, ou de faire une section du nerf vestibulaire, dans le cas de vertiges invalidants; plus souvent on l'aborde pour extirper une tumeur développée à partir de sa gaine de Schwann (neurinome de l'acoustique).

La voie occipitale est celle qui a été décrite pour le nerf trijumeau (p. 92, fig. 84). Dans le cas de neurinome de l'acoustique, c'est-à-dire d'une exérèse tumorale avec préservation du facial, elle est complétée par un forage du mur postérieur du conduit auditif interne de manière à repérer par microdissection : l'extrémité distale du nerf facial au niveau de sa pénétration dans le canal de Fallope, le pôle externe du neurinome qui provient en général du nerf vestibulaire et aussi l'artère auditive interne. Il est parfois possible de conserver une partie de l'audition.

La voie translabyrinthique nécessite une mastoïdectomie très large; la dissection labyrinthique permet de repérer les nerfs vestibulaires supérieurs et inférieurs lors de l'ouverture postéro-supérieure du conduit auditif interne. L'exposition de la dure-mère de la fosse postérieure s'étend jusqu'au sinus latéral et au golfe de la jugulaire. Cette voie est indiquée dans les neurinomes situés à distance du tronc cérébral, donc de petit volume et pour réaliser une neurectomie vestibulaire lorsque la fonction auditive est compromise.

La voie de la fosse cérébrale moyenne ou voie sus-pétreuse consiste à aborder le toit du rocher dans l'espace extra-dural puis à fraiser le conduit auditif interne ou l'aqueduc de Fallope suivant les lésions. Après craniotomie temporale, on repère les nerfs pétreux superficiels, le ganglion géniculé et surtout le canal semi-circulaire supérieur. Cette voie est indiquée : pour sectionner le nerf vestibulaire lorsque l'audition est conservée, pour réparer une lésion du facial dans sa première portion ou pour aborder un neurinome strictement intracanalaire.

CHAPITRE VIII

LE NERF GLOSSO-PHARYNGIEN

Le IXe nerf crânien est un nerf mixte. Il innerve le stylo-glosse, le constricteur supérieur et le stylo-pharyngien. Il recueille les impressions sensitives de la caisse du tympan, de la trompe d'Eustache, de la langue et de l'étage supérieur du pharynx. Il transmet les impressions sensorielles gustatives de la base de la langue. Il a de plus un rôle neuro-végétatif puisqu'il intervient dans la sécrétion parotidienne et la régulation de la tension artérielle.

Les trois nerfs IX, X, XI peuvent être considérés comme les faisceaux d'un même nerf (Willis en faisait le VIIIe nerf de sa classification). Ils ont en effet en commun leurs origines dans le nevraxe, leur trajet contigu, leur distribution aux voies aéro-digestives supérieures : langue, voile du palais, pharynx, œsophage, larynx. Ils se situent à la frontière des territoires somatique et viscéral.

EMBRYOLOGIE

Le glosso-pharyngien est le nerf du 3e arc branchial. Ses fibres motrices font partie des nerfs mixtes ou dorsaux qui se rendent aux muscles des lames latérales ou d'origine branchiale. Ses fibres sensitives dérivent de ganglions développés aux dépens d'éléments de la crête ganglionnaire et de deux placodes (v. p. 18).

Le territoire sensitif cutané du IX a disparu; son territoire muqueux est situé entre ceux du V et du VII (nerf des 1er et 2e arcs) et celui du X (nerf du 4e arc).

DESCRIPTION

L'émergence du nerf dans le sillon collatéral postérieur ou sillon des nerfs mixtes se fait par 4 ou 5 filets étagés sur une ligne verticale; en haut ils atteignent la fossette latérale du bulbe d'où émerge le VIII et en bas ils descendent jusqu'à l'émergence du X. Les filets d'origine forment deux troncs accolés l'un à l'autre : un supérieur sensitif, un inférieur, plus petit, moteur.

Le trajet. — Les filets d'origine sont dirigés obliquement en dehors, un peu en avant. Le nerf traverse : l'étage postérieur du crâne; le trou déchiré postérieur où les deux troncs se fusionnent et où le nerf se coude à angle aigu et devient vertical; l'espace rétrostylien où il décrit une courbe concave en avant accolé à la face profonde du stylo-glosse; l'espace para-amygdalien. Il se termine dans la base de la langue.

Les ganglions. — Le IX présente pour ses fibres sensitives un double relais ganglionnaire. Le ganglion d'Andersch ou ganglion pétreux est constant, large et situé à l'endroit où le nerf sort du crâne dans la fossette pyramidale de la face exocrânienne du rocher. Le ganglion d'Ehrenritter est inconstant, plus petit, situé sur la racine supérieur du IX dans le crâne à quelques millimètres au-dessus du précédent.

RAPPORTS

Dans l'étage postérieur du crâne.

Le nerf dirigé en avant, en dehors traverse la partie inférieure de la citerne de l'angle ponto-cérébelleux; il est dans une gaine piale propre.

Il est situé *en avant* du X et du XI, du *flocculus* du cervelet, du plexus choroïde qui sort de l'angle latéral du IVe ventricule (corne d'abondance); *au-dessous* du paquet acoustico-facial qui se dirige vers le conduit auditif interne; *au-dessus* du XII dont les racines issues du sillon préolivaire vont vers le trou condylien antérieur, de l'artère verté-



FIG. 108. — *Trajet et distribution du glosso-pharyngien.*

brale qui contourne le bulbe au-dessous de l'olive et du tubercule des masses latérales de l'occipital sur le versant postérieur duquel il repose.

L'artère cérébelleuse inférieure, branche de l'artère vertébrale, se dirige en arrière et en dedans; elle croise la direction du glosso-pharyngien en passant sous lui, parfois à travers les radicules d'origine du pneumogastrique.

Dans le trou déchiré postérieur.

Le IX perfore la *dure-mère* par un orifice propre. Le X et le XI s'engagent derrière dans un orifice commun plus large.

Le trou déchiré postérieur est une déhiscence de la suture pétro-occipitale. Le IX occupe le compartiment antérieur avec le sinus pétreux inférieur; il est contre le bord antérieur de l'orifice; le sinus est en dedans du nerf. Dans le compartiment moyen, séparé du précédent par une bandelette fibreuse (parfois cartilagineuse ou osseuse), le X et le XI descendent intimement accolés l'un à l'autre contre le bord postérieur de l'orifice; avec eux est l'artère méningée postérieure. Dans le compartiment postérieur pénètre le sinus transverse auquel fait suite la jugulaire interne (fig. 109).

Dans le trou déchiré, le IX reste en avant accolé sur quelques millimètres à la face posté-

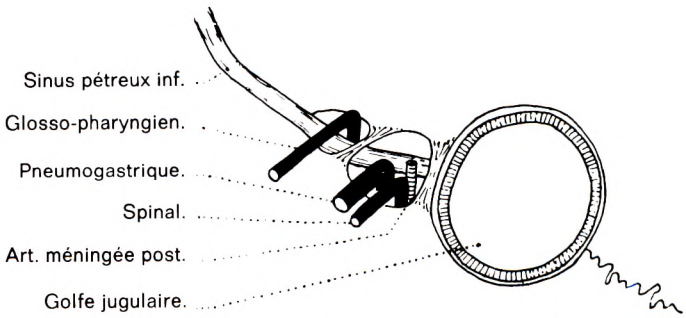

FIG. 109. — *Le trou déchiré postérieur* (vue endocrânienne).

rieure du rocher; à ce niveau, il se renfle et forme le ganglion d'Andersch logé dans une petite niche appelée fossette pyramidale creusée sur la face postérieure exocrânienne du rocher; il se coude à angle aigu pour descendre verticalement. Il est croisé en arrière par le sinus pétreux inférieur qui s'insinue entre le IX d'une part, le X et le XI d'autre part et va dans la jugulaire interne.

vasculo-nerveux dont la carotide interne est en dedans, la veine jugulaire interne en arrière et en dehors, et le X réprésenté par le ganglion plexiforme en arrière. Il ne présente que des rapports lointains avec les éléments postérieurs de l'espace, c'est-à-dire les XIe et XIIe nerfs crâniens : le spinal, dont la branche interne va au ganglion plexiforme et la branche externe généralement

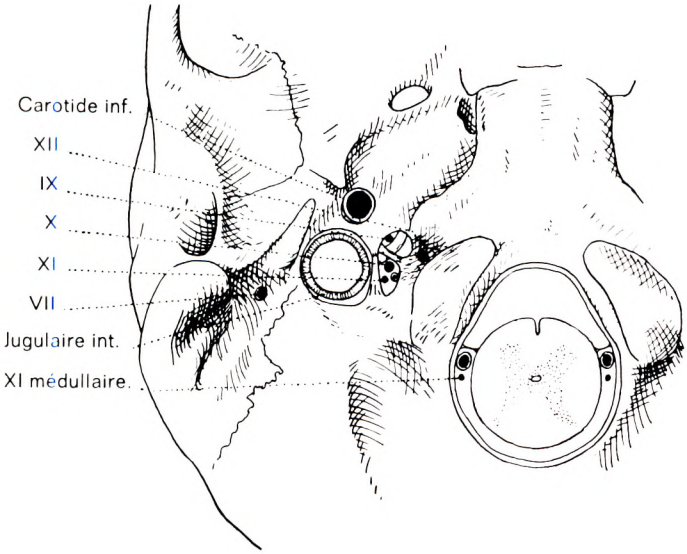

FIG. 110. — *Le trou déchiré postérieur* (vue exocrânienne).

Dans l'espace rétrostylien.

A peine sorti du crâne, le nerf se porte en avant et amorce sa courbe à concavité antérieure.

Les parois de l'espace. — Le nerf est dans la partie antéro-interne de l'espace. Il est loin de la paroi externe, constituée par le sterno-cléido-mastoïdien, doublé du digastrique. Il est loin aussi de la paroi postérieure vertébrale. Il présente par contre des rapports intimes avec la paroi interne représentée par le constricteur supérieur du pharynx et par l'aponévrose latérale du pharynx, et surtout avec la paroi antérieure constituée par le rideau des muscles styliens; le nerf, au contact des éléments les plus internes de ce rideau musculaire, contourne la face externe des muscles constricteurs supérieur et moyen, gagne ensuite la face profonde du stylo-glosse et quitte avec lui l'espace rétrostylien.

Les organes. — Le nerf se porte rapidement en avant, il entre surtout en rapport avec le paquet

rétro-jugulaire s'éloigne en dehors; le ganglion supérieur du sympathique; le XII qui sera nettement inférieur, car la courbe du glosso-pharyngien est encadrée par celle à plus grand rayon décrite par le XII.

Dans la région amygdalienne.

Le IX quitte l'espace rétrostylien avec le stylo-glosse et arrive dans la région para-amygdalienne.

En dedans il répond : à la paroi du pharynx constituée à ce niveau par le constricteur supérieur du pharynx, par les fibres de ce muscle et du stylo-pharyngien qui se rendent à la langue et par l'aponévrose qui ferme l'hiatus séparant les constricteurs supérieur et moyen; à l'artère palatine ascendante qui monte entre le pharynx et le stylo-glosse; par l'intermédiaire de la paroi pharyngée au pôle inférieur de l'amygdale.

En dehors le muscle stylo-glosse le sépare du nerf lingual et du muscle ptérygoïdien interne.

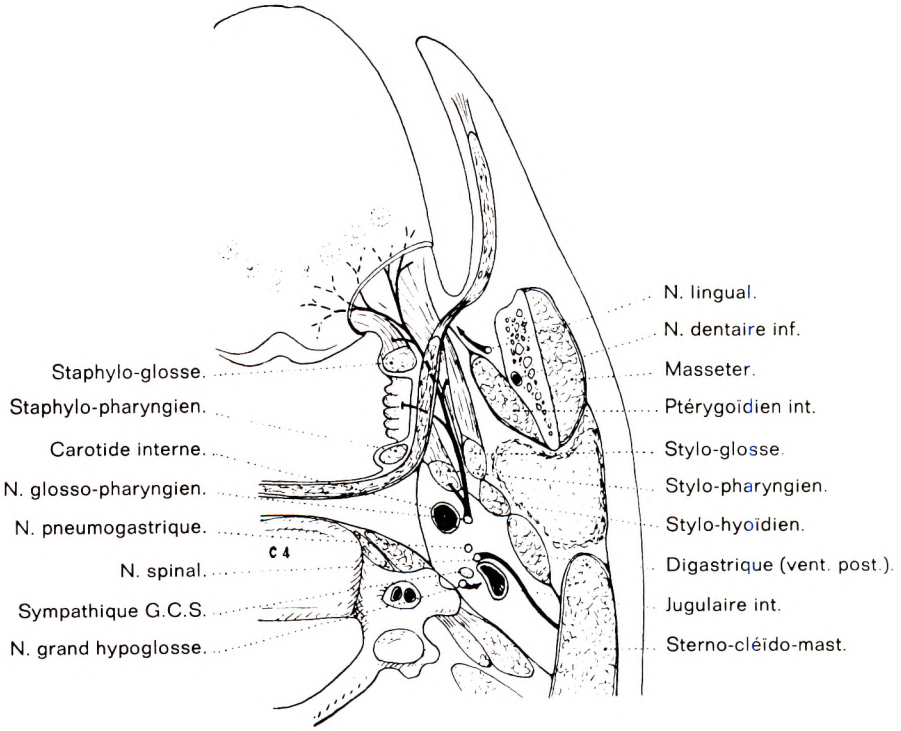

FIG. 111. — *Le nerf glossopharyngien dans les espaces rétrostylien et para-amygdalien* (coupe horizontale).

En avant, les parois externe et interne de l'espace para-amygdalien s'unissent à angle aigu sur le ligament ptérygo-maxillaire.

A la base de la langue.

Le nerf a commencé à se porter en avant, en haut, en dedans. Situé entre le stylo-glosse et le faisceau lingual du constricteur supérieur du pharynx, il franchit l'hiatus de la paroi pharyngée compris entre les constricteurs supérieur et moyen. Il continue son mouvement en avant et sous la muqueuse de la base de la langue distribue ses branches terminales.

DISTRIBUTION

Les collatérales.

Le nerf de Jacobson ou nerf tympanique naît immédiatement au-dessous de la base du crâne, de la face antérieure du ganglion d'Andersch, se coude aussitôt et pénètre dans le crâne par un petit pertuis situé sur la crête qui sépare la fosse jugulaire et le canal carotidien. Il chemine dans le canal tympanique creusé en plein rocher, long de 5 à 8 mm; il est accompagné par une artériole et entouré par la masse rougeâtre du paraganglion tympanique du Zuckerkandl. Il pénètre dans la caisse du tympan et s'applique sur sa face interne; son trajet est marqué par un fin sillon sur la saillie du promontoire; il est recouvert par la muqueuse de la caisse du tympan (fig. 108).

Il se divise rapidement en six branches : deux postérieures dont l'une va à la muqueuse qui tapisse la fenêtre ronde, l'autre à la muqueuse qui entoure la fenêtre ovale. Deux antérieures : l'une tubaire va à la muqueuse de la trompe d'Eustache, l'autre carotido-tympanique perfore la paroi antérieure de la caisse et va dans le canal carotidien s'anastomoser au plexus sympathique péri-carotidien. Deux supérieures sont les nerfs pétreux profonds. Le *grand nerf pétreux profond* dirigé en haut et en avant traverse la paroi supérieure de la caisse et apparaît sur le versant endocrânien antérieur du rocher soit par l'hiatus de Fallope, soit par un hiatus accessoire. Il s'unit au grand pétreux superficiel pour constituer le nerf vidien destiné au

ganglion sphéno-palatin du nerf maxillaire supérieur (v. p. 74). *Le petit nerf pétreux profond* par un trajet semblable va s'unir au petit pétreux superficiel ou reste isolé et gagne le ganglion otique du nerf maxillaire inférieur. Il porte les fibres sécrétrices de la parotide (v. p. 81).

En somme, le nerf de Jacobson donne trois filets sensitifs destinés à la muqueuse de l'oreille moyenne et trois filets anastomotiques avec le plexus carotidien et avec le trijumeau.

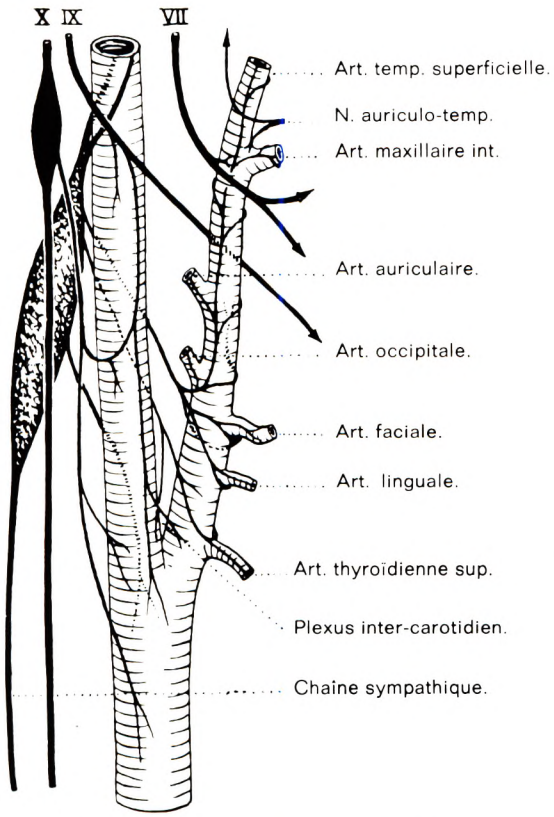

FIG. 112. — *Le plexus intercarotidien.* (D'après G. LAZORTHES, 1949.)

Les nerfs carotidiens (ou mieux appelés nerfs intercarotidiens) se rendent à la fourche carotidienne. Au nombre de deux, ils naissent du IX au moment où il contourne la carotide interne; ils vont aux plexus carotidiens et là s'anastomosent avec des filets issus du pneumogastrique et des filets plus nombreux issus du glanglion sympathique cervical supérieur (fig. 112) (v. p. 349). Ils représentent le classique nerf dépresseur carotidien de Hering.

Les nerfs pharyngiens naissent à des hauteurs différentes, mais souvent par un tronc commun, du bord postérieur du nerf. Ils se ramifient sur le constricteur supérieur du pharynx immédiatement en arrière du stylo-pharyngien. Ils s'anastomosent avec les rameaux pharyngiens du X et du sympathique et forment avec eux le plexus pharyngien. Ce plexus s'étale entre la couche musculaire et l'aponévrose péripharyngienne; il assure au pharynx son innervation motrice et sensitive. Il est divisé en une partie supérieure située sur le constricteur supérieur et une inférieure située sur le constricteur inférieur. Le IX ne participe qu'à la constitution du plexus inférieur (fig. 108).

Le nerf du stylo-pharyngien pénètre dans le muscle par la face externe; il s'anastomose avec les filets fournis par le facial.

Les rameaux tonsillaires naissent séparément ou par un tronc commun sur la face externe du stylo-pharyngien, quelquefois plus haut, ils s'insinuent alors entre ce muscle et le constricteur supérieur. Ils se ramifient en un très riche plexus tonsillaire d'Andersch, situé au-dessus du tronc du IX, sur la face externe de l'amygdale, dans l'hiatus de la paroi pharyngée située entre le constricteur supérieur et le constricteur moyen (fig. 108).

Le nerf du stylo-glosse, né au niveau de la base de la langue, aborde le muscle par sa face profonde.

Les terminales.

Dès qu'il a atteint la base de la langue au point où les fibres du stylo-glosse y pénètrent, le IX se divise en de nombreuses branches terminales qui s'étalent sous la muqueuse du tiers postérieur de la langue. Elles contiennent des fibres de sensibilité générale et des fibres de sensibilité gustative.

Le territoire du nerf est situé entre celui du trijumeau et celui du pneumogastrique : en avant il atteint une ligne qui passe à quelques millimètres devant le V lingual dessiné par l'alignement des papilles calciformes; il déborde donc sur le territoire du lingual, de même que le lingual s'étend en arrière des papilles caliciformes; il y a chevauchement réciproque. En arrière, il s'étend jusqu'à la base de l'épiglotte et jusqu'aux replis glosso-épiglottiques latéraux où commence le territoire du pneumogastrique. Sur la ligne médiane, les terminaisons de chacun des deux nerfs glosso-

pharyngiens chevauchent; au niveau du trou borgne est un véritable plexus appelé coronaire de Valentin.

Les anastomoses.

Le IX s'anastomose avec les autres nerfs des arcs branchiaux :

— *Avec le trijumeau :* par les terminales linguales.

— *Avec le facial :* par les nerfs pétreux; par l'anse de Haller qui va du VII au ganglion d'Andersch; cette anastomose est inconstante et le rameau lingual du facial existe lorsque l'anse de Haller manque.

— *Avec le pneumogastrique :* anastomose inconstante du ganglion d'Andersch et du ganglion jugulaire.

— *Avec le sympathique :* par les rameaux carotico-tympaniques, par anastomose directe de la base du crâne.

SYSTÉMATISATION

Le glosso-pharyngien moteur.

Les neurones centraux sont dans la partie inférieure de la frontale ascendante. De là leurs cylindraxes suivent la voie motrice et croisent la ligne médiane.

Les neurones nucléaires sont situés à la partie supérieure du noyau ambigu. Ce noyau est dans le bulbe, à distance du plancher du IVe ventricule, devant les autres noyaux des nerfs crâniens, derrière les faisceaux moteurs. Il fait partie de la colonne cellulaire située dans le prolongement de la tête de la corne antérieure de la moelle.

Les fibres radiculaires du IX se dirigent d'abord en arrière, en dedans vers le plancher ventriculaire, puis se recourbent, se réunissent aux fibres sensitives et gagnent avec elles par un trajet oblique en avant et en dehors le sillon collatéral postérieur du bulbe.

Le glosso-pharyngien sensitif et sensoriel.

Les fibres radiculaires nées dans les ganglions d'Andersch et d'Ehrenritter pénètrent dans le bulbe, se dirigent obliquement en arrière et en dedans, passent en avant du noyau du V, en arrière de l'olive bulbaire et du noyau ambigu, et se terminent par des fibres ascendantes courtes et des fibres descendantes longues, dans la partie moyenne du noyau du faisceau solitaire.

Le noyau du faisceau solitaire est divisé en trois étages : le supérieur reçoit les fibres sensitives de l'intermédiaire de Wrisberg, l'étage moyen correspond au glosso-pharyngien, l'étage inférieur du pneumogastrique. En somme, au niveau des étages supérieur et moyen se retrouvent les fibres gustatives qui ont cheminé, d'une part successivement dans le lingual, le nerf de la corde du tympan et le nerf intermédiaire, d'autre part dans le glosso-pharyngien. Nageotte a donné le nom de noyau gustatif aux deux étages supérieurs. D'après Mathias Duval et Grasset, le nerf intermédiaire de Wrisberg est un rameau erratique du IX qui serait le vrai nerf de la gustation. Les deux nerfs réunis au départ se retrouvent dans les centres.

Le noyau du faisceau solitaire est situé sous le plancher du IVe ventricule et se projette sur la partie externe de l'aile grise. En haut il atteint la protubérance, en bas il rejoint son homologue sur la ligne médiane et forme le noyau commissural de Cajal à la partie inférieure du bulbe.

Les connexions centrales : le deutoneurone gustatif emprunte probablement le faisceau de Reil pour gagner le thalamus. De là un troisième neurone aboutit au centre cortical du goût situé à la partie inférieure de la pariétale ascendante.

Le glosso-pharyngien neurovégétatif.

Le noyau intercalé et le noyau salivaire inférieur sont annexés au glosso-pharyngien. Ils sont situés au niveau du plancher du IVe ventricule en arrière du noyau moteur du IX. Les fibres qui en partent cheminent dans le nerf, puis dans le nerf de Jacobson, dans le petit nerf pétreux superficiel, dans le ganglion otique et, par l'auriculo-temporal, vont à la parotide.

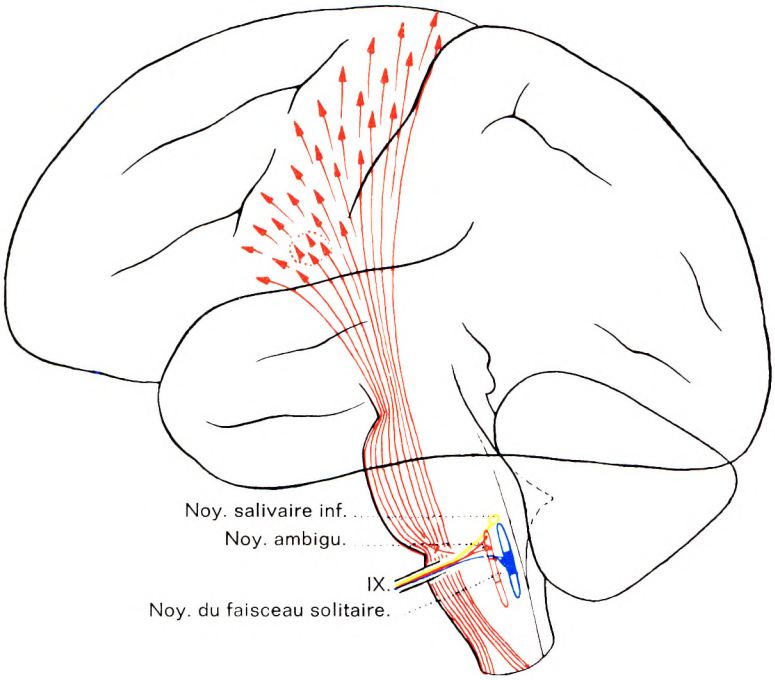

FIG. 113. — *Les noyaux du glosso-pharyngien.*

EXPLORATION

Le rôle moteur.

Le nerf innerve les muscles stylo-glosse, stylo-pharyngien, staphylo-pharyngien et constricteur supérieur du pharynx. Dans cette innervation, le glosso-pharyngien est suppléé par les nerfs voisins : le VII pour le stylo-glosse, les X et XI pour les muscles stylo-pharyngien, constricteur supérieur du pharynx et staphylo-pharyngien.

Le IX joue un rôle important dans le temps pharyngien de la déglutition. — La déglutition est une fonction complexe mettant en œuvre les VIIe, IXe, X^e, XIe et XIIe nerfs crâniens. Après avoir été modelé pendant le temps buccal, le bol alimentaire franchit l'isthme du gosier; dans le temps pharyngien il est écarté du larynx et du cavum et poussé vers l'œsophage. Le pharynx chargé de cette progression est un sac musculaire formé surtout par le constricteur supérieur. Le rôle du IX paraît essentiel parce qu'il innerve ce muscle.

Vernet, d'après des sections expérimentales juxta-bulbaires des trois nerfs IX, X et XI faites chez le chien, conclut : la section isolée du X ne détermine ni paralysie du voile, ni paralysie du larynx, ni troubles de la déglutition. La section isolée du XI ne détermine aucune paralysie du pharynx, mais paralyse la corde vocale inférieure (seule phonatrice) et l'hémivoile. La section isolée du IX ne détermine ni paralysie voile, ni du larynx, mais seulement des troubles de la déglutition par paralysie du constricteur supérieur du pharynx.

La neurochirurgie a depuis permis de faire des constatations intéressantes chez l'homme. La section extracrânienne du glosso-pharyngien n'entraîne le plus souvent pas de troubles de la déglutition, parce qu'elle est faite au-dessous des branches destinées au pharynx. La section intracrânienne détermine, au contraire, des troubles de la déglutition parfois nets, mais généralement peu durables; il y a, en effet, souvent suppléance par le X.

EN CONCLUSION, la paralysie isolée du IX, de même que celle du X, ne détermine généralement pas de troubles graves ni durables de la déglutition; il ne surviennent que lorsque ces deux nerfs atteints ensemble.

L'exploration de la motricité du glosso-pharyngien est celle de la contraction du muscle constricteur supérieur du pharynx; on demande au sujet de dire « Ah »; on voit alors la paroi postérieure du pharynx se contracter de façon symétrique. S'il y a une paralysie unilatérale, le signe du rideau de Vernet consiste dans le déplacement de la paroi postérieure du pharynx vers le côté sain lorsque la bouche ouverte le sujet examiné prononce les voyelles *a* ou *e* ou lors des mouvements réflexes de déglutition ou de vomissement.

La mobilité du voile du palais dépend des nerfs X et XI (v. p. 143).

Le rôle sensitif.

La sensibilité générale. — Le glosso-pharyngien n'a pas de territoire d'innervation cutanée; il innerve la muqueuse du nasopharynx, de la trompe d'Eustache, de la caisse du tympan, de l'oropharynx, de la région amygdalienne, du tiers postérieur de la langue et du sillon glosso-épiglottique; son territoire est situé entre ceux du V et du VII (nerfs des 1er et 2e arcs) et celui du X (nerf du 4e arc); le glosso-pharyngien est en effet le nerf du 3e arc (fig. 114).

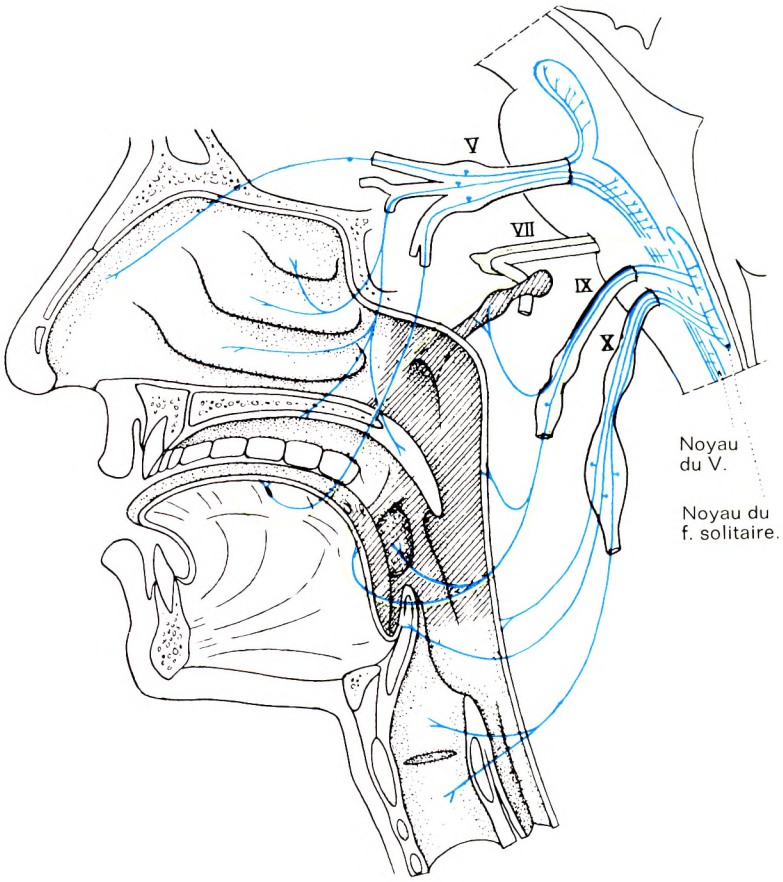

FIG. 114. — *En bleu*, fibres sensitives. *En vert*, fibres sensorielles. *En hachuré*, le territoire du IX.

Le réflexe de la toux produit par l'excitation de la membrane du tympan et de la partie profonde du conduit auditif externe passe dans son arc afférent par la branche tympanique (nerf de Jacobson).

Le réflexe nauséeux ou pharyngien est le réflexe de défense provoqué par l'attouchement de la région pharyngée ou de la base de la langue. L'arc sensitif et l'arc moteur passent par le glosso-pharyngien et le pneumogastrique.

Le rôle sensoriel.

La sensibilité gustative du tiers postérieur de la langue et du sillon glosso-épiglottique est recueillie par le glosso-pharyngien. L'exploration de la gustation se fait en appliquant sur des points précis un coton imbibé d'une petite quantité de quinine (amer), de sucre, de sel; le glosso-pharyngien recueillerait particulièrement les saveurs amères (voir nerf facial).

La diminution du goût s'appelle hypogueusie, l'abolition complète du goût agueusie. Elle est généralement partielle, localisée à l'un des territoires du glosso-pharyngien ou du lingual et est ignorée du sujet; elle est généralement la découverte d'un examen systématique. L'examen du goût doit toujours être accompagné par celui de l'olfaction; certains sujets qui accusent une perte du goût n'ont en fait qu'une anosmie.

Le rôle neurovégétatif.

Le rôle sécrétoire. — Le glosso-pharyngien innerve la parotide. Les fibres sécrétrices suivant un trajet complexe : nerf de Jacobson, petit nerf pétreux profond, ganglion otique et nerf auriculo-temporal.

Le glosso-pharyngien intervient dans le réflexe salivaire postérieure ou réflexe salivaire de la mastication. Une irritation du plexus tympanique (nerf de Jacobson) par une lésion de l'oreille moyenne peut déterminer une augmentation de la salivation.

Le rôle presso-régulateur. — Le nerf du sinus carotidien de Hering est un nerf presso-récepteur. Il régularise la tension artérielle en transmettant les excitations reçues par la région sensible carotidienne aux centres bulbaires. L'excitation du bout central du nerf entraîne bradycardie et hypotension; la section détermine au contraire tachycardie et élévation tensionnelle.

Le réflexe carotidien (épreuve de Tchermak) permet d'étudier la sensibilité sinu-carotidienne : la pression du bulbe carotidien détermine le ralentissement du cœur, la baisse de la tension artérielle. Un coup reçu dans la région de la fourche carotidienne peut déterminer un réflexe syncopal. Une hyper-réflectivité sinusale existe parfois, en particulier chez les sujets âgés. L'infiltration cocaïnique du sinus carotidien a, au contraire, un effet hypertenseur; on a proposé de la pratiquer dans les états de choc et de collapsus vasculaire.

LÉSIONS : SIÈGES ET CAUSES

Le glosso-pharyngien est rarement atteint seul; le plus souvent, il l'est en même temps que le X et le XI par des méningites basilaires, des tumeurs ou des fractures de la base du crâne. Le syndrome de Vernet (ou syndrome du trou déchiré postérieur) correspond à la paralysie des IX, X et XIe nerfs crâniens (voir pneumogastrique, p. 146). Le syndrome de Collet (ou syndrome condylo-déchiré postérieur) comporte l'atteinte des quatre derniers nerfs crâniens.

L'atteinte du glosso-pharyngien se manifeste soit par une névralgie, soit par des signes déficitaires.

1° La névralgie du glosso-pharyngien est rarement primitive; elle est généralement secondaire à un envahissement néoplasique de l'oropharynx. Elle est caractérisée par des douleurs paroxystiques situées dans la région amygdalienne et la trompe d'Eustache, irradiées vers l'oreille (nerf de Jacobson), augmentées par la toux, la déglutition et le passage des aliments sur la base de la langue ou l'isthme du gosier (trigger zone ou zone « gachette »). La névralgie est généralement totale; parfois elle est partielle, telle est la névralgie tympanique du nerf de Jacobson. Les cas de névralgie sont traités, soit par infiltration du nerf dans la loge amygdalienne, soit par la section du nerf à sa sortie du crâne ou dans le crâne.

2° Le syndrome sensitif déficitaire du nerf se caractérise par une anesthésie du territoire du nerf, c'est-à-dire de l'amygdale, du pharynx, de la trompe d'Eustache, de la base de la langue, par une agnosie gustative du tiers postérieur de la langue et par l'abolition du réflexe nauséeux.

TECHNIQUE DE LA NEUROLYSE

La coagulation sélective du ganglion d'Andersh dérive de celle du ganglion de Gasser (v. p. 89). L'électrode est mise en place par ponction transgénienne et dirigée sous contrôle radiographique vers la partie antérieure du trou déchiré postérieur. La neuro-stimulation qui provoque des paresthé-

sies dans la région amygdalienne et une otalgie unilatérale confirme la situation de l'extrémité active de l'électrode. Des coagulations successives sont alors effectuées par paliers progressifs, sous contrôle neurologique jusqu'à obtenir une analgésie suffisante. La neurolyse du glosso-pharyngien au trou déchiré postérieur ne provoque jamais de troubles persistants de la déglutition.

ABORD CHIRURGICAL

La section du glosso-pharyngien est réalisée soit dans les cas de névralgie essentielle du nerf, soit dans ceux de douleurs secondaires à des cancers du pharynx ou de l'amygdale.

1) L'abord endocrânien se fait par voie occipitale (v. p. 92, fig. 84).

2) L'abord extracrânien est réalisé dans l'espace rétrostylien à la sortie du crâne.

L'incision longe le bord antérieur de la mastoïde et du sterno-cléido-mastoïdien. On a intérêt à agrandir la voie d'abord lorsque le muscle est volumineux et à abraser la pointe de la mastoïde si on veut sectionner le nerf à sa sortie du crâne avant la naissance de ses collatérales. Le pôle inférieur de la parotide est récliné en haut et en avant. On voit alors le spinal oblique en bas ou en arrière, l'artère occipitale qui peut être sacrifiée, la veine jugulaire interne et le pneumogastrique. Le nerf glosso-pharyngien est à la partie antérieure et interne de l'espace devant le pneumogastrique; il repose sur la carotide interne.

CHAPITRE IX

LE NERF PNEUMOGASTRIQUE

Le Xe nerf crânien est un nerf mixte somatique et viscéral. Par ses fibres sensitives, il innerve une partie de la peau du conduit auditif externe et la muqueuse de la partie inférieure du pharynx et de tout le larynx. Par ses fibres motrices, il conduit l'influx volontaire destiné aux muscles du pharynx, du voile du palais et du larynx; à cette innervation participent aussi les nerfs voisins IX et XI. Par ses fibres neurovégétatives afférentes et efférentes, il innerve la trachée, les bronches et les poumons, le cœur et les gros vaisseaux, l'œsophage, l'estomac et les intestins. Le rôle végétatif du nerf l'emporte sur son rôle somatique. Le nom de pneumogastrique rappelle sa destinée essentiellement viscérale et deux de ses rôles principaux; celui du nerf vague par lequel on le désigne aussi exprime le caractère souvent flou et imprécis de son domaine et de ses fonctions.

Le pneumogastrique a un territoire très étendu : cou, thorax, abdomen; il prend part à la constitution de tous les plexus viscéraux, à l'exception du plexus hypogastrique.

Il présente deux portions distinctes : 1° Au-dessus des bronches, avant la naissance du récurrent, il est pair comme tous les nerfs crâniens; il est de nature à la fois neurosomatique et neurovégétative. 2° Au-dessous des branches, après la naissance du récurrent, il cesse d'exister en tant que nerf crânien; il fait partie du système nerveux végétatif; il se dispose en plexus et ses fibres mélangées à celles du sympathique se rendent aux viscères abdominaux.

EMBRYOLOGIE

Le X est le nerf du 4e arc branchial.

La *partie motrice* du nerf fait partie des nerfs dorsaux qui se rendent aux muscles d'origine branchiale.

La *partie sensitive* du pneumogastrique dérive comme celle de tous les nerfs mixtes de la crête ganglionnaire crânienne. Le quatrième tronçon de la crête s'unit à une placode ectodermique et donne les ganglions jugulaire et plexiforme.

Le *territoire du nerf* s'étend à des viscères qui, primitivement cervico-céphaliques, émigrent secondairement vers le tronc. Ce processus s'intègre dans la tendance générale des nerfs à étendre leur territoire vers le bas (Brachet).

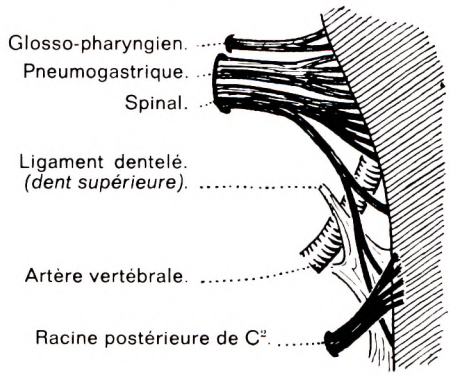

FIG. 115. — *Les racines d'origine des 9e, 10e et 11e nerfs crâniens* (vue postérieure).

La *position du pneumogastrique* est modifiée par la rotation de l'estomac : le nerf droit devient postérieur, le nerf gauche antérieur.

La récurrence et la différence d'origine *du nerf laryngé inférieur* sont expliquées par l'embryologie.

Primitivement, les X descendent verticalement en dehors des arcs aortiques, et émettent sous le 6e arc le nerf laryngé inférieur qui se porte horizontalement vers le larynx.

La migration intrathoracique du cœur entraîne les arcs branchiaux; les nerfs laryngés inférieurs

doivent alors prendre un trajet récurrent pour se porter vers le larynx cervical.

Des modifications surviennent dans le système des arcs branchiaux. Des deux côtés, le 5e arc disparaît. A droite, le 6e disparaît si bien que le récurrent droit s'enroule autour du 4e arc qui formera la sous-clavière. A gauche, le 6e persiste et forme en dedans l'artère pulmonaire, en dehors le canal de Botal, futur ligament artériel au-dessous duquel se réfléchit le récurrent gauche.

DESCRIPTION

L'émergence du nerf se fait dans le sillon collatéral postérieur du bulbe, par 6 à 8 racines, convergeant les unes vers les autres et formant une série linéaire avec celles du IX situées au-dessus, celles du XI situées au-dessous (fig. 115).

RAPPORTS

Dans ses premières portions le nerf a des rapports semblables à ceux du IX (v. p. 119).

Dans la fosse postérieure.

Le X forme avec le IX et le XI le groupe des nerfs mixtes, qui se dirige en dehors et en avant, vers le trou déchiré postérieur. Ils ont chacun une gaine piale propre et sont entourés par un manchon arachnoïdien commun. Ils perforent la dure-mère par deux orifices, un pour le IX et un pour le X et le XI accolés.

En bas se trouvent le XII, l'artère vertébrale et le tubercule occipital du rebord du trou occipital sur lequel il repose; en haut et en avant, le paquet acoustico-facial se dirige vers le conduit auditif interne; en arrière, sont le cervelet représenté par

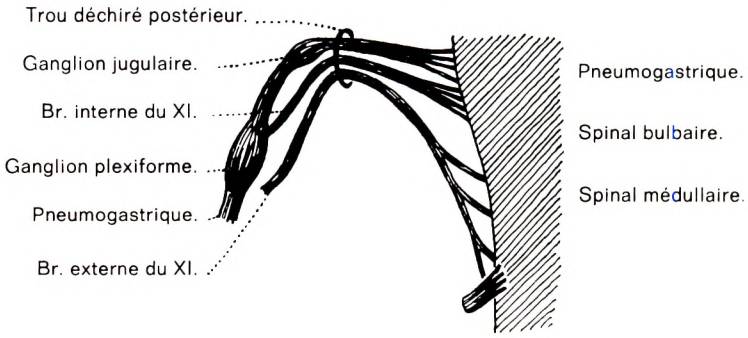

FIG. 116. — *Le pneumogastrique, le spinal et les ganglions jugulaire et plexiforme.*

Le trajet. — Le X traverse successivement : la fosse postérieure; le trou déchiré postérieur; les trois étages du cou; les trois étages du thorax; il se termine dans l'abdomen.

Les ganglions. — Sur le trajet du pneumogastrique existe un double relais ganglionnaire. Le ganglion jugulaire, situé dans le trou déchiré postérieur, est une petite masse grisâtre, haute de 5 mm. Le ganglion plexiforme, appelé ainsi en raison des nombreuses branches qui en partent, est situé dans l'espace rétro-stylien; il a la forme d'un fuseau de 2,5 cm de haut. Sur lui se termine la branche terminale interne du nerf spinal (fig. 116).

le *flocculus* ou lobule du X et le plexus choroïde qui sort du recessus latéral du IVe ventricule. Au contact des radicules d'origine du X se dirigeant en arrière est l'artère cérébelleuse inférieure, branche de l'artère vertébrale.

Dans le trou déchiré postérieur.

Cet orifice est une large fente oblique en arrière, en dehors, qui résulte de l'écartement de la suture pétro-occipitale. Il est divisé en trois compartiments : le X est dans le compartiment moyen avec le XI; dans l'antérieur, séparé du précédent par un pont fibreux, plus ou moins ossifié est le IX et le sinus pétreux inférieur; dans le

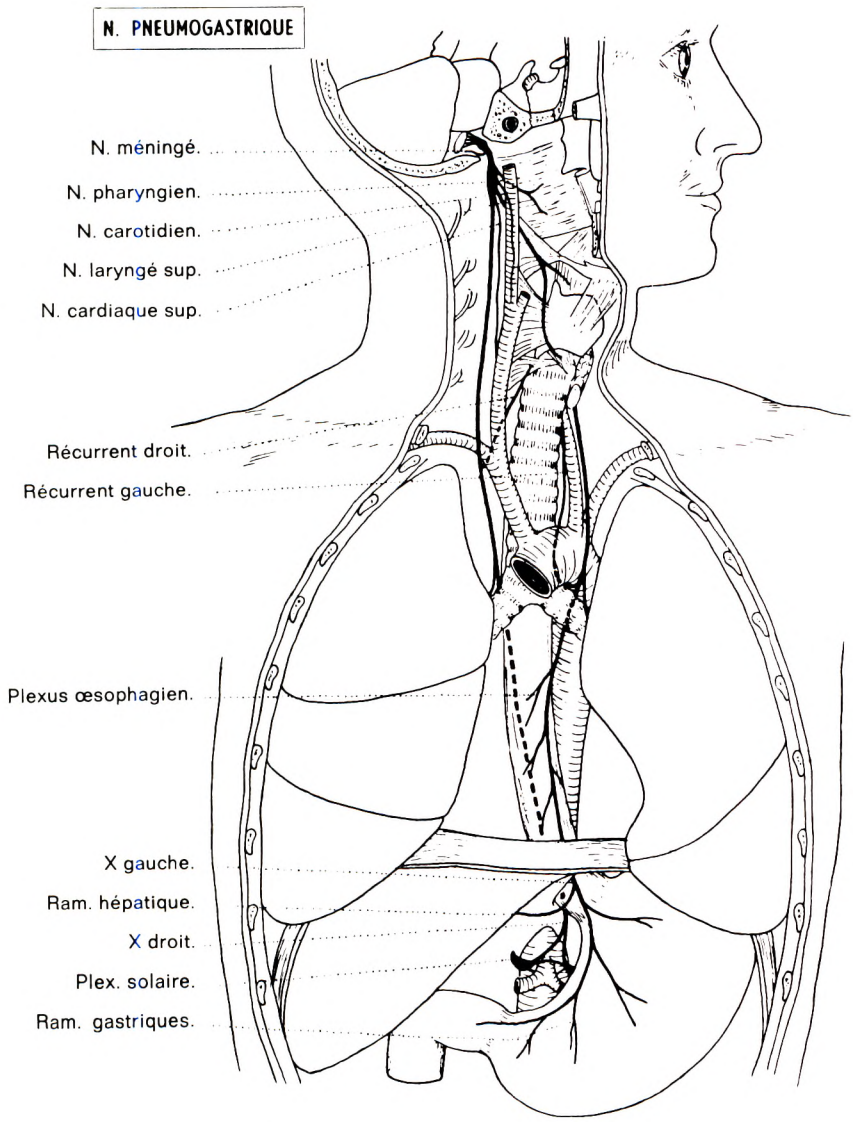

FIG. 117. — *Le trajet du pneumogastrique.*

compartiment postérieur s'engage le sinus latéral auquel fait suite la jugulaire interne. A la sortie du trou déchiré, le sinus pétreux inférieur passe entre le IX et le X et va se jeter dans le golfe de la jugulaire interne (fig. 109).

Dans le cou.

Dans l'espace rétrostylien :

Les parois de l'espace. — Le X, représenté par le ganglion plexiforme, reste au centre de l'espace, à la différence du IXe qui se dirige vers la paroi antérieure, du XIe qui va vers l'externe, du XIIe qui est postérieur.

Le contenu. — Le X est en rapport avec le paquet vasculo-nerveux du cou; il est contenu dans la gaine vasculaire; il descend dans l'angle dièdre ouvert en arrière, formé par l'accolement de la carotide interne et de la jugulaire interne. Le IX s'éloigne de plus en plus vers l'avant. Le XI accolé au X au sortir du trou déchiré, lui envoie une importante anastomose qui constitue sa

branche interne et part ensuite vers l'extérieur dans le sterno-cléido-mastoïdien. Le XII, situé d'abord en arrière et en dedans du X, se dirige ensuite en avant, traverse la gaine vasculaire commune, et passe entre la jugulaire interne située en dehors, la carotide interne et le X situés en dedans. Le ganglion sympathique cervical supérieur est en arrière du pneumogastrique et souvent accolé à lui; il se distingue du ganglion plexiforme du X car il est plus rose et plus volumineux.

Dans la région carotidienne :

Les parois. — Le X reste à distance des parois constituées en dehors par le sterno-cléido-mastoïdien, en dedans par le pharynx et l'œsophage, en arrière par les apophyses transverses cervicales et les muscles prévertébraux.

Le contenu. — Le X descend dans l'angle dièdre ouvert en arrière que forment accolés en canon de fusil les deux gros vaisseaux jugulaire interne d'une part, carotides interne et primitive d'autre part. Il est dans la gaine celluleuse qui entoure ces vaisseaux; avec lui se trouvent les nerfs carotidiens. En avant est la face postérieure des lobes thyroïdiens; en dehors, née du XII au point où il s'insinue entre les gros vaisseaux, est la branche descendante du XII qui va former avec la branche descendante du plexus cervical l'anse

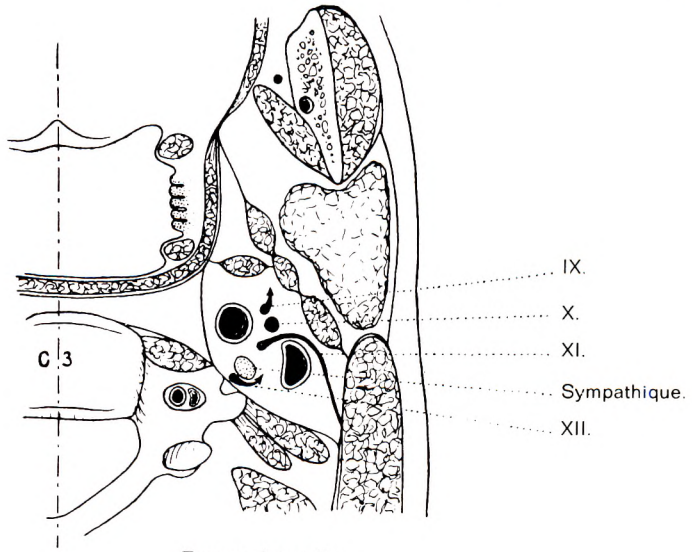

Espace rétrostylien.

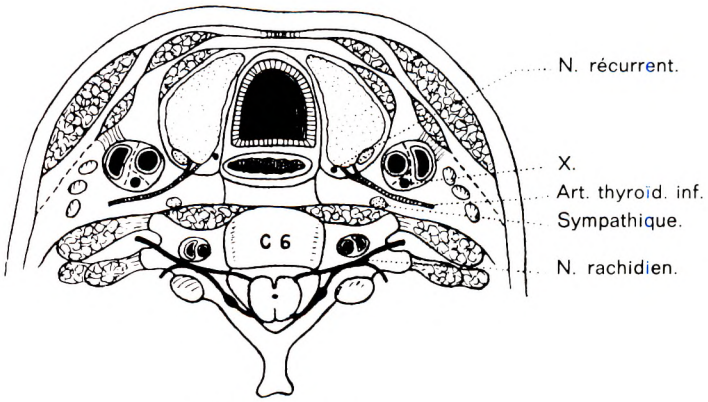

Région carotidienne.

FIG. 118. — *Le pneumogastrique dans le cou.*

de l'hypoglosse; en arrière se trouvent la chaîne sympathique et l'artère thyroïdienne inférieure autour de laquelle le sympathique forme l'anse de Drobnik.

Dans la base du cou (ou orifice supérieur du thorax) : à partir de ce point les rapports diffèrent avec le côté.

Le X droit est derrière le confluent veineux brachio-céphalique de Pirogoff constitué par les veines jugulaire interne et sous-clavière, en dedans du dôme pleural, en dehors de la carotide primitive et devant l'artère sous-clavière. Cette artère est entourée par trois anses nerveuses, qui sont, de dehors en dedans, l'anse sympathique de Vieussens, l'anastomose du phrénique au sympathique, le récurrent, qui, né du X, forme l'anse la plus interne.

Le X gauche est entouré de vaisseaux; il est derrière le confluent veineux brachiocéphalique; en dedans du dôme pleural, de l'artère sous-clavière (plus externe que la droite elle n'est pas croisée par le X), de l'anse de Vieussens et du phrénique; en dehors de la carotide primitive; devant le canal thoracique dont la crosse passe entre la carotide primitive et la vertébrale, et se termine dans l'angle du confluent veineux brachio-céphalique.

Dans le thorax.

Dans son trajet thoracique, le X abandonne la carotide primitive et devient satellite de l'œsophage.

Le X droit, *au-dessus du pédicule pulmonaire,* est situé derrière un double plan vasculaire fait du tronc veineux brachio-céphalique, de la veine cave supérieure et du tronc artériel brachio-céphalique; il s'éloigne du phrénique qui reste dans le médiastin antérieur; il est situé entre la plèvre médiastinale qui est en dehors, la trachée et les ganglions latéro-trachéaux qui sont en dedans. *Au niveau* du pédicule pulmonaire, le nerf est dans le médiastin postérieur; il passe derrière la bronche droite et les éléments du pédicule, entre le bord droit de l'œsophage situé en dedans et la crosse de l'azygos qui est en dehors. *Au-dessous* du pédicule pulmonaire, le nerf passe insensiblement derrière l'œsophage, se dissocie et forme un plexus œsophagien à mailles très allongées. Il est devant l'azygos, le canal thoracique et l'aorte thoracique.

Le X gauche, *au-dessus du pédicule pulmonaire,* est derrière le tronc veineux brachiocéphalique et la carotide primitive, devant l'artère sous-clavière gauche et l'œsophage, en dehors de la trachée, en dedans de la plèvre médiastinale et du phrénique. *Au niveau* du pédicule pulmonaire, le

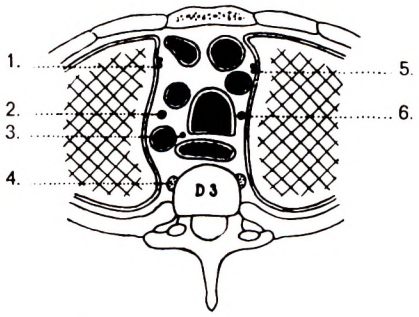

Etage supérieur du médiastin.

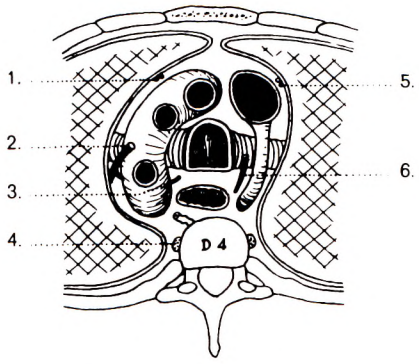

Etage moyen ou pédiculaire.

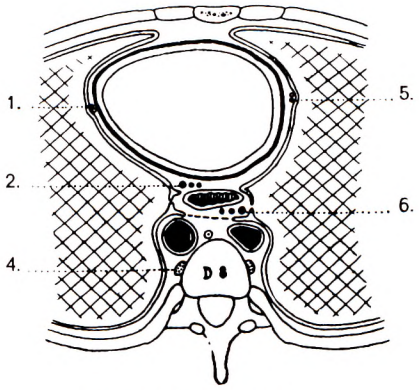

Etage inférieur du médiastin.

FIG. 119. — *Le pneumogastrique dans le thorax. 1,* phrénique gauche; *2,* pneumogastrique gauche; *3,* récurrent gauche; *4,* sympathique gauche; *5,* phrénique droit; *6,* pneumogastrique droit.

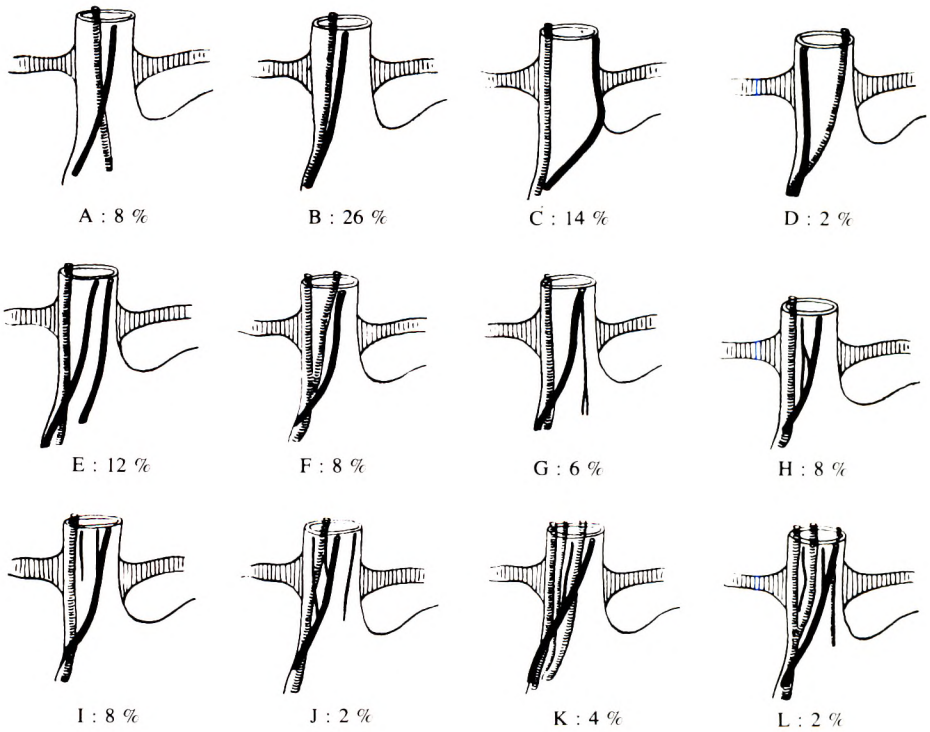

FIG. 120. — *Types de distribution des troncs et branches du pneumogastrique autour de l'œsophage abdominal.* (D'après VAN GEERTMYOEN.)

X gauche passe devant la face antéro-latérale de la crosse aortique, puis derrière la bronche et les éléments du pédicule pulmonaire gauche; sa direction croise dans un plan sagittal celle du phrénique gauche qui, appliqué sur la plèvre médiastinale, passe devant le pédicule pulmonaire. *Au-dessous* du pédicule pulmonaire, le X se place sur la face antérieure de l'œsophage et se dissocie en plexus péri-œsophagien; il est derrière le péricarde et le cœur.

La traversée du diaphragme. — Les nerfs traversent le diaphragme par l'orifice œsophagien; le gauche est antérieur, le droit est postérieur à l'œsophage. Ils paraissent se reconstituer après s'être dissociés.

Dans la traversée diaphragmatique, les nerfs sont bloqués par les fibres conjonctives qui unissent intimement le diaphragme et la paroi musculaire de l'œsophage, alors qu'au contraire, au-dessus et au-dessous ils sont dans un tissu conjonctif lâche et leur dissection n'offre aucune difficulté.

Dans l'abdomen.

Le X droit est sur la face postérieure de l'œsophage abdominal et nettement à droite. Il repose sur le pilier droit du diaphragme. Il conserve son individualité de tronc plus longtemps que le gauche et donne quatre ou cinq branches gastriques postérieures. Il se dirige obliquement en bas, en arrière pour se terminer dans le plexus solaire.

Le X gauche descend en avant de la portion abdominale de l'œsophage, passe sur le bord droit du cardia. Il constitue une sorte de lame nerveuse ou est fréquemment divisé dès la traversée du diaphragme en une branche terminale hépatique et une branche terminale gastrique verticale.

DISTRIBUTION

Rappelons qu'avant la naissance du nerf récurrent le pneumogastrique est composé de fibres neurosomatiques et de fibres neurovégétatives,

tandis qu'après le départ de ce nerf, il n'est plus constitué que par ces dernières fibres.

Les collatérales cervicales.

Le rameau méningé naît du ganglion jugulaire, remonte dans le trou déchiré postérieur, va à la dure-mère voisine du sinus latéral.

Les nerfs pharyngiens naissent de la partie supérieure et externe du ganglion plexiforme; dirigés obliquement en avant et en bas, ils passent en dehors, puis en avant de la carotide interne; ils se terminent sur la paroi pharyngée par un certain nombre de filets.

Le plexus pharyngien résulte de la réunion de branches issues du IX, du X et du ganglion cervical supérieur du sympathique. Les mailles du plexus s'étalent entre la couche musculaire et l'aponévrose péripharyngienne. Il est formé : par une partie supérieure située sur le constricteur supérieur et où se rencontrent les branches des trois origines, une partie inférieure située sur le constricteur moyen à laquelle ne participe par le IX. De ce plexus partent des filets qui innervent les muscles du pharynx et du voile du palais et donne sa senbilité à la muqueuse pharyngée. Les fibres fournies par le X viendraient du XI bulbaire (voir plus loin, fig. 129).

Le nerf intercarotidien, souvent né du même tronc que les nerfs pharyngés, va au plexus intercarotidien et à la carotide interne.

Le nerf laryngé supérieur donne au larynx toute sa sensibilité et une partie de sa motricité.

Trajet. — Il naît de la face interne du pôle inférieur du ganglion plexiforme. Il décrit une courbe à concavité antérieure qui est la plus inférieure et la plus interne des courbes nerveuses dessinées de haut en bas par le lingual, le IX, le XII et le laryngé supérieur. Il traverse l'espace rétrostylien, la partie supérieure de la région carotidienne et se termine au voisinage de la grande corne de l'os hyoïde par bifurcation.

Rapports. — DANS L'ESPACE RÉTROSTYLIEN, il est oblique en bas, en dedans et passe derrière la carotide interne et devant le ganglion cervical supérieur du sympathique, le grand hypoglosse et les apophyses transverses des 2e et 3e vertèbres cervicales. Il se rapproche du pharynx.

— DANS LA RÉGION CAROTIDIENNE, il repose sur la paroi pharyngée. En dehors, divers plans le recouvrent : Un plan veineux formé par la jugulaire interne et le tronc veineux thyro-linguo-facial. Un plan nerveux : la courbe du XII qui se relève vers la région sus-hyoïdienne; celle du laryngé supérieur descend au contraire vers la région sous-hyoïdienne et l'os hyoïde va les séparer. Un plan artériel, formé par la carotide interne, la carotide externe et ses premières collatérales.

Le XII, la jugulaire, le tronc thyro-linguo-facial délimitent le triangle de Farabeuf dans lequel se projettent les carotides et plus profondément le nerf laryngé supérieur.

— AU NIVEAU DE SA TERMINAISON, le nerf est rejoint par son artère satellite, l'artère thyroïdienne supérieure née de la carotide externe; elle se porte d'abord en avant, puis se coude pour redescendre verticale, vers le pôle supérieur du lobe du corps thyroïde.

Les collatérales. — L'anastomose au plexus pharyngé et au ganglion sympathique cervical supérieur (plexus thyroïdien supérieur de Garnier et Villemin).

— Les filets descendants sur la face postérieure des carotides destinés au corpuscule rétrocarotidien, à l'œsophage et au corps thyroïde.

— Un nerf cardiaque inconstant.

Les terminales. — Un peu en arrière de la grande corne de l'os hyoïde, le tronc nerveux se bifurque :

LA BRANCHE LARYNGÉE SUPÉRIEURE OU INTERNE, la plus volumineuse, contient uniquement des fibres sensitives.

— Dans la région hyo-thyroïdienne latérale (partie chirurgicale du trajet), le nerf répond : *En dehors :* 1° au peaucier du cou, aux aponévroses cervicales superficielle et moyenne, les muscles omo-hyoïdien et thyro-hyoïdien sont plus antérieurs; à la crosse de la thyroïdienne supérieure qui l'affleure par sa convexité et émet l'artère laryngée supérieure qui reste sous-jacente au nerf; à la veine thyroïdienne supérieure qui collecte la veine laryngée supérieure et croise le nerf pour aller dans le tronc veineux thyro-linguo-pharyngo-facial. *En dedans,* le nerf repose sur la membrane hyo-thyroïdienne. Il la traverse par un orifice situé dans sa moitié inférieure, à 2,5 cm de la ligne médiane, à 1 cm en avant de la corne supérieure du cartilage thyroïde. Nerfs et vaisseaux laryngés supérieurs traversent généralement la membrane par deux orifices séparés.

— La membrane hyo-thyroïdienne traversée, le

nerf arrive sous la muqueuse qui tapisse le fond des gouttières laryngées (ou « sinus piriforme »); il soulève la muqueuse (pli laryngé de Hyrtl) et disperse ses branches terminales.

Il donne :

— des filets supérieurs, les uns *épiglottiques*, nombreux et grêles pour les faces antérieure et postérieure de la muqueuse de ce cartilage; les autres, *linguaux*, se distribuent à une petite surface (1 cm de côté), de la muqueuse de la partie médiane de la base de la langue; ce territoire lingual fait suite à celui du glosso-pharyngien avec lequel le laryngé s'anastomose;

— des filets inférieurs, les uns *laryngés* pour la muqueuse de la portion sus-glottique du larynx; l'innervation de la muqueuse des cordes vocales supérieures est très riche; les autres *pharyngés* pour la muqueuse qui tapisse la face postérieure des cartilages arythénoïde et cricoïde;

— un filet anastomotique au récurrent forme l'anse de Galien.

La branche laryngée inférieure ou externe contient surtout des fibres motrices.

Elle descend verticalement et répond *en dehors* aux muscles sous-hyoïdiens, sterno-thyroïdien et omo-hyoïdien engainés dans l'aponévrose cervicale moyenne, à l'artère thyroïdienne supérieure, à sa veine satellite et au lobe latéral du corps thyroïde. *En dedans* elle chemine sur la paroi pharyngée constituée par les constricteurs moyen et inférieur et le bord postérieur du cartilage thyroïde qu'elle croise vers son milieu.

Elle donne : *Des collatérales :* 1 à 2 filets anastomotiques avec le nerf cardiaque supérieur du sympathique forment le plexus laryngé de Haller; quelques filets vont au corps thyroïde et au constricteur inférieur. *Des terminales :* 1° Filets moteurs pour le crico-thyroïdien; 2° Un filet sensitif perfore la membrane crico-thyroïdienne sur la ligne médiane et va se distribuer à la portion sous-glottique de la muqueuse laryngée.

Le nerf cardiaque supérieur. — Le nerf pneumogastrique fournit trois nerfs cardiaques : le nerf cardiaque supérieur vient de la portion cervicale du X, le moyen du récurrent, l'inférieur de la portion thoracique du nerf.

Le nerf cardiaque supérieur (2 ou 3) naît un peu au-dessous du ganglion plexiforme; il chemine en arrière du plan veineux, en avant du plan artériel représenté à gauche par la carotide primitive et à droite par le tronc brachio-céphalique. En cours de route, il s'anastomose avec les nerfs cardiaques du sympathique situés plus en dedans. Il se termine dans le plexus cardiaque après être passé à droite comme à gauche sur la face antérieure de l'aorte.

Le nerf laryngé inférieur ou récurrent. — Ce nerf est purement moteur; il innerve tous les muscles du larynx, sauf le crico-thyroïdien innervé par le nerf laryngé supérieur. Il décrit dès son origine une courbe autour d'une crosse artérielle, le nerf droit autour de la sous-clavière, le gauche autour de l'aorte; il monte ensuite verticalement vers le pharynx par un trajet récurrent.

Le récurrent droit est uniquement cervical et donc plus court que le gauche. Il forme d'abord une courbe à concavité supérieure sous la sous-clavière et monte ensuite dans la région latéro-trachéo-œsophagienne, dans la loge thyroïdienne; il se termine sur la face postérieure du larynx.

L'origine du nerf est située dans une région profonde derrière le plan ostéo-musculaire antérieur et le confluent veineux brachio-céphalique qui reçoit sur sa face postérieure les veines vertébrale et jugulaire postérieure, juste en dehors du récurrent; le nerf est en dedans de la bifurcation du tronc artériel brachio-céphalique; il se dirige en arrière en s'insinuant entre la portion intra-scalénique de la sous-clavière et le dôme pleuro-pulmonaire (troubles laryngés au cours des pachypleurites du dôme pleural droit). Autour de l'artère sous-clavière et situées en dehors sont deux autres anses nerveuses : l'anse de Vieussens du sympathique qui unit les ganglions intermédiaire et stellaire, l'anastomose du phrénique au ganglion stellaire.

La portion latéro-trachéale. — Le nerf répond au bord droit de la trachée, puis de l'œsophage. Il est accompagné d'une chaîne ganglionnaire dite récurrentielle (compression possible par des adénopathies). En avant est la carotide primitive. En arrière est la chaîne sympathique contenue dans une gaine celluleuse.

Dans la loge thyroïdienne. — Le nerf répond en dedans à la trachée, au cartilage cricoïde et en avant à la partie postérieure de la face interne des lobes du corps thyroïde. La parathyroïde inférieure est située au-dessus du pôle inférieur du lobe latéral et à 1 à 2 cm en dehors du nerf (Hovelacque). En arrière, l'artère thyroïdienne inférieure représente un rapport capital : son trajet permet de lui décrire un premier segment vertical préscalénique, un deuxième horizontal situé en général à 1 cm au-dessous du tubercule de Chassaignac, entre la carotide primi-

tive et la vertébrale et dans l'anse sympathique de Drobnick, un troisième dirigé en bas, en avant vers le pôle inférieur du lobe thyroïdien. A droite, le nerf plus antérieur et plus externe croise le plus souvent la face externe de l'artère thyroïdienne inférieure avant sa terminaison tandis qu'à gauche, plus postérieur et plus interne, il est le plus souvent entre ses branches terminales (Jaboulay et Villard, 1893).

La portion laryngée. — Au niveau du cartilage cricoïde, le nerf s'engage sous le bord inférieur du muscle constricteur inférieur du pharynx et apparaît dans le larynx à l'extrémité inférieure de la gouttière crico-thyroïdienne. Il répond en arrière à la muqueuse, en dehors à la plaque latérale du cartilage thyroïde, en dedans à la face latérale du chaton circoïdien. Il est accompagné par la portion initiale de la chaîne récurrentielle et l'artère laryngée inférieure, née d'une des branches de la thyroïdienne inférieure.

Le récurrent gauche est nettement plus long; il se détache dans le thorax, au moment où le pneumogastrique gauche croise la face antéro-latérale gauche de la crosse aortique. Son trajet présente une portion intrathoracique qui est d'abord sous la crosse aortique, puis dans le médiastin postérieur, et une portion cervicale, comparable à celle du récurrent droit.

L'anse d'origine du récurrent gauche est située en plein médiastin antérieur. Par sa concavité elle répond à la face inférieure de la crosse aortique, ou plus exactement au point d'insertion sur elle du ligament de Botal, tendu de l'origine

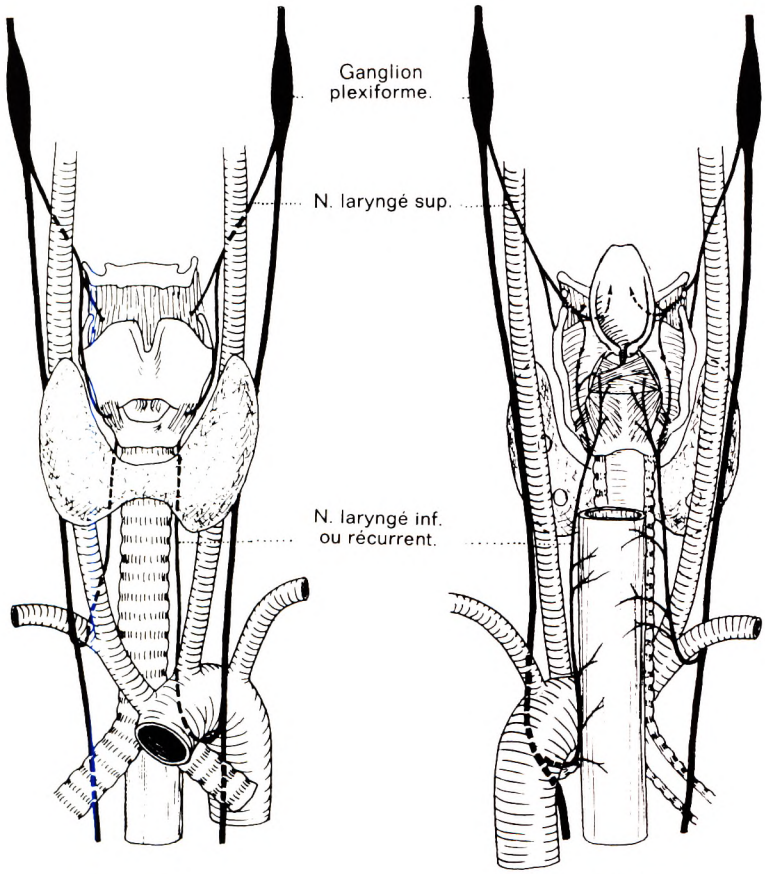

Vue antérieure. Vue postérieure.

Fig. 121. — *Les nerfs laryngés.*

de l'artère pulmonaire gauche à la crosse aortique. Par sa convexité elle répond à l'espace quadrilatère de Wrisberg, limité en haut et à droite par la crosse aortique, à gauche par le ligament de Botal, en bas par la bifurcation de l'artère pulmonaire et dans lequel se trouve le plexus cardiaque superficiel avec le ganglion de Wrisberg. La bronche gauche née presque horizontalement de la bifurcation trachéale forme le fond de l'espace; en avant d'elle sont les ganglions prétrachéobronchiques gauches. La pathologie du récurrent gauche dans cette portion est dominée par ses rapports avec la crosse aortique et avec les ganglions : anévrysme aortique et adénopathies médiastinales peuvent être à l'origine de paralysie récurrentielle.

Dans le médiastin postérieur. — Accompagné par la chaîne récurrentielle, le nerf se place dans le dièdre trachéo-œsophagien, à l'intérieur de la gaine viscérale. En avant, est le tronc veineux brachio-céphalique gauche; en dedans la trachée; en arrière sont la face antérieure et le bord gauche de l'œsophage et le canal thoracique; en dehors se trouvent deux gros vaisseaux : la carotide primitive gauche (latéro-trachéale), la sous-clavière gauche (latéro-œsophagienne) et deux nerfs verticaux : le pneumogastrique oblique en bas, en arrière, situé sur la face interne de la carotide primitive, le phrénique plus antérieur et plus externe oblique en bas, en avant, et plaqué contre la plèvre médiastinale.

La base du cou. — Le nerf est plus interne qu'à droite. En avant se trouvent le confluent veineux brachio-céphalique et la carotide primitive, en dehors le dôme pleural, l'artère sous-clavière et le canal thoracique dont la crosse s'insinue entre carotide primitive et vertébrale. En dedans, le nerf est au contact du plan viscéral trachéo-œsophagien.

Dans la loge thyroïdienne. — Le nerf est plus externe et plus postérieur qu'à droite, il est plus souvent en rapport avec les branches terminales de la thyroïdienne inférieure qu'avec son tronc.

La portion laryngée a les mêmes rapports qu'à droite.

Les collatérales. — Les nerfs cardiaques moyens (2 à 4) naissent près de l'origine du nerf. A droite, ils sont longs, cheminent derrière le tronc artériel brachio-céphalique et gagnent le plexus cardiaque profond. A gauche, ils sont courts et gagnent tout de suite le plexus cardiaque superficiel.

— Des rameaux œsophagiens, trachéaux et musculaires pour le constricteur inférieur du pharynx sont constants.

Les terminales. — Le nerf se termine le plus souvent par deux branches. Une terminale postérieure donne :

— une anastomose avec le laryngé supérieur (anse de Galien) qui monte sous la muqueuse sur la face postérieure du crico-aryténoïdien postérieur;

— le nerf du crico-aryténoïdien postérieur (dilatateur des cordes vocales);

— le nerf de l'inter-aryténoïdien (constricteur des cordes vocales) atteint la face postérieure du muscle. Une terminale antérieure donne : le nerf du crico-aryténoïdien latéral (constricteur); le nerf des thyro-aryténoïdien interne et externe (constricteur).

Signalons que d'après Exner, le nerf laryngé supérieur apporterait des fibres motrices à d'autres muscles que le crico-thyroïdien antérieur, et que le récurrent aurait un rôle sensitif dans la région sous-glottique. G. Winckler a insisté sur l'existence de fibres sensitives proprioceptives dans les nerfs destinés aux muscles du larynx.

Les collatérales thoraciques.

Les nerfs cardiaques inférieurs (souvent fusionnés avec les nerfs moyens) se terminent à droite comme le groupe moyen sur la face postérieure des oreillettes et, à gauche, en avant de l'artère pulmonaire gauche.

Les nerfs trachéaux viennent à gauche du récurrent, à droite de la partie supérieure du X thoracique.

Les nerfs pulmonaires : au moment où ils croisent la face postérieure des bronches, les pneumogastriques donnent un grand nombre de rameaux qui s'anastomosent entre eux et alec les rameaux sympathiques pour constituer les *plexus bronchopulmonaires* (v. p. 353). Il y a un plexus droit et un gauche, mais chaque plexus est uni sur la ligne médiane à celui du côté opposé par des anastomoses transversales. De chaque plexus s'échappent des nerfs trachéaux, œsophagiens, péricardiques, pulmonaires.

Hovelacque distingue : les nerfs pulmonaires

antérieurs qui vont sur la face antérieure du pédicule pulmonaire; les nerfs broncho-pulmonaires qui naissent de la portion rétrobronchique du X, vont sur la face postérieure des bronches et s'anastomosent avec les filets sympathiques qui accompagnent les artères bronchiques.

Les nerfs œsophagiens viennent à droite de la portion sus-bronchique du X droit et des deux côtés de la portion sous-bronchique des deux X; les deux nerfs s'anastomosent largement en plexus autour de l'œsophage; ils sont parfois difficiles à individualiser.

Les collatérales abdominales.

La conception classique. — Le X droit et le X gauche se comportent différemment :

Le X gauche antérieur s'épanouit en une lame fibreuse étalée, blanchâtre, d'où partent :

— Des rameaux gastriques antérieurs émanés du bord gauche de cette lame au nombre de 4 à 6, étagés presque parallèlement, sans anastomose; le dernier, le plus volumineux, est le nerf principal antérieur de la petite courbure de Latarjet; il se termine devant l'aorte pylorique dans l'angle de la petite courbure.

— Des rameaux hépatiques (3 à 4) se rendent transversalement du cardia à l'extrémité supérieure du pédicule hépatique à l'intérieur du petit épiploon : c'est le nerf gastro-hépatique de Latarjet et Bonnet.

Le X droit postérieur distribue :

— Des rameaux gastriques postérieurs, étagés et plaqués sur la face postérieure de l'estomac. Comme le rameau antérieur, il donne le nerf principal postérieur de la petite courbure de Latarjet, puis une série de branches qui viennent quelquefois d'un tronc commun.

— Une branche importante va à la partie interne du ganglion semi-lunaire droit et forme, avec le grand splanchnique, l'anse mémorable de Wrisberg.

— Une moins volumineuse se jette sur le pôle interne du ganglion semi-lunaire gauche et constitue l'anse analogue gauche.

— Plusieurs filets se jettent sur les plexus coronaire stomachique, cœliaque et mésentérique supérieur.

La conception du X abdominal de Delmas et Laux. — Au-dessus des bronches, le X est un nerf pair comme les autres nerfs crâniens. Au-dessous, les deux nerfs se fusionnent en plexus puis en un tronc impair médian qui se concentre derrière le cardia. Véritable nerf axial du tube digestif, c'est le tronc pneumogastrique abdominal de Delmas et Laux (ancien X droit des anciens auteurs) dont tous les autres nerfs ne sont que des collatérales. Il descend devant l'aorte, entoure l'émergence du tronc cœliaque d'un lacis nerveux plus important à gauche, passe à gauche de l'artère mésentérique supérieure, et descend

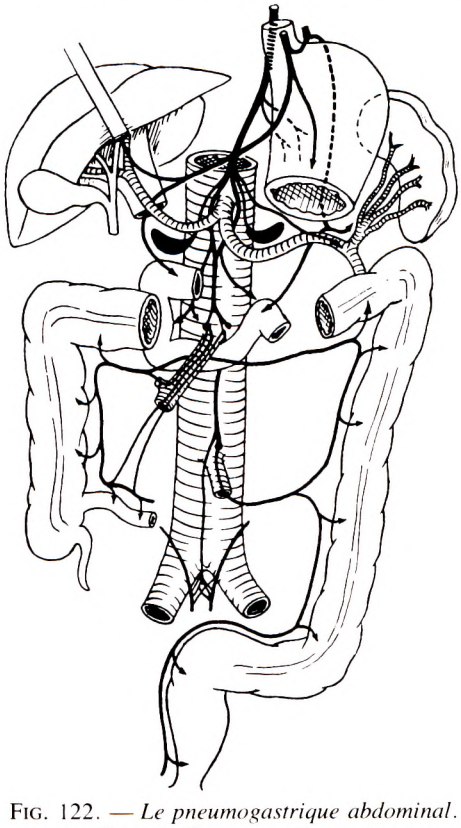

FIG. 122. — *Le pneumogastrique abdominal.*
(D'après DELMAS et LAUX.)

jusqu'à l'artère mésentérique inférieure. Il réunit en somme les trois pédicules vasculaires des viscères abdominaux et il représente l'apport parasympathique aux plexus solaire, mésentérique supérieur et mésentérique inférieur.

Il donne :

1) Le nerf gastro-hépatique antérieur (ancien X gauche) qui distribue des rameaux à la face antérieure de l'estomac et au pédicule hépato-pylorique; des nerfs hépatiques ascendants suivent l'artère hépatique; des nerfs pyloriques descendants suivent l'artère pylorique.

2) Les nerfs gastriques postérieurs pour la face postérieure de l'estomac.

3) Quelques filets hépatiques directs passent derrière la veine porte (nerfs postérieurs du foie).

4) Des branches solaires vont aux pôles internes des deux ganglions semi-lunaires.

5) Des nerfs spléniques vont au corps du pancréas et constituent autour de l'artère splénique un plexus péri-artériel qui va au hile de la rate.

6) Des rameaux duodénaux viennent des nerfs pyloriques, des nerfs mésentériques supérieurs, mais aussi directement du nerf à la face postérieure de la partie moyenne du duodénum.

7) Des rameaux issus du plexus mésentérique supérieur sont destinés à l'intestin grêle et au côlon ascendant.

8) Des rameaux issus du plexus de la mésentérique inférieure vont au côlon descendant et à la partie terminale du tube digestif.

Les anastomoses.

Elles sont surtout situées dans l'espace rétrostylien.

AVEC LE FACIAL : le rameau auriculaire du vague (rameau de la fosse jugulaire) va du ganglion jugulaire à l'aqueduc de Fallope où il s'anastomose temporairement au VII; il sort du crâne par un petit canal situé en avant de la mastoïde *(canalicus mastoïdeus)*; il s'anastomose au nerf auriculaire postérieur et se distribue à la face postérieure du pavillon de l'oreille et à la paroi postéro-inférieure du conduit auditif externe (fig. 93, p. 101).

AVEC LE GLOSSO-PHARYNGIEN : une anastomose grêle va au ganglion d'Andersh.

AVEC LE SPINAL : la branche interne du XI va dans le ganglion plexiforme (v. p. 130).

AVEC LE GRAND HYPOGLOSSE : l'anastomose naît du ganglion plexiforme.

AVEC LE SYMPATHIQUE : les anastomoses sont très nombreuses : deux ou trois filets unissent le ganglion plexiforme aux ganglion cervical supérieur. De nombreuses anastomoses s'établissent au niveau de divers plexus viscéraux prévertébraux.

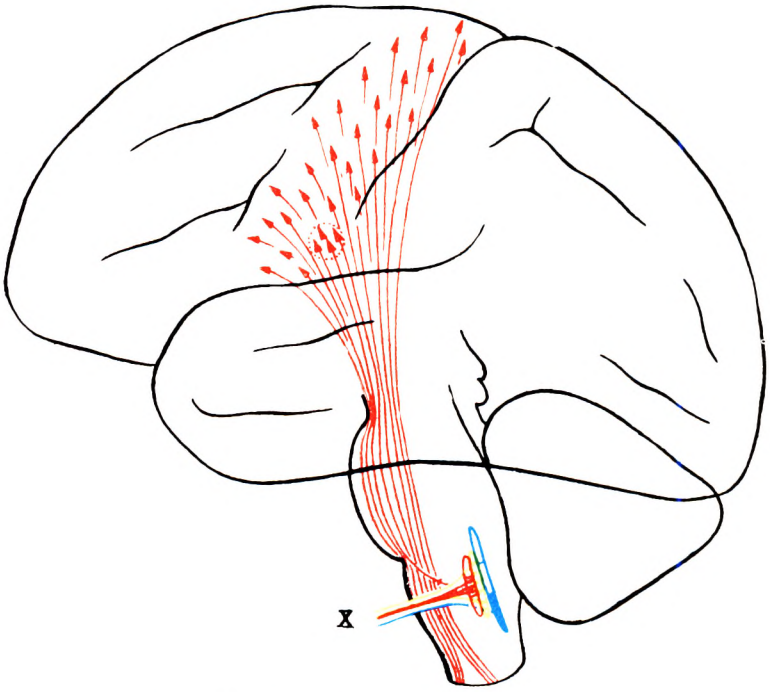

FIG. 123. — *Les noyaux du pneumogastrique.*
En rouge, noyau ambigu. *En bleu*, noyau du faisceau solitaire.
En jaune, noyau vago-spinal.

SYSTÉMATISATION

Le pneumogastrique moteur.

Les connexions centrales : les fibres corticales naissent du pied de la circonvolution frontale ascendante où se trouvent les centres du larynx et du pharynx voisins du centre masticateur. De là, elles cheminent dans le faisceau géniculé et croisent la ligne médiane avant d'atteindre le noyau.

Des connexions réflexes diverses s'établissent avec la voie sensitive centrale, les noyaux sensitifs du V et du X, la substance réticulée, etc.

Le noyau moteur correspond à la portion inférieure du noyau ambigu des classiques; il est aussi appelé noyau ventral du pneumogastrique, car il est le plus antérieur des noyaux du X. Il prolonge la tête de la corne antérieure de la moelle. Il est constitué par de grosses cellules multipolaires. Il forme une épaisse colonne cellulaire effilée aux extrémités et située en pleine substance réticulée. En avant est l'olive bulbaire; en dehors sont le noyau sensitif du V et le pédoncule cérébelleux inférieur; en dedans la racine du XII et le ruban de Reil; en arrière le noyau dorsal du X et le noyau du faisceau solitaire.

Les classiques font du noyau ambigu un noyau commun au IX, au X et au XI bulbaire. Brain admet l'existence dans le noyau ambigu de centres superposés correspondant de haut en bas à la motricité du pharynx, du voile du palais et du larynx.

D'après Winckler et les auteurs modernes, l'ambigu est réservé au IX et au X et le XI bulbaire vient de la partie inférieure du noyau dorsal du X qu'on appelle encore noyau vago-spinal. On a beaucoup discuté de la signification de ce noyau très complexe. On admet maintenent qu'il est le centre des mouvements du larynx, qu'il est à la fois somato-moteur et viscéro-moteur puisqu'il innerve les muscles striés du larynx qui agissent soit comme muscles volontaires (muscles vocaux), soit comme muscles végétatifs (muscles respira-

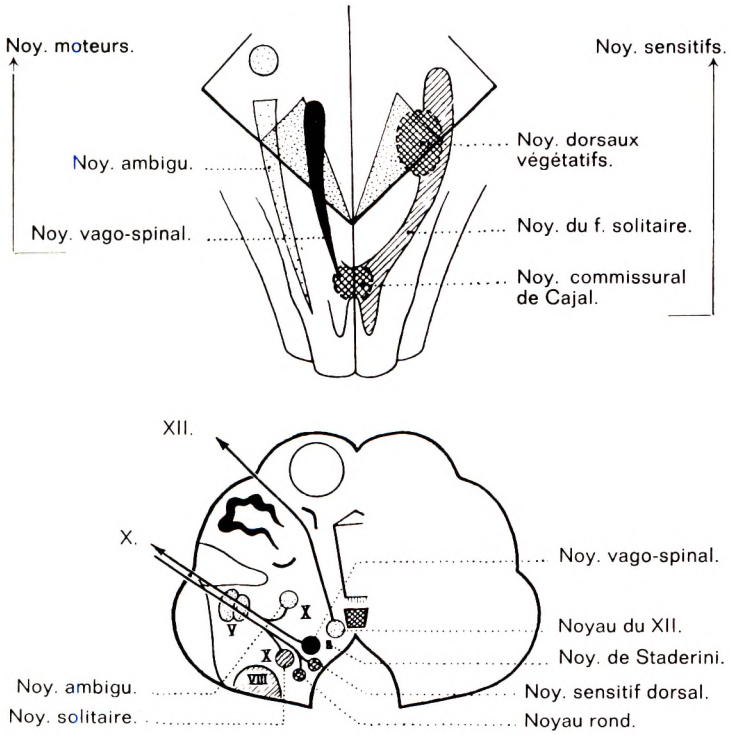

FIG. 124. — *Les noyaux du pneumogastrique.*
(D'après LHERMITTE, MASQUIN et TRELLES, légèrement modifié.)

toires). Ainsi se trouvent dissociés dans le noyau dorsal du X le noyau végétatif du X et le noyau bulbaire dissociés dans le noyau dorsal du X le noyau végétatif du X et le noyau bulbaire XI. Il faut donc distinguer le noyau ambigu ou noyau pharyngé du IX et du X et le noyau laryngé du XI bulbaire.

Les fibres radiculaires. — Les cylindraxes se collectent en petits faisceaux sur la face postérieure du noyau et se dirigent d'abord vers le plancher du IVe ventricule, puis arrivés à promixité du faisceau solitaire se recourbent à angle aigu, s'accolent aux autres fibres du X et se dirigent vers le sillon latéral du bulbe, comme le font au-dessus les fibres du IX et au-dessous celles du XI.

Le pneumogastrique sensitif.

Les fibres radiculaires prennent origine dans les cellules unipolaires en T des ganglions jugulaire et plexiforme; ce dernier représenterait, selon Molhant, le centre des fibres de la sensibilité végétative. Une fois rentrées dans le névraxe, elles se divisent en deux branches : une ascendante, et une descendante beaucoup plus longue. Toutes deux contribuent à former le faisceau solitaire avec les fibres des nerfs intermédiaire de Wrisberg et glosso-pharyngien situées au-dessus. Elles se terminent dans la partie inférieure du noyau du faisceau solitaire.

Le noyau du faisceau solitaire est une longue colonne grise, flanquée de la colonne blanche du faisceau solitaire. Il est situé immédiatement sous le plancher du IVe ventricule, en dedans de l'aire acoustique et du pédoncule cérébelleux inférieur, en arrière du noyau du V et du noyau ambigu, en dehors du noyau dorsal ou végétatif du X. Il est curviligne et son extrémité inférieure confine à son homologue, formant avec lui le noyau commissural de Cajal.

Les connexions centrales sont mal connues. Elles empruntent soit la bandelette longitudinale postérieure, soit le ruban de Reil. Van Gehuchten, malgré de nombreuses expériences de destruction du noyau n'a constaté aucune dégénérescence; d'après lui, ce fait n'est pas surprenant si l'on considère que les sensibilités vectées par le X sont essentiellement viscérales. Winckler et la majorité des auteurs font au contraire aboutir les fibres végétatives centripètes au noyau dorsal (voir plus loin), tandis que les fibres de la vie de relation (sensibilités pharyngée et laryngée) vont au noyau du faisceau solitaire.

Le pneumogastrique neurovégétatif.

Le noyau neurovégétatif du X est le noyau dorsal des classiques. Ce noyau est situé sous l'épendyme de l'aile grise du IVe ventricule derrière le noyau ambigu, en dedans du noyau du faisceau solitaire et de l'aire acoustique, en dehors du noyau du XII. Il prolonge la colonne neurovégétative péri-épendymaire de la moelle (Laruelle).

Le vaste territoire neurovégétatif qu'il régit lui fait mériter le nom de noyau cardio-pneumo-entérique. Il est aussi appelé vago-spinal car en effet, de nature complexe, il serait neurovégétatif dans sa partie supérieure et rattaché au X, somatique dans ses deux tiers inférieurs et rattaché au XI bulbaire, donc à l'innervation du larynx comme nous l'avons dit plus haut.

Winckler décrit la partie neurovégétative comme un asssemblage de noyaux où se rencontrent fibres afférentes et efférentes viscérales transportées par le pneumogastrique; il distingue : 1° Le noyau dorsal dont les fibres *centrifuges* issues de la partie supérieure sont végétatives, préganglionnaires, vont faire relais dans le ganglion plexiforme et de là aboutissent au vaste territoire végétatif du pneumogastrique; 2° Un noyau rond et un noyau sensitif dorsal qui reçoivent des fibres *centripètes* correspondant à la sensibilité viscérale.

Les connexions centrales sont mal définies anatomiquement. Il semble exister un riche système d'association avec les centres végétatifs supérieurs, notamment avec les formations hypothalamiques; le seul élément bien individualisé dans le rhombencéphale est le faisceau longitudinal dorsal de Schultze. On doit supposer en outre un important contingent de fibres établissant une liaison internucléaire entre les noyaux du V et du X notamment.

EXPLORATION

Le pneumogastrique a un territoire restreint en tant que nerf somatique; il a au contraire un vaste territoire viscéral. A son émergence du névraxe il est surtout constitué par des fibres sensitives et

neuro-végétatives (la section du X entre l'émergence du névraxe et la sortie du crâne ne donne que des troubles sensitifs). Les fibres motrices somatiques du X lui sont apportées par le XI bulbaire qui représente en somme la racine motrice du X.

Le rôle moteur.

Le X innerve les muscles du pharynx, du voile du palais et du larynx. Les fibres qui innervent les muscles du larynx et, d'après certains, celles qui innervent les muscles du voile du palais sont fournies au X par le XI bulbaire. La fonction motrice du X se confond avec celle du IX et celle du XI bulbaire : ces trois nerfs sont d'ailleurs souvent atteints simultanément par une même lésion.

Le pharynx. — Le glosso-pharyngien innerve le muscle constricteur supérieur, le pneumogastrique innerve les muscles constricteurs moyen et inférieur qui font progresser le bol alimentaire vers la bouche œsophagienne. Le signe du rideau de Vernet serait le résultat de la paralysie du IX et du X et non du seul IX. Les aliments stagnent dans le sinus piriforme et à la radiographie la bouillie barytée s'arrête. La paralysie unilatérale détermine des troubles légers de la déglutition. La paralysie bilatérale (diphtérie, lésions bulbaires) rend la déglutition très difficile.

Le voile du palais. — L'innervation motrice du voile du palais, bien qu'elle ait donné lieu à des travaux nombreux de la part des anatomistes, des physiologistes, des cliniciens, est encore mal connue. Le V, le VII et le IX, qui ont été successivement cru responsables de ce rôle, paraissent ne pas intervenir; le X-XI a, au contraire, un rôle essentiel. En dehors du péristaphylin externe innervé par la branche motrice du V, tous les autres muscles du voile sont innervés par les nerfs pharyngiens du pneumogastrique pharyngien, dont les fibres viennent probablement du spinal bulbaire. Lorsque la paralysie est unilatérale, il y a asymétrie de l'arc palatin, la gêne fonctionnelle est légère. Lorsque la paralysie est bilatérale (diphtérie), le voile pend inerte, la voix est nasonnée, la succion est impossible, les liquides refluent par le nez.

Le larynx. — Le nerf laryngé supérieur innerve le crico-thyroïdien; le nerf laryngé inférieur ou récurrent innerve tous les autres muscles larynx. La motilité laryngée se réduit à deux modes d'activité opposés : la dilatation et la constriction de la glotte. Les crico-aryténoïdiens latéraux sont constricteurs de la glotte, les crico-aryténoïdiennes postérieurs dilatateurs. Un même nerf commande à la glotte de se fermer ou de s'ouvrir. On ne peut pas isoler dans le récurrent des fibres distinctes correspondant à chacune de ces deux fonctions. Les fibres dilatatrices seraient plus vulnérables que les constrictives; en effet, toute paralysie récurrentielle comporte presque toujours une première phase de paralysie isolée des dilatateurs (loi de Semon-Rosenbach), et en cas de guérison, les dilatateurs retrouvent leur intégrité les derniers.

Il semble plutôt qu'il existe une spécialisation des centres et des voies, comme nous l'avons dit plus haut, à propos de la signification du noyau dorsal du vague ou noyau vago-spinal : les fibres propres du X issues du centre bulbaire dorsal respiratoire dilateraient la glotte; les fibres venues par l'anastomose du XI issues des centres phonatoires du noyau dorsal rétrécissent au contraire la glotte; l'excitation de la partie inférieure de la frontale ascendante (centre de la phonation) détermine une adduction des cordes vocales. Le centre cortical a une action bilatérale et croisée; l'hémiplégie laryngée est donc impossible.

La paralysie du nerf récurrent se caractérise :

1) Si elle est unilatérale par une voix bitonale, à timbre aigu, une toux coqueluchoïde et l'absence de gêne respiratoire; la corde vocale est en position intermédiaire.

2) Si elle est bilatérale, par une voix étouffée ou éteinte (aphonie), une toux voilée ou rauque, une respiration normale, sauf au moment des efforts vocaux et des exercices violents. Les cordes vocales sont immobiles et rapprochées : elles sont, en effet, uniquement soumises à l'action des crico-thyroïdiens innervés par les nerfs laryngés supérieurs qui les tendent. Chez l'enfant, la dyspnée est presque continue, car l'orifice est plus petit.

Une lésion irritative du récurrent est caractérisée :

1) Si elle est unilatérale, par une voix et une toux qui sont à peu près normales, une respiration non gênée, une corde vocale fixée en position médiane.

2) Si elle est bilatérale, par une voix quelquefois normale, une toux nettement voilée, une gêne respiratoire avec cornage, parfois une asphyxie et par des cordes vocales rapprochées.

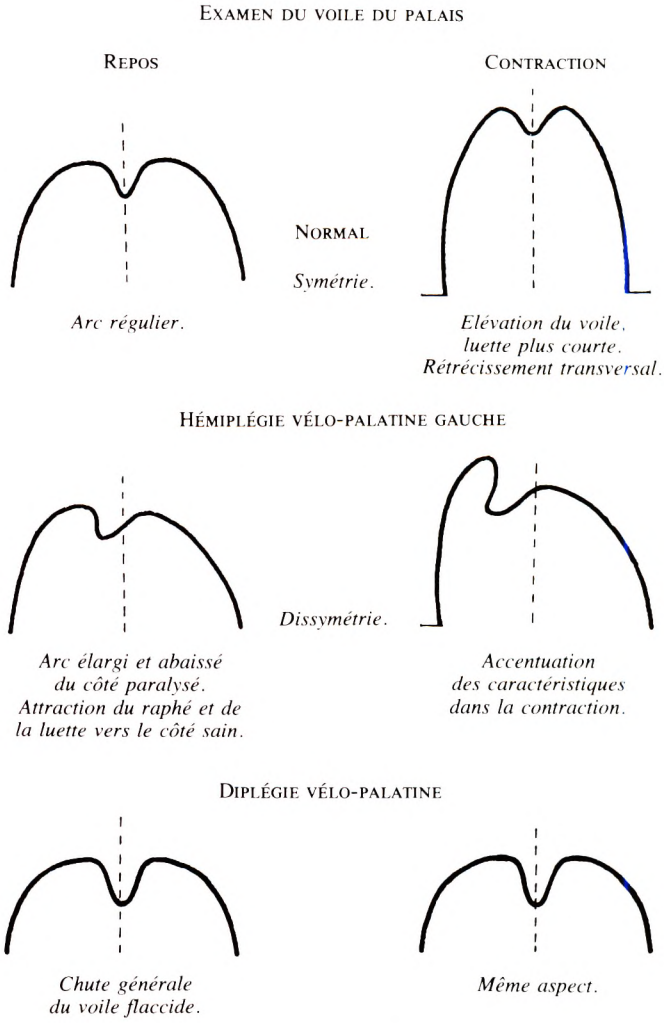

FIG. 125. — *Examen du voile du palais.*

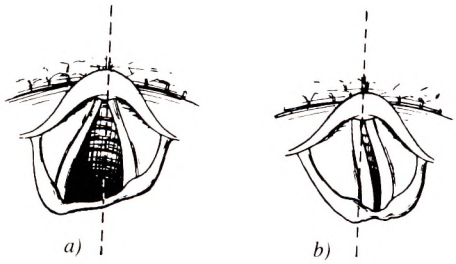

FIG. 126. — *Paralysie du récurrent gauche vue de l'orifice laryngé.*
a) pendant l'inspiration;
b) pendant la phonation.

Le rôle sensitif.

Le territoire sensitif du X comprend :

— une zone cutanée rétro-auriculaire du pavillon de l'oreille et du conduit auditif externe. Cette zone serait le point de départ de réflexes de protection tels que la toux dite auriculaire, les vomissements, les lipothymies qui provoquent parfois un bouchon de cérumen ou l'introduction d'un spéculum ou d'un jet de liquide dans l'oreille;

— une zone muqueuse comprenant l'étage inférieur du pharynx, ou laryngo-pharynx et le larynx. Cette zone est le point de départ de

réflexes protecteurs capitaux pour les voies aéro-digestives supérieures (toux). L'anesthésie donne lieu à des troubles de la déglutition;

— la sensibilité gustative de l'épiglotte.

Les troubles sensitifs : l'anesthésie ou les douleurs et paresthésies du pharynx inférieur et du larynx témoignent de l'atteinte du nerf ou de son noyau. L'anesthésie donne lieu à des troubles de la déglutition et à des conséquences pulmonaires chez les pseudo-bulbaires. La névralgie du laryngé supérieur est caractérisée par une douleur irradiée du larynx à l'oreille : on peut alcooliser ou sectionner le nerf dans le cas de douleur laryngée essentielle ou secondaire à une laryngite ou à un cancer du larynx.

Le rôle neurovégétatif.

Le X a un territoire considérable : digestif, respiratoire, cardiaque. L'exploration de ce rôle est très délicate, car il s'agit d'une fonction de système dont le X n'est qu'un élément.

1) Au point de vue moteur, il joue un rôle dans la régulation des grandes fonctions végétatives : il contrôle l'innervation des muscles lisses des appareils digestif et respiratoire; il contrôle le rythme et le débit cardiaque; il intervient dans le fonctionnement des glandes digestives et de certaines glandes endocrines.

L'irritation du nerf provoque une hypersalivation, une toux coqueluchoïde, une dyspnée d'effort, une bradycardie. La section du nerf peut déterminer un pseudo-asthme, une tachycardie. La section bilatérale du X dans la région cervicale est rapidement fatale par dyspnée et arythmie cardiaque. Dans la région thoracique ou abdominale, elle est au contraire sans conséquences graves.

2) Le X est aussi l'agent de transmission des sensibilités et des réflexes viscéraux. Son territoire correspond aux champs intéroceptifs de Sherrington. Il donne naissance à des influx qui, normalement inconscients, représentent la cénesthésie ou sensation de l'existence viscérale, et qui, à l'état pathologique, peuvent prendre le caractère pénible et angoissant de la cénestopathie.

Le X transmet aussi comme le IX la sensibilité presso-réceptive venue du cœur et des gros vaisseaux (nerf de Hering) et dont le rôle est important dans la régulation artérielle.

Le réflexe du vomissement peut être déclenché par des stimuli locaux (irritation de la luette, de la base de la langue), centraux (toxine microbienne, anoxie au cours de l'anesthésie), psychiques (comportement névrotique, anxiété).

Les impulsions vomitives ont donc des points de départ multiples; celles qui ont pour origine l'œsophage, l'estomac ou l'intestin empruntent essentiellement les fibres centripètes du nerf pneumogastrique; les impulsions d'origine pharyngée suivent le nerf glosso-pharyngien; l'excitation labyrinthique passe par le nerf vestibulaire; la

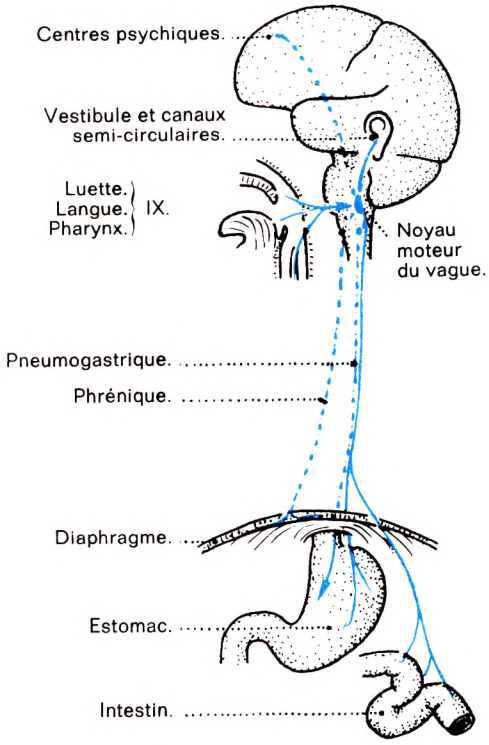

FIG. 127. — *Schéma de l'arc réflexe du vomissement.*

voie centripète transmettant les stimuli psychiques est inconnue.

Le centre du vomissement est situé sur le plancher du IVe ventricule, voisin du centre respiratoire et des noyaux du pneumogastrique.

La réponse du centre bulbaire du vomissement aux divers stimuli se fait par les fibres centrifuges du X qui règlent les mouvements péristaltiques de l'estomac et l'ouverture du cardia et celles du nerf phrénique qui provoque la contraction du diaphragme et des muscles abdominaux.

LÉSIONS : SIÈGES ET CAUSES

Le pneumogastrique, comme tous les nerfs crâniens, peut être atteint par des lésions périphériques ou centrales.

L'association de l'atteinte du X à celle des derniers nerfs crâniens constitue des syndromes classiques.

Lésions périphériques. — Les traumatismes (fracture de la base) et les compressions d'origine tumorale (adénopathies, goitres) atteignent les nerfs au niveau des orifices de sortie du crâne ou de l'espace rétrostylien.

— SYNDROME DE VERNET ou du trou déchiré postérieur (IX, X, XI) se caractérise par une hémiparalysie pharyngo-vélo-laryngée, une hémi-anesthésie pharyngo-laryngée qui détermine dysphagie et dysphonie, une hémi-anesthésie gustative de la base de la langue, une paralysie du sterno-cléido-mastoïdien et du trapèze.

— SYNDROME DE COLLET ou du carrefour condylo-déchiré (IX, X, XI, XII); il se caractérise par un syndrome de Vernet auquel s'ajoute une paralysie linguale.

— SYNDROME DE VILLARET ou de l'espace rétrostylien (IX, X, XI, XII, plus le sympathique cervical); il se caractérise par l'association d'un syndrome de Collet et d'un syndrome de Claude-Bernard-Horner.

Lésions bulbaires et radiculaires. — Les affections de la fosse postérieure : tumeurs, syphilis, infections, les accidents vasculaires, peuvent atteindre les racines des quatre derniers nerfs crâniens entre leur noyau et leur émergence du crâne.

— SYNDROME D'AVELLIS (X et XI bulbaire); il se compose d'une paralysie unilatérale du voile du palais, du pharynx, du larynx avec dysarthrie, dysphagie et anesthésie du pharynx et du larynx, d'une hémi-anesthésie controlatérale avec perte de la sensibilité à la douleur et à la température, mais pas au toucher.

— SYNDROME DE SCHMIDT (X et XI total); il se compose des éléments du syndrome d'Avellis et, de plus, d'une paralysie du sterno-cléido-mastoïdien et du trapèze.

— SYNDROME DE JACKSON (X, XI et XII); il se compose du syndrome de Schmidt auquel s'ajoute une paralysie de la langue.

Une lésion unilatérale du noyau bulbaire du X (tumeur du tronc cérébral, syringomyélie) se caractérise par une paralysie du pharynx, du voile du palais et du larynx; une lésion bilatérale se manifeste par des troubles respiratoires, une dysphagie, une aphonie, une irrégularité cardiaque et qui précède la mort.

Lésions supranucléaires d'origine tumorale ou vasculaire. En raison de leur représentation corticale bilatérale, une lésion supranucléaire unilatérale a peu de conséquences dans le domaine des derniers nerfs crâniens. Au contraire, une lésion bilatérale détermine le classique syndrome pseudo-bulbaire caractérisé par des troubles de la mastication, de la déglutition, et de la phonation.

ABORD CHIRURGICAL

La découverte opératoire du *pneumogastrique dans l'abdomen* Dragstedt a proposé la section des nerfs au niveau du cardia, pour traiter certains cas d'ulcères duodénaux. La vagotomie troncu-laire d'abord pratiquée avait l'inconvénient de sectionner non seulement les fibres destinées au fundus gastrique, où l'acide chlorhydrique est sécrété, mais aussi celles qui vont à la région antropylorique, où se fait la sécrétion alcaline (gastrine), et aux autres viscères : elle déterminait des séquelles telles que la diarrhée. La vagotomie sélective, proposée ensuite, préserve les nerfs qui ne vont pas à l'estomac mais interrompt encore ceux qui sont destinés à l'antropylorique. La vagotomie hypersélective limitée aux seules fibres qui se distribuent au fundus gastrique est actuellement la technique retenue.

La découverte du *nerf laryngé supérieur* et son alcoolisation ou sa section trouvent une indication précise dans les cas de laryngites chroniques douloureuses. Par une incision transversale minime faite au-dessus de la grande corne de l'os hyoïde, on peut découvrir ce nerf au point où il va traverser la membrane hyo-thyroïdienne et pénétrer dans le larynx.

CHAPITRE X

LE NERF SPINAL

Le XIe nerf crânien est exclusivement moteur.

Il est en réalité constitué par un nerf crânien appelé spinal-bulbaire, et par un nerf rachidien appelé spinal-médullaire.

Il naît par deux racines : l'une bulbaire, l'autre médullaire qui se fusionnent dans le crâne, mais se séparent de nouveau dès la sortie du crâne où elles sont représentées par des deux branches terminales du nerf : l'une interne, faite des fibres d'origine bulbaire, vectrice de la motricité pharyngée et laryngée, se jette aussitôt dans le X, dont elle paraît être une racine aberrante; l'autre externe, composée par les fibres d'origine médullaire destinée aux muscles sterno-cléido-mastoïdien et trapèze, paraît être un nerf rachidien détourné dans le crâne.

Willis considérait déjà le XI comme un nerf purement médullaire, d'où son nom; il faisait de la racine bulbaire un élément des groupes IX, X, XI. Cette conception, reprise plus récemment par van Gehuchten, prévaut tant du point de vue physiologique que du point de vue anatomique. L'absence de fibres sensitives dans le nerf plaide en faveur de la non-individualité du XI bulbaire.

DESCRIPTION

La racine médullaire. — Cinq à six radicules, parfois plus, étagées verticalement sur 5 cm, émergent du cordon latéral de la moelle près du sillon collatéral postérieur. Elles sont en avant des racines postérieures; elles n'émergent pas sur le même niveau que ces racines, le filet inférieur est situé au-dessus de la quatrième racine, le supérieur au-dessus de la première racine. Les racines d'origine s'unissent de façon à constituer un tronc qui monte dans le canal rachidien, traverse le trou occipital et pénètre dans l'étage postérieur du crâne (fig. 128).

La racine bulbaire. — Quatre à cinq radicules émergent du sillon collatéral postérieur du bulbe au-dessous des racines du X; elles se fusionnent en un tronc grêle, qui se dirige en avant, en dehors.

Le tronc du nerf. — Les deux racines s'unissent dans la fosse postérieure. Le nerf sort du crâne par le trou déchiré postérieur et arrive dans l'espace rétrostylien où il se divise.

Les deux branches terminales : l'une, interne, se jette dans le X; l'autre, externe oblique en bas, en arrière, traverse le sterno-cléido-mastoïdien, le creux sus-claviculaire et se termine dans le trapèze.

RAPPORTS

Rapports des racines.

Dans le canal rachidien, la racine médullaire est verticale, ascendante; elle est dans l'espace sous-arachnoïdien, en dehors du cordon latéral de la moelle revêtue de la pie-mère, en dedans de l'arachnoïde et de la dure-mère, en arrière du ligament dentelé et des racines antérieures cervicales, en avant des 4 ou 5 premières racines postérieures cervicales; le nerf se rapproche de plus en plus de bas en haut de ces racines postérieures; il peut être accolé aux deux premières. La racine sensitive du premier nerf cervical est très variable; elle est absente dans un fort pourcentage de cas. Il peut arriver exceptionnellement que les fibres sensitives du premier nerf cervical rejoignent le névraxe par le nerf spinal.

Dans le trou occipital, la racine médullaire se porte en haut et en dehors. Elle enjambe la pre-

mière dent du ligament dentelé, entre le bulbe et le bord latéral du trou occipital. En avant, se trouvent :

— les racines du XII, qui convergent vers le canal condylien antérieur;

— la vertébrale que le XI médullaire croise, car elle monte en avant et en dedans. Entre le XI et le XII et parfois entre les radicules d'origine du XI, passe sa collatérale l'artère cérébelleuse inférieure; une artériole de cette artère va aux nerfs.

traversent la dure-mère par un même orifice. L'orifice osseux est une faille ovalaire de la suture pétro-occipitale; son grand axe est oblique en dedans, en avant; l'extrémité postérieure est grosse et arrondie, l'extrémité antérieure est effilée. De petites épines osseuses réunies par des ligaments fibreux le divisent en trois compartiments : dans le compartiment postérieur se trouve le sinus latéral auquel fait suite le golfe de la jugulaire; dans le moyen, le X et le XI accolés

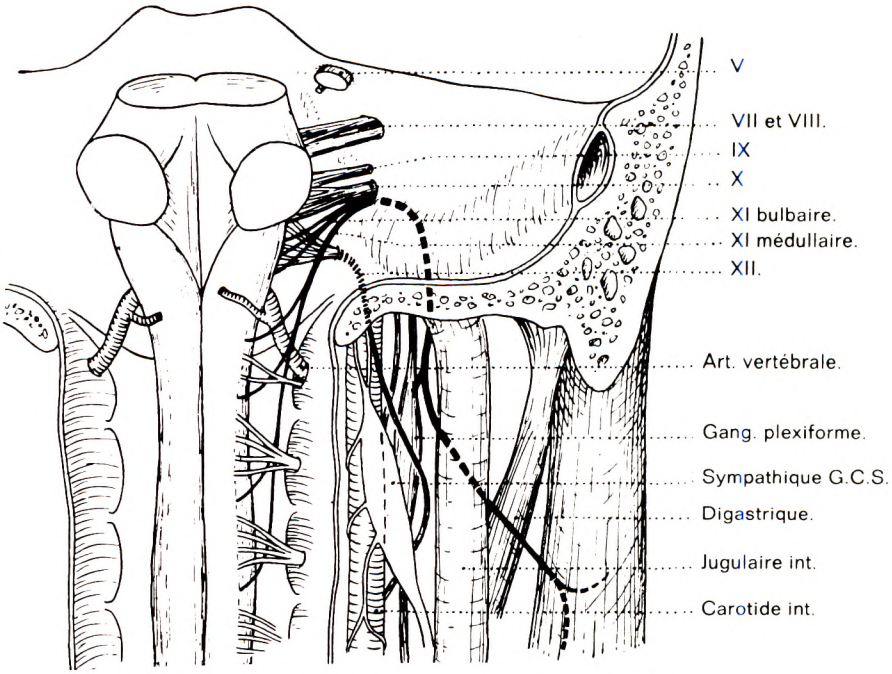

FIG. 128. — *Le spinal* (en noir) *dans la fosse postérieure et dans l'espace rétrostylien* (coupe frontale).

Dans l'étage postérieur du crâne, les deux racines convergent à angle aigu et se fusionnent. Les trois nerfs IX, X, XI sont dans une gaine piemerienne propre. Le X et le XI sont dans une même gaine arachnoïdienne. En haut, se trouvent le paquet acoustico-facial et l'artère auditive interne, dirigés vers le conduit auditif interne; en avant le nerf repose sur le versant postérieur du tubercule occipital; en bas sont le XII, l'artère vertébrale et l'artère cérébelleuse inférieure; en arrière, enfin, est l'amygdale du cervelet.

Rapports du tronc.

Dans le trou déchiré postérieur. — Le X et le XI situés dans une gaine arachnoïdienne commune l'un à l'autre et un rameau méningé de la pharyngienne ascendante; dans l'antérieur, le IX et le sinus pétreux inférieur (fig. 109).

A la sortie du trou déchiré postérieur. — Sur le versant exocrânien, le trou déchiré postérieur est situé en dehors du canal condylien antérieur d'où sort le XII, en dedans du trou stylo-mastoïdien d'où sort le VII, en arrière du canal carotidien et renflé en ganglion plexiforme, et la jugulaire interne plus externe. Le sinus pétreux inférieur s'insinue entre le IX d'une part, le X-XI d'autre part, et va dans la jugulaire interne (fig. 110).

Très vite le spinal se divise en ses branches terminales.

Rapports des terminales.

Dans l'espace rétrostylien. — La branche interne courte et grêle se jette sur l'extrémité supérieure du ganglion plexiforme du X, elle apporte à ce nerf les fibres destinées à ressortir dans les nerfs pharyngiens et laryngé inférieur. La branche externe, plus volumineuse, essentiellement constituée par des fibres médullaires, poursuit son chemin.

Les parois de l'espace sont en dedans la lame sagittale de Charpy, en arrière les apophyses transverses cervicales, en avant muscles et ligament du rideau stylien, en dehors les muscles digastrique et sterno-cléido-mastoïdien; le nerf se dirige vers ce muscle.

Dans l'espace, la carotide interne et le pneumogastrique sont en dedans, le IX en avant, le XII et le sympathique en arrière, la jugulaire interne et la chaîne ganglionnaire satellite en dehors. Le XI se dirige vers la veine jugulaire interne et passe soit devant, soit derrière. Le plus souvent il passe devant la jugulaire interne et derrière les muscles stylo-hyoïdien et digastrique. D'autres fois, il passe derrière la jugulaire interne et devant la masse latérale de l'atlas, l'aponévrose et les muscles prévertébraux et le ganglion sympathique cervical supérieur.

Dans le sterno-cléido-mastoïdien. — Le XI aborde le muscle à l'union de ses tiers supérieur et moyen, à la hauteur de la 3e vertèbre cervicale et de l'angle de la mâchoire, à 3 cm de la pointe de la mastoïde. Il perfore ce muscle (rarement il reste à sa face, profonde), chemine entre le plan profond cléido-mastoïdien et le plan superficiel cléido-occipital. Il émerge du bord postérieur du muscle, à son tiers moyen, à 5 cm au-dessous de la pointe de la mastoïde sur un plan horizontal passant par l'os hyoïde et par la 4e vertèbre cervicale.

Dans le creux sus-claviculaire. — Le XI situé dans la partie haute du creux sus-claviculaire est dans le triangle omo-trapézien de Sebileau que circonscrivent les muscles sterno-cléido-mastoïdien, trapèze et omo-hyoïdien. Il est recouvert par l'aponévrose cervicale superficielle, par la nappe cellulo-fibro-adipeuse qui, de l'omo-hyoïdien au bord antérieur du trapèze, continue l'aponévrose cervicale moyenne et aussi par les branches sus-claviculaire et sus-acromiale du plexus cervical superficiel. Il repose en haut sur le splénius, en bas sur l'angulaire et le scalène postérieur.

Le nerf est oblique en bas, en arrière; il aborde le trapèze, soit par son bord antérieur, soit par sa face profonde, à 2 cm au-dessus de la clavicule. L'artère cervicale transverse superficielle l'accompagne. Des ganglions petits, nombreux sont parfois groupés autour du nerf; c'est le groupe spinal de Sebileau qui est en continuité avec les ganglions sus-claviculaires. Le nerf du rhomboïde et de l'angulaire issu des 2e et 3e nerfs cervicaux s'anastomose avec le nerf spinal.

DISTRIBUTION

Le nerf du sterno-cléido-mastoïdien. — Le muscle reçoit une double innervation qui vient du spinal et des filets issus du troisième nerf cervical et quelquefois du deuxième.

Pour Maubrac, le XI donne un rameau qui forme une arcade anastomotique avec un nerf venu du 3e nerf cervical; les nerfs moteurs viennent du XI pour le plan profond, de C_3 pour le plan superficiel et de leur anastomose pour les deux plans. Pour Cunéo, l'arcade de Maubrac est inconstante et le XI et le plexus cervical innervent séparément le muscle. D'après Chauveau, le XI est le seul nerf moteur et les filets du plexus cervical seraient sensitifs.

Le nerf du trapèze. — Le spinal détache 2 à 3 grosses collatérales au muscle puis pénètre dans la face profonde du muscle. Le trapèze, comme le sterno-cléido-mastoïdien, reçoit une double innervation : l'une provient du spinal; l'autre, représentée par des branches issues du quatrième nerf cervical et de l'arcade qui unit les troisième et quatrième nerfs cervicaux, aborde le muscle un peu au-dessous du XI. Les deux sortes de filets s'anastomosent en un tronc commun qui, accompagné d'une artère, descend jusqu'à la partie inférieure du trapèze et donne des branches au muscle; sa situation est telle qu'une incision verticale du trapèze située à 3 travers de doigt de la ligne médiane laisse le nerf intact dans le lambeau externe.

SYSTÉMATISATION

Le spinal bulbaire.

Les connexions centrales. — La fonction vocale du larynx, qui est consciente et volontaire, est d'origine corticale; le centre laryngé phonatoire est situé sur la partie inférieure de la circonvolution frontale ascendante. Son excitation détermine l'adduction des cordes vocales et l'émission de son. Il a une action bilatérale et croisée : l'hémiplégie laryngée est impossible. La fonction respiratoire du larynx est au contraire réflexe, elle est assurée par le centre respiratoire du bulbe.

Le noyau. — Pour les classiques, le XI bulbaire naîtrait de la partie inférieure de l'ambigu qui serait un noyau commun aux IX, X et XI. Pour la plupart des auteurs modernes (après Winckler), l'ambigu serait réservé aux IX et X; le XI bulbaire viendrait du noyau dorsal du vague qui serait commun au X et au XI et mériterait de ce fait le nom de noyau vagospinal; ce noyau est une colonne cellulaire située à la partie inférieure du bulbe près de la ligne médiane; elle serait faite de deux parties en continuité, une supérieure serait l'origine des fibres neurovégétatives du X (noyau cardio-pneumo-entérique) (v. p. 142), une inférieure située à l'angle inférieur du IVe ventricule serait l'origine du XI bulbaire. Le noyau dorsal ou vagospinal serait donc le centre des muscles striés du larynx qui agissent soit comme muscles volontaires (phonation) soit comme muscles végétatifs (respiration).

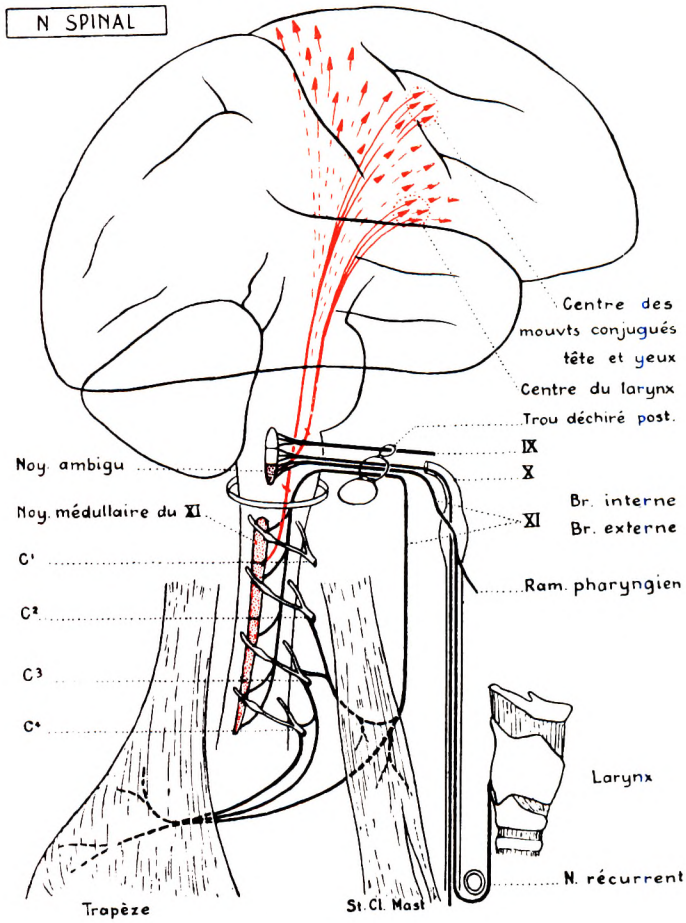

FIG. 129. — *La systématisation du spinal.*

Les fibres radiculaires se dirigent directement en avant et en dehors entre le noyau ambigu et le noyau sensitif du trijumeau et vont émerger à la partie inférieure du sillon collatéral postérieur du bulbe.

La controverse vago-spinaliste :

— Les uns affirment l'unité du XI bulbo-médullaire : le XI bulbaire innerve le voile du palais et le larynx au point de vue moteur (le X au point de vue sensitif); il ne fait que s'accoler au X sur une portion de son parcours et s'en détache rapidement pour former les nerfs pharyngien et récurrent. La continuité entre le noyau bulbaire et le noyau médullaire permet de penser que des fonctions sont assurées concurremment par les deux racines.

— Les autres avec Van Gehuchten, sont partisans d'un nerf vago-spinal; ils rattachent le XI bulbaire au X et le nerf spinal n'est représenté que par sa racine médullaire. Le spinal bulbaire n'est qu'une racine aberrante du X, accolée momentanément au XI. Au-dessus de l'anastomose vago-spinale, le X est un nerf purement sensitif et neurovégétatif. L'anastomose apporte au X les fibres qui commande la motricité du pharynx, du voile du palais, du larynx. Un argument entre autres est que chez certains animaux le spinal médullaire est indépendant tandis que le spinal bulbaire se jette directement dans le X.

Le spinal médullaire.

Le centre cortical des mouvements conjugués de la tête et du cou est situé à la partie postérieure de la 2e circonvolution frontale. Les fibres oculo-céphalogyres se détachent du faisceau géniculé et vont aux noyaux d'origine des nerfs oculo-moteurs et du spinal. Dans le système oculo-céphalogyre interviennent aussi les voies extra-pyramidales, des fibres tectospinales, des fibres de liaison avec les noyaux oculo-moteurs par la bandelette longitudinale postérieure et avec les noyaux vestibulaires.

Le groupe cellulaire latéral de la corne antérieure de la moelle (corne latérale) s'étend du 6e segment médullaire cervical au collet du bulbe; il représente l'origine du XI médullaire.

Les fibres radiculaires ne sortent pas comme les racines motrices ordinaires par le sillon collatéral antérieur. Elles font un trajet coudé en Z dans la substance grise : elles se dirigent d'abord en arrière jusqu'au voisinage de la base des cornes postérieures; elles se redressent et montent ensuite verticalement de deux segments; elles se coudent enfin à angle droit pour se diriger en dehors et sortir de la moelle, entre le sillon collatéral postérieur et le ligament dentelé. La racine inférieure du spinal, née par exemple au niveau du 6e segment cervical, émerge à la hauteur du 4e. L'émergence du spinal se fait par 4 à 5 radicules étagées.

EXPLORATION

Le spinal bulbaire.

L'exploration du spinal bulbaire se confond avec celle du X, déjà étudié (p. 143).

Le spinal médullaire.

Le XI innerve le sterno-cléido-mastoïdien et le trapèze. Il est le nerf principal de la rotation de la tête autour de son axe vertical (nerf céphalogyre de Maubrac et Bard). Ces deux muscles ont une innervation accessoire, issue des branches antérieures des 2e, 3e et 4e nerfs cervicaux et la section du spinal médullaire provoque peu de troubles.

Le sterno-cléido-mastoïdien est tendu de l'articulation sterno-claviculaire à l'apophyse mastoïde. 1° Lorsque le point fixe est sterno-claviculaire, le muscle agit sur la tête. La contraction unilatérale détermine un triple mouvement de la tête : flexion et inclinaison latérale vers le côté correspondant, rotation vers le côté opposé. La contraction bilatérale entraîne la flexion directe de la tête sur le cou, et du cou sur le thorax; mais si la tête est préalablement renversée en arrière (en extension), le sterno-cléido-mastoïdien exagère ce mouvement et devient extenseur de la tête, par le fait que l'axe de traction des muscles est situé sur un plan postérieur à l'axe de flexion-extension de la tête (articulation occipito-atloïdienne); 2° Lorsque le point fixe est céphalique, les deux muscles élèvent le thorax et agissent en muscles inspirateurs accessoires.

L'exploration du muscle est réalisée en demandant au sujet de forcer sur une main appliquée sur le front; on doit alors voir et sentir la corde du muscle contracté. La paralysie unilatérale du

I. — MUSCLE STERNO-CLÉIDO-MASTOÏDIEN

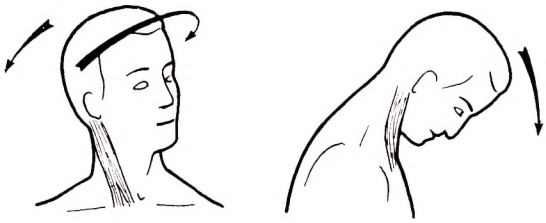

EXPLORATION. — La contraction unilatérale incline la tête du côté correspondant et la tourne du côté opposé (schéma de gauche).

La contraction bilatérale fléchit la tête en avant (schéma de droite).

PARALYSIE (supposée droite). — Dans la flexion de la tête, la saillie du muscle n'apparaît pas; celle de l'omohyoïdien est au contraire visible.

II. — MUSCLE TRAPÈZE

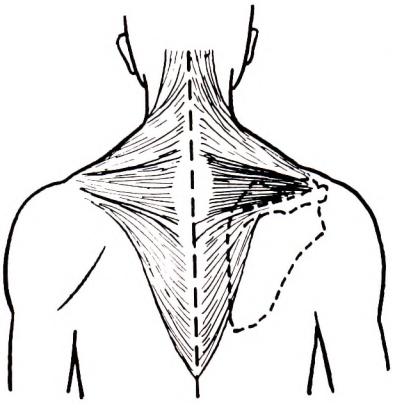

EXPLORATION

Le *chef supérieur*, va des vertèbres cervicales à la clavicule et à l'acromion. Il élève les épaules si le point fixe est supérieur. Il met la tête en extension si le point fixe est inférieur.

Le *chef moyen*, va des vertèbres dorsales supérieures à l'épine de l'omoplate, il ramène les épaules en arrière.

Le *chef inférieur*, va des vertèbres dorsales inférieures à la partie interne de l'épine de l'omoplate, il abaisse les épaules.

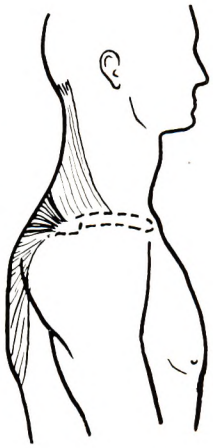

PARALYSIE SUPPOSÉE DROITE

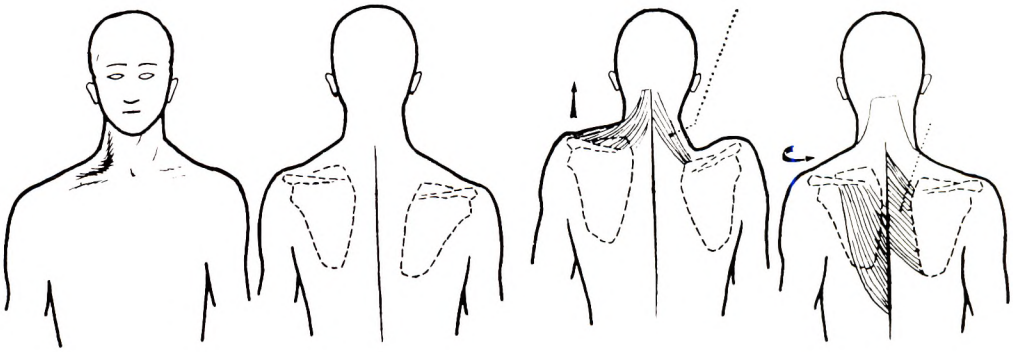

Attitude au repos : chute de l'épaule et bascule de l'omoplate.

L'élévation de l'épaule est en partie compensée par l'angulaire.

L'adduction de l'épaule est compensée par le rhomboïde.

FIG. 130. — *Exploration du nerf spinal et des muscles sterno-cléido-mastoïdien et trapèze.*

muscle n'entraîne pas de troubles graves, car le sterno-cléido-mastoïdien est largement suppléé par les autres muscles; l'absence de la saillie du muscle atténue le creux sus-claviculaire, l'omo-hyoïdien paraît sous-cutané. La paralysie bilatérale provoque une légère gêne respiratoire et une faiblesse des mouvements du cou, en particulier de la flexion.

Le trapèze. — Chaque faisceau possède une action propre :

— les faisceaux supérieurs claviculaires, lorsque le point fixe est céphalique, sont élévateurs de l'épaule. Lorsque le point fixe est claviculaire, ils inclinent la tête vers le côté correspondant et la tournent vers le côté opposé. L'action combinée des deux trapèzes produit l'extension de la tête;

— les faisceaux moyens ou scapulaires élèvent l'épaule;

— les faisceaux inférieurs spinaux dirigés transversalement sont adducteurs de l'omoplate qu'ils rapprochent de la ligne médiane; ils abaissent les épaules.

L'exploration du muscle est réalisée en demandant au sujet de faire ces différents mouvements et en particulier en lui demandant de hausser les épaules tandis qu'on s'y oppose, ou encore de bomber la poitrine et de reporter les épaules en arrière. Sa paralysie se caractérise par une chute de l'épaule qui n'est plus soutenue et ne peut plus être haussée, par la bascule de l'omoplate sous l'action de l'angulaire, enfin par une lassitude du membre qui n'est plus fixé. Le muscle angulaire compense en partie l'élévation de l'épaule, le rhomboïde détermine encore l'adduction de l'omoplate.

ABORD CHIRURGICAL

Dans le canal rachidien : la section de la racine médullaire du spinal dans le canal rachidien cervical trouve ses indications dans les cas de torticolis spasmodique, affection caractérisée par des contractions spasmodiques des muscles cervicaux appartenant à un même groupe fonctionnel (sterno-cléido-mastoïdien d'un côté et trapèze du côté opposé et autres muscles cervicaux) et généralement secondaire à une atteinte des voies striées supranucléaires; des spasmes faciaux sont parfois associés. La section du spinal médullaire n'est pas toujours suffisante pour supprimer un torticolis spasmodique, il faut y associer celle des trois premières racines motrices cervicales. Pour réaliser cette intervention il faut, après ouverture de la dure-mère, réséquer les lames vertébrales des deux à trois premières vertèbres cervicales et sectionner les racines antérieures des trois premiers nerfs cervicaux et la racine médullaire du spinal au-dessous du trou occipital.

Dans l'espace rétrostylien, avant la pénétration dans le muscle sterno-cléido-mastoïdien, l'incision suit le bord antérieur du sterno-cléido-mastoïdien sur 5 à 6 cm en partant de l'apophyse mastoïde. Le point de repère capital est en arrière l'apophyse transverse de l'atlas (que le doigt va sentir à 1 cm environ au-dessous de la pointe de la mastoïde) et en avant le ventre postérieur du digastrique longé sur son bord postérieur par l'artère occipitale. Le nerf pénètre dans le muscle sterno-cléido-mastoïdien en passant entre ces deux éléments.

Dans le creux sus-claviculaire, le nerf spinal peut être découvert avant sa pénétration dans le muscle trapèze.

CHAPITRE XI

LE NERF GRAND HYPOGLOSSE

Le XIIe nerf crânien est un nerf uniquement moteur destiné aux muscles de la langue et aux muscles sous-hyoïdiens. Il joue un rôle important dans différentes fonctions telles que la mastication, la succion, la déglutition et la parole.

EMBRYOLOGIE

La langue procède de trois ébauches qui proviennent : l'antérieure médiane du premier arc branchial, les deux postérieures des 2e et 3e arcs. Le *sulcus terminalis* marque la ligne d'union de l'ébauche antérieure et des ébauches postérieures. Les muscles de la langue sont constitués par les somites 7, 8 et 9 qui sont les premiers myotomes du tronc et sont secondairement incorporés dans la tête (Brachet).

Ces données embryologiques expliquent que l'innervation sensitive de la langue soit réalisée par les nerfs des trois premiers arcs branchiaux : le V, le VII et le IXe nerfs crâniens, tandis que l'innervation motrice dépend du XIIe. Ce nerf représentent en effet la réunion de trois nerfs rachidiens dont les racines postérieures sensitives ont disparu rapidement au cours de la vie embryonnaire. Des cas de persistance de ces racines ont été signalés chez l'Homme; ils sont normaux chez certains animaux, notamment chez les batraciens.

DESCRIPTION

Origine apparente. — Le nerf émerge du sillon collatéral antérieur du bulbe (sillon pré-olivaire) par 10 ou 12 racines qui convergent les unes vers les autres. La racine inférieure correspond à un plan horizontal passant par la partie supérieure de la décussation des pyramides; elle est très proche de la racine antérieure du 1er nerf cervical (parfois un filet intermédiaire se divise en deux branches destinées l'une au XII, l'autre à C1). La racine supérieure n'est distante que de 4 mm de la protubérance.

Le trajet comprend six parties : le segment intracrânien dans l'étage postérieur du crâne; la traversée du canal condylien antérieur; l'espace rétrostylien; la région bicarotidienne; la région sous-maxillaire; la région sublinguale. Dans son ensemble, le nerf décrit une courbe à concavité antéro-supérieure et se termine sur la face latérale de la langue, par épanouissement en filets multiples.

RAPPORTS

Dans l'étage postérieur du crâne : une dizaine de filets radiculaires convergent vers l'orifice profond du canal condylien antérieur : les supérieurs sont descendants, les moyens horizontaux, les inférieurs ascendants. Ils se groupent souvent en deux faisceaux qui se réunissent ensuite. Ils sont dans l'espace sous-arachnoïdien entourés par une gaine piale propre.

Le XII est en rapport, *en arrière*, avec la face antérieure du bulbe dont il s'éloigne, avec l'olive bulbaire et l'origine des IX, X et XI nerfs crâniens. *En avant*, il se rapproche de la face endocrânienne des masses latérales de l'occipital. *En haut*, il est surplombé par le pédicule acoustico-facial. *En bas*, l'artère vertébrale dirigée en haut, en avant, en dedans, prend contact avec les racines inférieures du XII qu'elle soulève; elle

émet l'artère cérébelleuse inférieure qui donne une artériole au XII et glisse en arrière entre ce nerf et le XI médullaire pour gagner le IVe ventricule.

Dans le canal condylien antérieur :

Le canal creusé dans les masses latérales de l'occipital est long de 1 cm et presque horizontal; son orifice interne est au-dessous du condyle, son orifice externe est en avant du condyle. Il représente le trou de conjugaison de la vertèbre modifiée qui a constitué l'occipital.

Les méninges. — La pie-mère se continue avec le névrilème du nerf, l'arachnoïde traversée se réfléchit en manchon séreux, la dure-mère perforée par un orifice bien limité se continue avec le périoste du canal.

Dans le canal, avec le nerf, il y a le rameau méningé récurrent qu'il donne à la sortie du crâne, une artériole méningée branche de la pharyngienne ascendante, deux veines anastomosées en plexus comparable au plexus des trous de conjugaison.

Dans l'espace rétrostylien :

Les parois. — Le nerf apparaît dans l'angle postéro-interne du plafond de cet espace. Il reste éloigné des parois *antérieure* constituée par le diaphragme stylien et *externe* constituée par le sterno-cléido-mastoïdien et le digastrique. Il est au contraire contre la paroi *interne* faite des lames sagittales de Charpy, du constricteur supérieur du pharynx sur lequel sont le plexus veineux exo-pharyngien et l'artère pharyngienne ascendante et contre la paroi *postérieure* faite des apophyses transverses cervicales, des muscles prévertébraux et de leur aponévrose; contre les apophyses transverses sont les trois premières anses du plexus

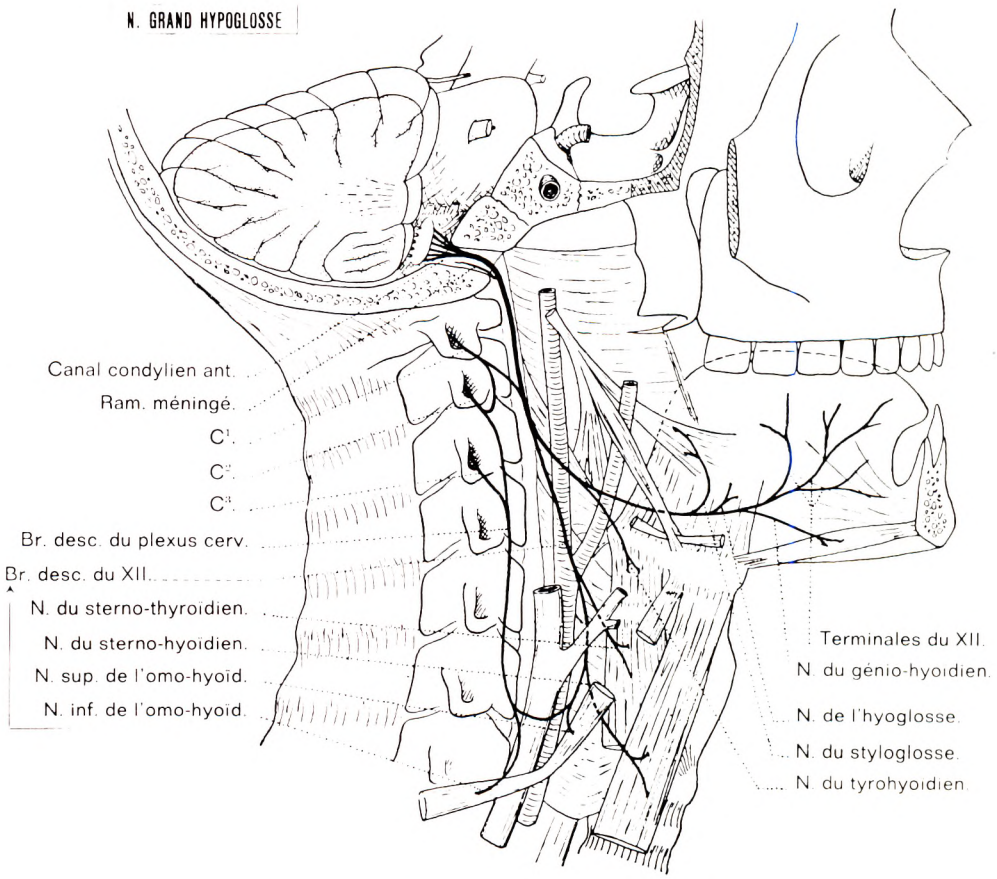

FIG. 131. — *Le trajet et la distribution du XII.*

cervical. Le XII s'anastomose avec la première anse appelée anse de l'atlas.

Le contenu. — Le XII est l'élément le plus interne et le plus postérieur; en avant de lui sont les autres éléments :

— le paquet vasculaire avec de dedans en dehors la carotide interne, la jugulaire interne, les troncs et ganglions lymphatiques;

— les nerfs mixtes situés entre carotide et jugulaire : le IX s'éloigne vite en avant, le X et son ganglion plexiforme qui donne le nerf laryngé supérieur par son pôle inférieur reste au contraire vertical, le XI s'éloigne vite en dehors;

— le ganglion sympathique cervical supérieur est l'élément le plus proche; fusiforme, long de 4 cm, oblique en bas, en dehors il a un pôle supérieur rétrocarotidien et un pôle inférieur rétrojugulaire.

Le XII, dans un trajet d'abord oblique en bas, en dehors et en avant, croise successivement la face postérieure de la carotide interne, du pôle supérieur du ganglion cervical supérieur, du ganglion plexiforme du X (adhérence intime); ensuite il se coude et, dans une direction inférieure et antérieure, il répond en dedans à la carotide interne et au X, en dehors à la jugulaire interne : il est déjà dans la région carotidienne.

Dans la région carotidienne : le XII apparaît au-dessous du bord inférieur du digastrique, entre la carotide interne et la jugulaire interne; il est oblique en bas, en avant et décrit une courbe dont le digastrique représente la corde.

Les parois. — Le nerf n'est au contact d'aucune paroi de l'espace; la paroi interne correspond au constricteur moyen du pharynx; la postérieure au plan vertébral et aux muscles et aponévrose prévertébraux (le XII s'en éloigne de plus en plus); l'externe à l'aponévrose cervical superficielle et au sterno-cléido-mastoïdien. En incisant la face profonde de la gaine de ce muscle, on ouvre la région.

Le contenu. — *En dehors* du nerf, il y a deux plans : un plan lymphatique représente la chaîne ganglionnaire jugulaire interne, dont un des ganglions particulièrement volumineux et constant est le ganglion sous-digastrique (ganglion de Kutner ou principal de la langue). Un plan veineux constitué par la jugulaire interne, plus ou moins distendue et le tronc thyro-linguo-facial qui s'y jette en avant; ce carrefour veineux est au-dessous du XII qui entre surtout en rapport avec ses branches d'origine faciale et linguale. Le nerf est masqué par un grillage veineux lorsque les branches d'origine du tronc se jettent isolément dans la jugulaire interne.

En dedans du nerf, il y a aussi deux plans : un plan artériel fait des carotides interne et externe; le XII surcroise successivement les deux artères 1 à 2 cm au-dessus du bulbe carotidien; il est aussi en rapport avec trois branches de la carotide externe : l'occipitale le sous-croise et donne une artériole sterno-mastoïdienne qui enjambe la courbe du XII et la fixe; la faciale et la linguale sont croisées au niveau de leur origine. Un plan nerveux constitué par le nerf laryngé supérieur qui est appliqué contre le pharynx.

Le XII est un repère essentiel de la ligature des carotides; il constitue le bord supérieur du triangle de Farabeuf, délimité par ailleurs en arrière par la jugulaire interne, en bas par le tronc veineux thyro-linguo-facial. Dans l'aire de ce triangle, on découvre les carotides interne et externe; il faut remarquer que ce triangle peut être bas situé, presque sur la bifurcation carotidienne.

Dans la région sous-maxillaire : au sortir de la région carotidienne, le XII et la linguale rencontrent le bord postérieur de l'hyoglosse; le XII passe en dehors de lui, donc dans la loge sous-maxillaire; l'artère linguale passe en dedans. Le XII est un des repères de la ligature de cette arrère.

Les parois. — Le nerf est loin des parois externes formées en haut par le maxillaire inférieur et en bas par l'aponévrose cervicale superficielle. Il est au contraire contre la paroi interne constituée par deux plans musculaires entre lesquels il chemine : l'hyoglosse plan de fond de la région est en dedans; le digastrique, attaché à l'os hyoïde par son tendon intermédiaire, et le stylo-hyoïdien sont en dehors.

Le contenu de la loge sous-maxillaire. Le XII est l'élément le plus profond. *En dehors* de lui, on trouve la veine linguale superficielle sous-jacente au XII, les collecteurs lymphatiques de la langue, la glande sous-maxillaire qui recouvre le tout. *Au-dessus* du XII, le nerf lingual décrit une courbe de rayon plus petit. *En dedans* du nerf, séparé de lui par l'hyoglosse, sont l'artère linguale et les deux veines linguales profondes.

Le XII est un point de repère pour la ligature de l'artère faciale soit dans le triangle de Béclard, limité par la grande corne en bas, le ventre postérieur du digastrique en haut, l'hyoglosse en arrière

(le XII forme la dissectrice du triangle), soit dans le triangle de Pirogoff limité par le XII en haut, le tendon intermédiaire du digastrique en bas, le bord postérieur du mylo-hyoïdien en avant.

Dans la région sublinguale : le XII y pénètre en passant dans une fente musculaire comprise entre l'hypoglosse en dedans, le mylo-hyoïdien en dehors. Il est accompagné par le canal de Warthon et par le prolongement antéro-interne de la glande sous-maxillaire. Très vite il se divise en un pinceau de branches terminales.

Les parois. — Le nerf est à distance des parois : *externe* formée par le maxillaire inférieur, *inférieure* constituée par le mylo-hyoïdien, *supérieure* constituée par la muqueuse du sillon gingivo-lingual. Il est contre la paroi *interne* représentée par le génio-glosse.

Le contenu. — *En dehors,* on trouve le pôle postérieur de la glande sublinguale, les vaisseaux sublingaux et les lymphatiques de la langue. *En haut,* le lingual décrit sa courbe et enlace de dehors en dedans le canal de Wharton. *En dedans,* l'artère linguale se divise en ses terminales ranine et sublinguale. Les veines ranines situées d'abord sous la muqueuse de la face inférieure de la langue deviennent veine linguale superficielle, tandis que d'autres petites veines satellites de l'artère ranine sont dans le muscle hyoglosse.

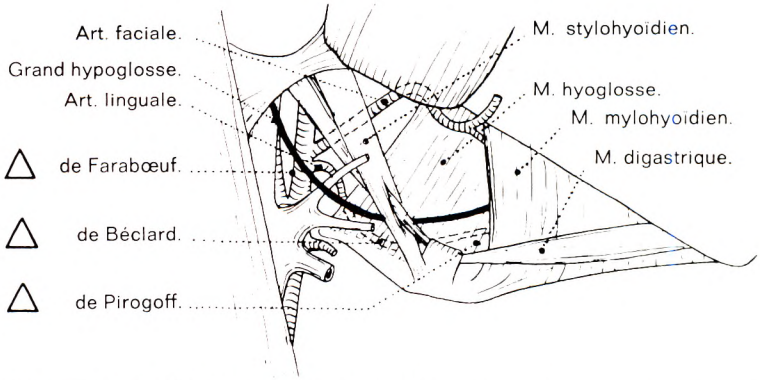

FIG. 132. — *Le grand hypoglosse dans les régions carotidiennes et sous-maxillaire.* (D'après SARROSTE et CARILLON, modifié.)

DISTRIBUTION

Les collatérales :

Dans l'espace rétrostylien. — *a)* Un *rameau méningé* a un trajet récurrent vers le crâne dans le canal condylien antérieur; il se distribue à la dure-mère voisine du trou occipital. Ce filet sensitif est probablement fait de fibres fournies au XII par l'anastomose du nerf avec le premier nerf cervical.

b) Des *rameaux vasculaires* inconstants sont fournis à la carotide interne; certains vont parfois jusqu'au corpuscule carotidien.

Dans la région carotidienne naissent les nerfs des muscles sous-hyoïdiens :

LA BRANCHE DESCENDANTE née au point où le nerf passe entre la carotide interne et la jugulaire interne descend d'abord; au niveau du ventre supérieur de l'omo-hyoïdien, elle se recourbe en dehors et s'anastomose en plexus avec la branche descendante du plexus cervical issue par deux racines des deuxième et troisième nerfs cervicaux. De la convexité de l'anse naissent : le nerf du ventre supérieur de l'omo-hyoïdien, le nerf du ventre inférieur de l'omo-hyoïdien, le nerf du sterno-thyroïdien, le nerf du sterno-cléido-hyoïdien, enfin, des branches exceptionnelles cardiaques et thyroïdiennes.

LE NERF DU THYRO-HYOÏDIEN oblique en bas et en avant croise la face externe de la grande corne de l'os hyoïde, au-dessus du nerf laryngé supérieur.

Pour Cruveilhier (1835), la branche descendante du XII serait formée en presque totalité par les fibres de C1, C2 apportées par l'anastomose supérieure et le XII serait à son origine uniquement constitué par des filets linguaux. Pour Hall (1876) les fibres envoyées par le plexus cervical au XII doivent être divisées en trois groupes : 1° Celles venues de l'anse de l'atlas forment le rameau méningé qui représente l'unique filet sen-

sitif du nerf; 2° D'autres venues de la même anse descendent et constituent les nerfs du thyro-hyoïdien et du génio-hyoïdien et la branche descendante; 3° Les fibres venues de l'anastomose inférieure remontent pour former les nerfs du thyro-hyoïdien et du génio-hyoïdien. D'autres auteurs admettent au contraire qu'il existe dans la branche descendante des fibres appartenant en propre au XII et destinées aux muscles sous-hyoïdiens.

Dans la région sus-hyoïdienne naissent trois nerfs qui sont ceux des muscles de la langue dont l'insertion est osseuse : le nerf du stylo-glosse (muscle innervé aussi par le IX et le VII), le nerf de l'hyoglosse, le nerf du génio-hyoïdien.

Les terminales : elles se détachent au niveau du bord antérieur de l'hyoglosse et rayonnent en éventail sur le génio-glosse, à l'intérieur duquel elles pénètrent bientôt; elles innervent tous les muscles de la langue : génio-glosse, hyoglosse, stylo-glosse, staphylo-glosse, amygdalo-glosse, pharyngo-glosse, lingual supérieur et inférieur, transverse.

Les anastomoses : le XII s'anastomose : avec le X par un ou deux filets qui vont au ganglion plexiforme; avec le sympathique cervical par quelques filets grêles qui vont au ganglion cervical supérieur; avec le lingual sur la face externe de l'hyo-glosse; avec le plexus cervical par deux importantes anastomoses : une supérieure faite de deux filets grêles nés de l'anse de l'atlas (constituée par C1 et C2) se porte vers le XII dans l'espace rétro-stylien, une inférieure unit C2 et C3 avec la branche descendante du XII.

SYSTÉMATISATION

Le XII est un nerf composé essentiellement de fibres motrices, si ce n'est les quelques fibres appartenant à la sensibilité proprioceptive musculaire.

Les connexions centrales se font avec l'écorce de la partie inférieure de la circonvolution frontale ascendante. Le centre de la motricité linguale est au-dessous de ceux du pharynx et du larynx, en avant du centre masticateur. De là les fibres suivant le faisceau géniculé. Les connexions réflexes s'établissent par la bandelette postérieure avec les autres nerfs crâniens, en particulier avec les noyaux sensitifs du V, du IX et du X.

Le noyau principal du XII est une colonne longue de 2 cm environ. Elle fait partie de la colonne grise qui prolonge dans le bulbe la base des cornes antérieures de la moelle. Il correspond à l'aile blanche interne du plancher du IVe ventricule, et se trouve en dedans de la commissure médiane, en dehors des noyaux dorsaux et sensitifs du X et en avant du noyau ambigu.

Les noyaux accessoires : noyau intercalaire de Staderini et noyau de Roller, sont un peu en dehors de la partie supérieure du noyau principal. Leur signification est mal connue, peut-être neurovégétative ?

Les fibres radiculaires se portent en avant, en dehors en une courbe à concavité externe qui répond en dehors à l'olive bulbaire et en dedans au ruban de Reil et au faisceau pyramidal.

EXPLORATION

Le grand hypoglosse est le nerf moteur de la langue. Vulpian a montré que malgré sa section, la langue n'est pas totalement paralysée, parce qu'il y a suppléance par le IX qui innerve le stylo-glosse.

L'exploration du nerf est réalisée en demandant de tirer la langue en avant et sur les côtés. On peut ainsi apprécier la force de la langue par pression avec les doigts à travers la joue.

Lorsque le XII est paralysé, il existe quelques troubles de la mastication, de la déglutition et de la parole. La langue tirée hors de la bouche est déviée vers le côté paralysé par action prédominante du génio-glosse du côté sain. Si elle est maintenue dans la bouche ouverte, elle est déviée au contraire vers le côté sain par prédominance des muscles rétracteurs stylo-glosse et hyo-glosse. La pression sur le doigt à travers la joue est diminuée de force. Lorsque la paralysie est ancienne l'hémilangue est atrophiée.

La paralysie du XII n'atteint pas les muscles sous-hyoïdiens, ce qui tend à démontrer que leur innervation par les fibres issues des nerfs cervicaux est apportée au XII par les anastomoses.

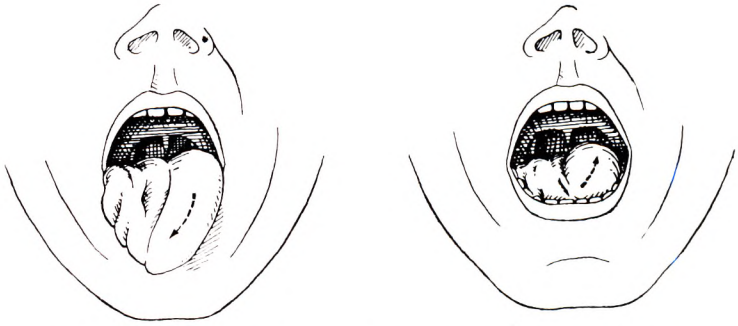

FIG. 133. — *La paralysie du grand hypoglosse supposée droite.*
A gauche : la langue tirée est déviée vers le côté paralysé (l'hémilangue est atrophiée).
A droite : la langue rentrée est déviée vers le côté sain.

Le grand hypoglosse peut être atteint par :

— Des lésions périphériques, le nerf est rarement lésé seul.

— Les lésions nucléaires du XII sont généralement bilatérales du fait de la proximité des deux noyaux du XII; elles sont associées à une paralysie soit des muscles de la bouche en raison du voisinage du noyau du VII, soit des muscles pharyngo-laryngés en raison du voisinage des noyaux ambigu et vago-spinal. Ces associations constituent des syndromes classiques (v. p. 146).

— Les lésions supranucléaires. Une lésion destructrice détermine un affaiblissement de l'hémilangue opposée. Une lésion irritative du centre cortical de la langue peut déterminer des convulsions de l'hémilangue opposée. Les lésions bilatérales des faisceaux cortico-bulbaires déterminent une paralysie de la langue.

ABORD CHIRURGICAL

La découverte opératoire du nerf grand hypoglosse dans le cou est d'indication exceptionnelle. Elle est réalisée parfois dans le cas de paralysie faciale pour faire une anastomose hypoglosso-faciale; sa branche descendante est alors suturée au bout périphérique du XII. L'incision suit le bord antérieur du sterno-scléido-mastoïdien; son milieu correspond à l'angle de la mâchoire. Le muscle est récliné en arrière; après avoir ouvert le feuillet profond de la gaine musculaire, on aperçoit le nerf au point où il croise la face externe de la carotide externe; on le suit en avant dans son trajet parallèle et sus-jacent à la grande corne de l'os hyoïde.

DEUXIÈME PARTIE

LES NERFS RACHIDIENS

CHAPITRE XII

ANATOMIE GÉNÉRALE

Les nerfs rachidiens ou spinaux naissent de la moelle épinière, sortent du rachis par les trous de conjugaison et aboutissent à des territoires sensitifs et moteurs fixes.

DESCRIPTION

Ils sont au nombre de 31 paires : 8 cervicaux, 12 thoraciques, 5 lombaires, 5 sacrés, 1 coccygien. Rappelons qu'il y a 33 vertèbres : 7 cervicales, 12 dorsales, 5 lombaires, 5 sacrées, 4 coccygiennes. Le premier nerf cervical sort entre l'occipital et l'atlas; le huitième, entre la septième vertèbre cervicale et la première dorsale. Jusqu'au septième nerf cervical, les nerfs portent *le nom* et le *numéro* de la vertèbre située au-dessous de leur émergence : à partir du premier nerf dorsal, ils portent ceux de la vertèbre située au-dessus (fig. 134).

LE VOLUME des nerfs rachidiens diffère : les plus gros sont ceux qui se destinent aux membres : nerfs cervicaux inférieurs et premier dorsal pour le membre supérieur, nerfs lombaires inférieurs et sacrés supérieurs pour le membre inférieur. Les nerfs thoraciques sauf le premier qui est plus gros, sont égaux. Le nerf coccygien est le plus grêle.

Les nerfs rachidiens dérivent d'un type commun : le nerf segmentaire primitif. Seuls les nerfs thoraciques gardent cette disposition primitive.

Le nerf rachidien type peut être divisé en quatre parties (fig. 135) :

Les racines :

— *La racine postérieure* (dorsale) sensitive est la plus grosse, elle est fixée au sillon postéro-latéral de la moelle, suivant une ligne verticale; un peu avant sa jonction avec la racine antérieure, elle porte un ganglion ovoïde, le ganglion spinal.

— *La racine antérieure* (ventrale) motrice, est plus petite; elle naît du sillon antéro-latéral de la moelle par une série de petites radicules étagées.

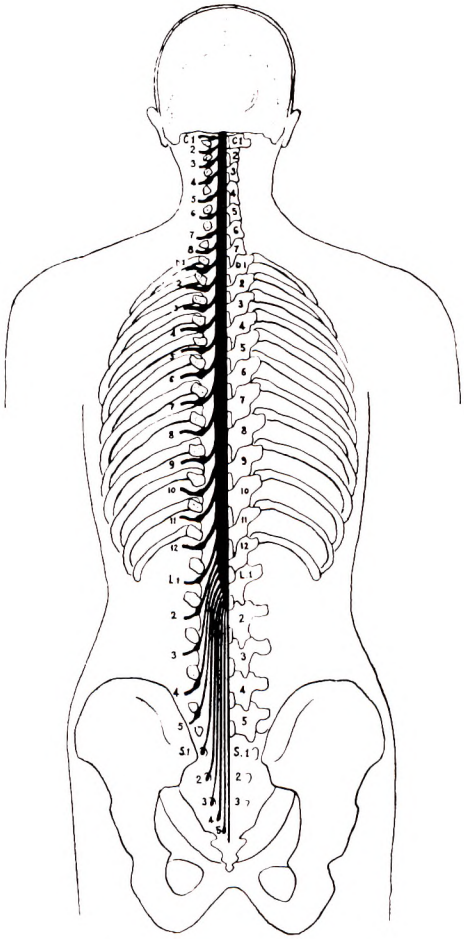

FIG. 134. — *Vue générale des nerfs rachidiens.*

Le nerf mixte (moteur et sensitif) est formé par la convergence des deux racines. La jonction des racines se fait au niveau du trou de conjugaison; le nerf se divise dès sa sortie du rachis en terminales dorsale et ventrale.

La branche dorsale ou postérieure, relativement grêle, se distribue aux muscles et à la peau de la partie postérieure du tronc.

La branche ventrale ou antérieure, plus grosse, chemine dans la paroi du tronc, dont elle innerve les muscles et se termine par les rameaux perforants latéraux et antérieurs qui innervent la peau des parties latérales et antérieures du tronc.

La branche antérieure du nerf rachidien donne en outre deux filets : le rameau communicant et le nerf sinu-vertébral. *a)* Le rameau communicant l'unit au ganglion sympathique le plus proche; il peut y en avoir 1 à 4 par nerf; chaque nerf est ainsi uni à 1 ou 2 ganglions sympathiques; *b)* Le nerf sinu-vertébral naît par deux racines, l'une vient du nerf rachidien, l'autre du rameau communicant; un trajet récurrent le ramène dans le rachis où il innerve les méninges, les vertèbres, les disques intervertébraux.

Les variations régionales. — Les *racines* et le *nerf mixte* ont la même disposition à tous les étages avec simplement des variations de longueur (voir plus loin).

Les *branches terminales* du nerf subissent au contraire des modifications liées à l'évolution des myotomes. Les branches postérieures gardent dans leur ensemble l'aspect primitif, car la partie postérieure des myotomes est peu modifiée. Les branches antérieures, par contre, en dehors de celles de la région thoracique qui conservent le dispositif métamérique primitif, sont le siège de transformations importantes; la partie antérieure des myotomes va, en effet, constituer les membres et entraîne les nerfs qui s'entrecroisent, se divisent, s'anastomosent et forment des *plexus* d'où partent des branches qui ne rappellent en rien les nerfs segmentaires d'origine (fig. 136).

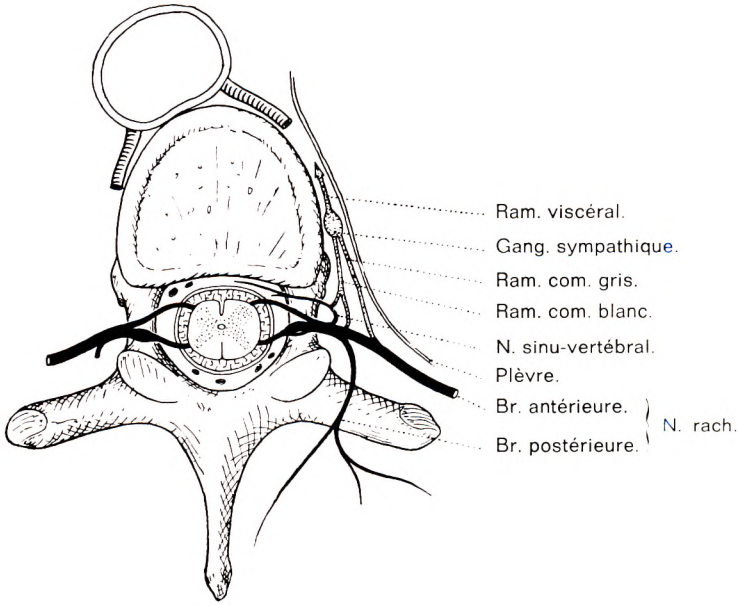

FIG. 135. — *Le nerf rachidien, ses racines et ses branches de division.*

Certains plexus sont constitués par la division simple des nerfs en branches ascendante et descendante anastomosées aux voisines, c'est le type des plexus cervical et sacro-coccygien. D'autres résultent de l'accolement des branches des nerfs en troncs communs, c'est le cas des plexus brachial, lombaire et sacré. Les plexus sont surtout

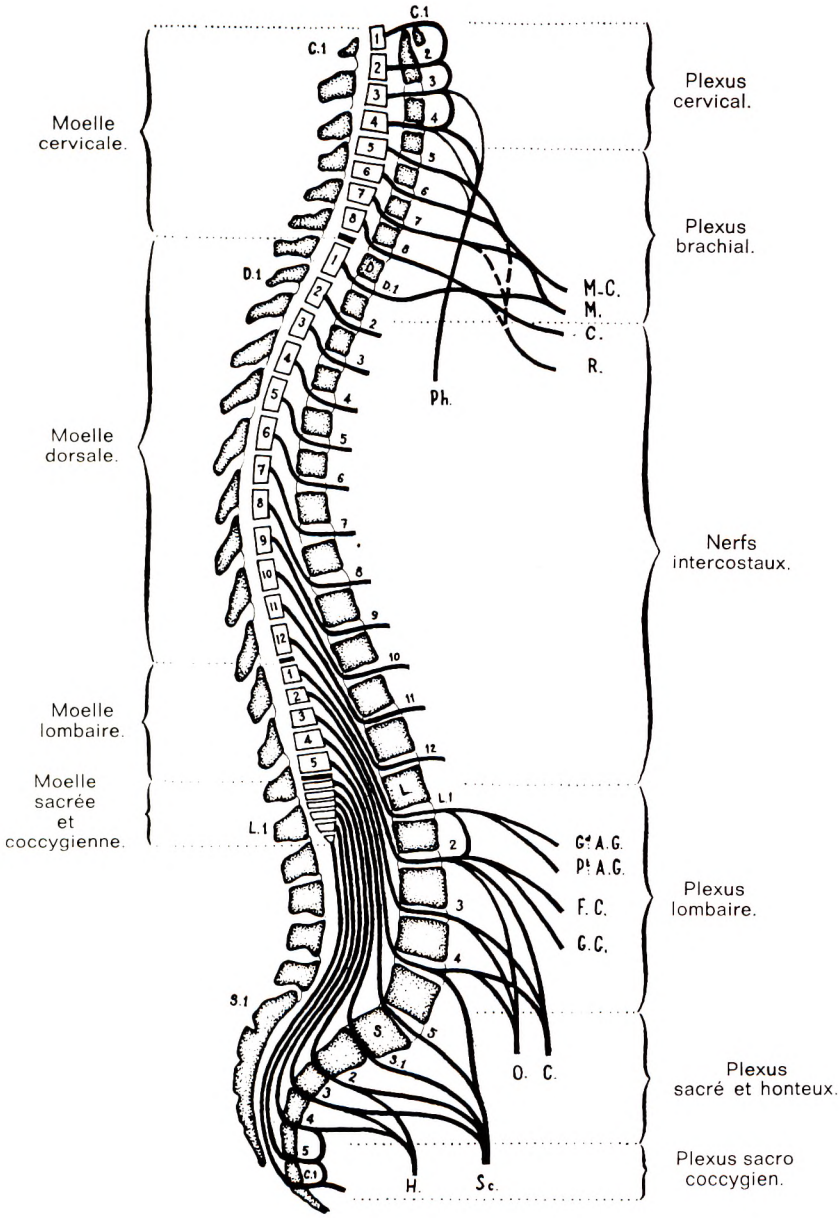

FIG. 136. — *La topographie vertébro-médullaire :* à gauche, les segments médullaires; à droite, les plexus rachidiens.

développés à la racine des membres; l'étude phylogénétique nous apprend qu'ils apparaissent et disparaissent, en effet, avec les membres (amphibiens, certains reptiles).

Cette disposition permet de distinguer sur le trajet des nerfs rachidiens plusieurs segments appelés : radiculaire, funiculaire *, plexulaire, tronculaire, et de parler de radiculite, funiculite, plexulite, tronculite et de syndrome radiculaire, funiculaire, plexulaire, tronculaire... (fig. 137).

* Funicule : cordon résultant de la réunion de plusieurs.

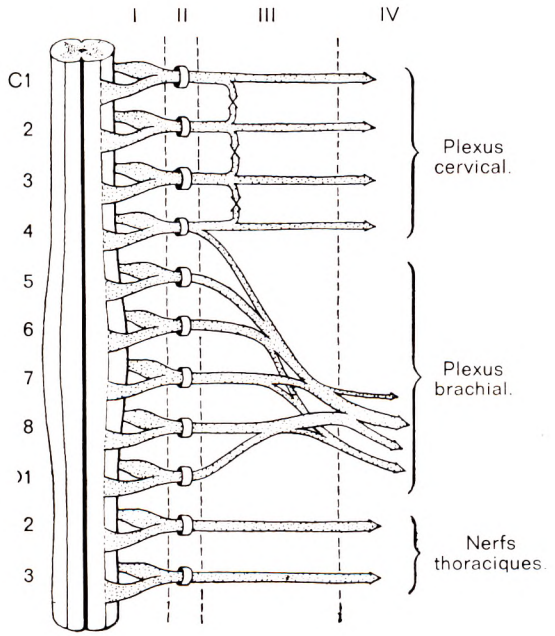

FIG. 137. — *Les différents segments du nerf rachidien.* I, segment radiculaire; II, segment funiculaire; III, segment plexulaire; IV, segment tronculaire.

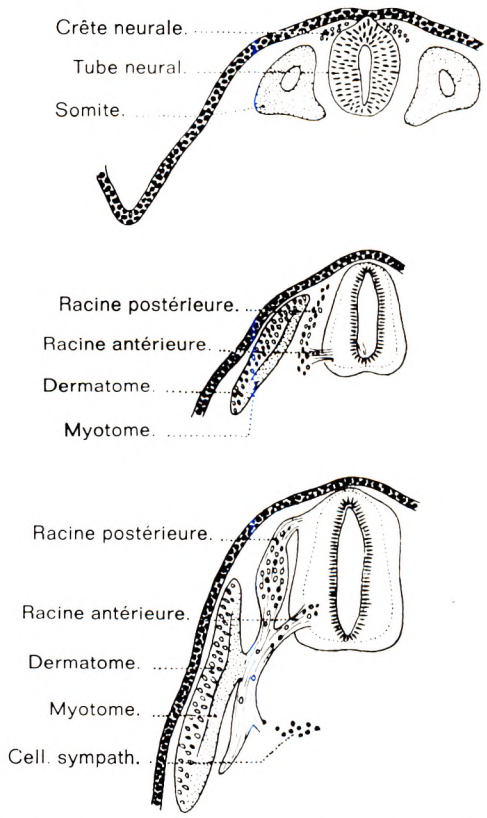

FIG. 138. — *Le développement des nerfs rachidiens.* (D'après HAMILTON, BOYD et MOSSMAN.)

EMBRYOLOGIE

La disposition primitive.

Les racines motrices. — Alors que le tube neural n'est pas encore recouvert de substance blanche, certaines cellules du manteau appelées neuroblastes émettent des prolongements qui émergent suivant une ligne continue du bord antéro-latéral de la moelle, cheminent dans le mésenchyme et viennent s'appliquer à la face interne des myotomes (Balfour). Les myotomes sont d'abord accolés contre le tube neural, ils entraînent ensuite dans leur migration les fibres nerveuses qui les ont atteints.

Les racines sensitives apparaissent un peu après les racines motrices. Sur un embryon de 4 mm on voit, à l'union du tube neural et de l'ectoderme, une traînée cellulaire ou crête ganglionnaire; elle est d'abord uniforme, puis de son bord ventral partent des prolongements qui vont s'unir à la racine antérieure, et de son bord dorsal des fibrilles qui vont pénétrer dans la moelle. Elle se fragmente ensuite en un certain nombre de ganglions.

Dans l'ébauche ganglionnaire, on peut reconnaître deux parties : Une postérieure où se trouvent les cellules ganglionnaires proprement dites, ou cellules du ganglion spinal. Ces cellules sont d'abord bipolaires : leur dendrite vient du dermatome, leur cylindraxe se dirige vers la moelle; ensuite, les deux prolongements s'accolent, réalisant la classique cellule en T ou pseudo-unipolaire. Une partie antérieure est constituée par les petites cellules de la gaine de Schwann, les cellules sympathiques (sympathoblastes) et les cellules du système chromaffine (fig. 138). Les auteurs modernes admettent plutôt que les cellules sympathiques viennent par migration de la corne latérale de la moelle en suivant la racine antérieure.

Le nerf rachidien proprement dit est constitué par les fibres venues des deux racines; sur un embryon de 9 à 10 mm, on peut déjà reconnaître

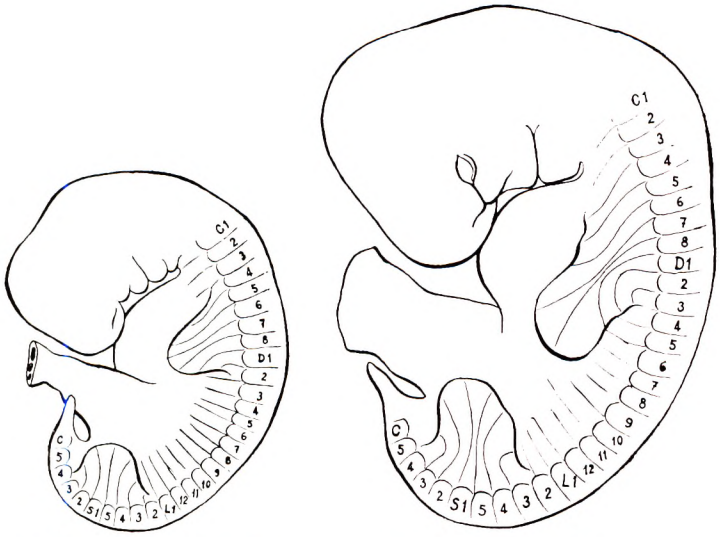

Embryon de 36 jours (6,2 mm). Embryon de 40 jours (9,5 mm).

FIG. 139. — *Migration des dermatomes des membres.*

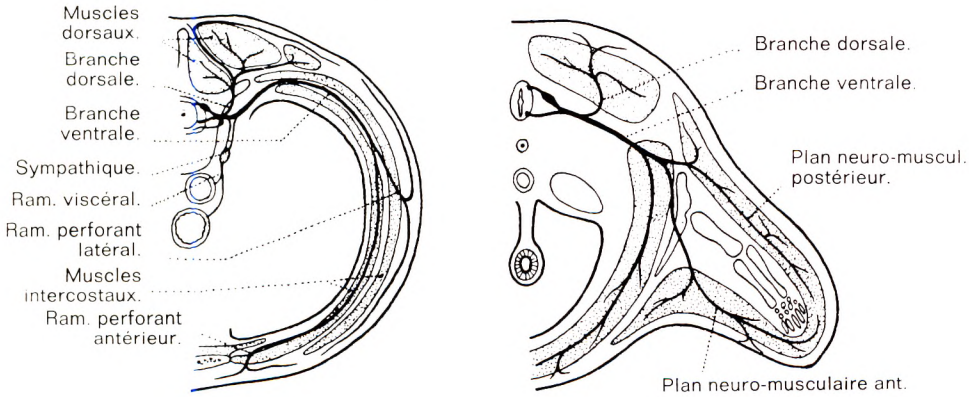

FIG. 140. — *Le développement des nerfs rachidiens.* (D'après MORRIS.)
A gauche : coupe passant par la région thoracique.
A droite : coupe passant par l'ébauche d'un membre.

les parties principales du nerf rachidien. Il s'allonge, se ramifie, et suit le myotome dans toutes ses expansions. La branche dorsale du nerf accompagne le bourgeon dorsal du myotome, la branche ventrale suit le bourgeon ventral.

Les modifications.

Le tronc de l'embryon est d'abord divisé en segments ou métamères, chacun est composé d'ectoderme, de mésoderme et d'endoderme; les nerfs ont une origine et une distribution segmentaires. La disposition métamérique primitive * ne persiste que dans la région thoracique; ailleurs, surtout au niveau des membres, elle est bouleversée, les dermatomes et les myotomes s'intriquent, les nerfs s'enchevêtrent et s'anastomosent en plexus. La branche dorsale garde le type

* La métamérie totale qui existe chez l'amphioxus et les sélaciens disparaît chez les Vertébrés supérieurs et chez l'Homme, où il n'y a ni métamérie médullaire (les myélomères ne sont pas bien délimités), ni métamérie périphérique (dermatomes et myotomes chevauchent les uns sur les autres).

métamérique : la branche ventrale, surtout par sa terminale latérale, constitue les plexus.

Au niveau des membres, le bouleversement atteint les territoires sensitifs et moteurs.

1) La peau du tronc correspondant à l'ébauche des membres est étirée comme une enveloppe de caoutchouc. Les territoires sensitifs successifs s'échelonnent de haut en bas, du bord externe vers l'interne; les territoires intermédiaires ne sont représentés qu'à l'extrémité des membres (fig. 139).

2) Les ébauches musculaires des membres entraînent les nerfs. Elles se clivent en deux bourgeons secondaires séparés par une couche de mésenchyme, première ébauche du squelette; le bourgeon antérieur donne les muscles de la flexion, le bourgeon postérieur fournit ceux de l'extension. De même, les nerfs sont divisés en un plan ventral et un plan dorsal qui restent indépendants sans anastomose, ou avec anastomoses rares. (Ex. : médian, cubital et radial.) Ainsi se séparent deux systèmes fonctionnels musculo-nerveux; les systèmes ventraux sont les plus volumineux (fig. 140).

DISTRIBUTION

A première vue, les nerfs rachidiens apparaissent comme des pièces de même valeur. En réalité, nous venons de voir que la disposition primitive est bouleversée, sauf dans la région thoracique.

L'anatomie, l'expérimentation, la clinique, la neurochirurgie ont permis de délimiter les territoires cutanés et musculaires correspondant à chaque nerf. L'exploration du système nerveux repose sur la connaissance de ces territoires.

Le territoire sensitif : le dermatome.

Le territoire cutané innervé par une racine postérieure (par l'intermédiaire d'un ou plusieurs nerfs périphériques) est appelé dermatome. Il y a autant de dermatomes que de segments médullaires.

Description. — La distribution radiculaire ou projection sur la peau des territoires d'innervation de chaque racine se présente au niveau du tronc sous l'aspect de bandes transversales et au niveau des membres sous l'aspect de bandes longitudinales, rappelant la disposition métamérique, phylogénique et ontogénique (schéma de Déjerine). Il existe des modifications secondaires :

1) Au niveau des branches postérieures, il y a étirement des dermatomes dans le sens de la hauteur : en effet, les territoires des 2e et 3e nerfs cervicaux (C_1 est absent) s'étendent sur le sommet du crâne à la rencontre de celui du trijumeau, tandis que les territoires lombaires s'étendent vers les fesses.

2) Au niveau des branches antérieures, l'étirement se fait dans le sens transversal vers les membres; les dermatomes les plus élevés sont sur le bord externe tandis que les plus bas sont sur le bord interne; à l'extrémité sont situés les dermatomes intermédiaires. Entre les dermatomes externe et interne existe un hiatus appelé ligne axiale; il y a sur chaque membre une ligne axiale antérieure et une ligne axiale postérieure. Au niveau du *membre supérieur*, l'hiatus sur les deux faces est dû à l'absence de branches cutanées des 7e et 8e nerfs cervicaux qui n'arrivent en surface qu'au niveau de la main. Sur le *membre inférieur* l'hiatus est dû à l'absence sur la face antérieure des branches du 5e nerf lombaire et sur les faces antérieure et postérieure de celles du 4e nerf lombaire (fig. 141 et 142).

Sur le *tronc* les dermatomes C_4 et D_2 d'une part, les dermatomes L_2 et S_3 d'autre part deviennent voisins.

La délimitation des territoires d'innervation des racines sensitives diffère du contour des territoires innervés par les nerfs périphériques qui figurent une sorte de mosaïque irrégulière (schéma de Déjerine). Cette différence permet, d'après l'étendue des troubles objectifs ou subjectifs de localiser une lésion sur la moelle, les racines et le nerf mixte (topographie radiculaire) ou sur les plexus et les nerfs périphériques (topographie tronculaire) (fig. 141 et 142).

La délimitation des territoires radiculaires. — Ils se chevauchent les uns les autres, il est impossible de les tracer exactement sur une même figure. Tout point de la peau est innervé par le nerf correspondant mais aussi par les deux nerfs voisins. Il y a lieu de distinguer :

1) La topographie radiculaire *de déficit* (Sherrington, Forster). Si on coupe une racine, seule une petite surface cutanée présente une hypoesthésie et non une anesthésie totale; c'est le territoire « propre ». Si on coupe les racines situées

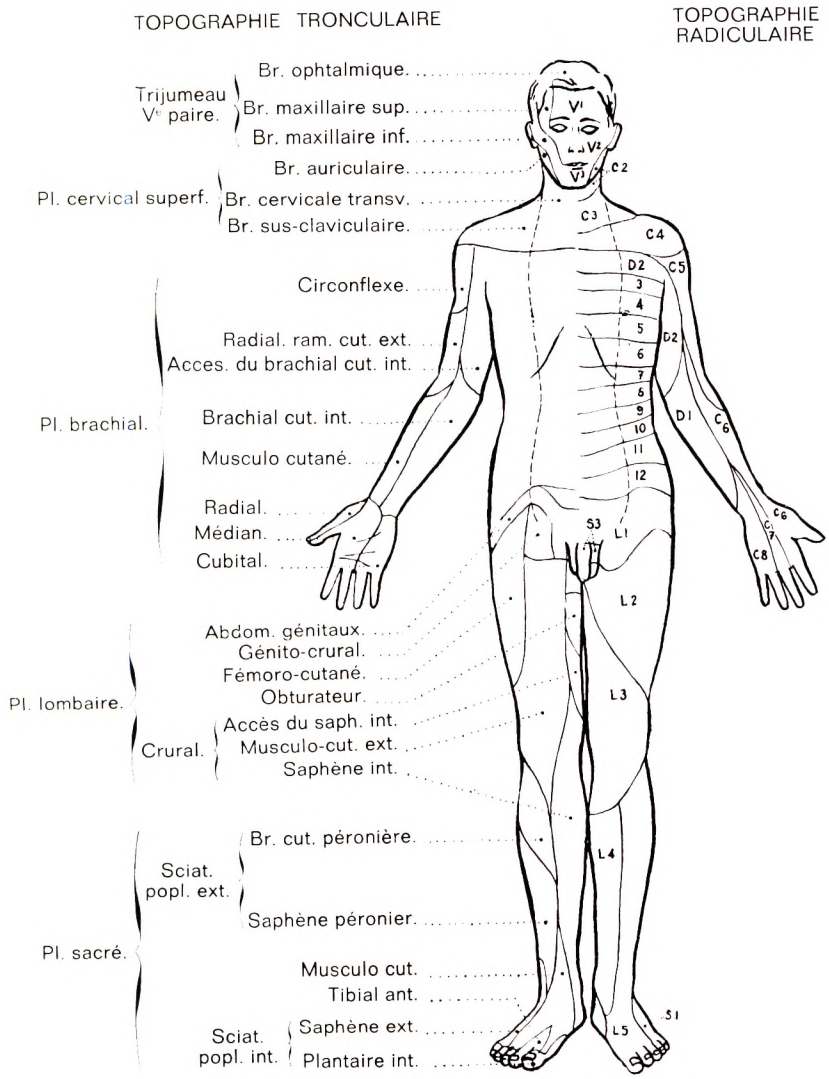

FIG. 141. — *Les topographies tronculaire et radiculaire* (face antérieure).

au-dessus et au-dessous de celle dont on veut étudier la distribution, la surface cutanée où la sensibilité est restée normale est celle de la racine; c'est le territoire maximum.

2) La topographie radiculaire *d'excitation* est plus exacte. L'excitation expérimentale, l'étude du siège de l'éruption de l'herpès ou du zona (due à l'atteinte par un virus particulier des cellules ganglionnaires), de celle d'une radiculalgie déterminée par une compression (hernie discale, ostéophytose, tumeur...) permettent de délimiter de façon précise les territoires radiculaires (fig. 156 et 157).

Applications. — Elles découlent de ces constatations. Pour obtenir l'anesthésie totale d'un dermatome, il faut sectionner trois racines (application à la chirurgie de la douleur). Lors de la blessure d'un nerf, le déficit sensitif est limité au territoire propre de ce nerf, il est en général entouré d'une zone d'hypoesthésie située entre le territoire propre et le territoire maximum. L'étendue du territoire anesthésié diminue d'ailleurs avec le temps, non pas par régénération du nerf sectionné, mais par progression des nerfs voisins ou probablement par leur simple mise en fonction, car ils sont déjà présents dans la région.

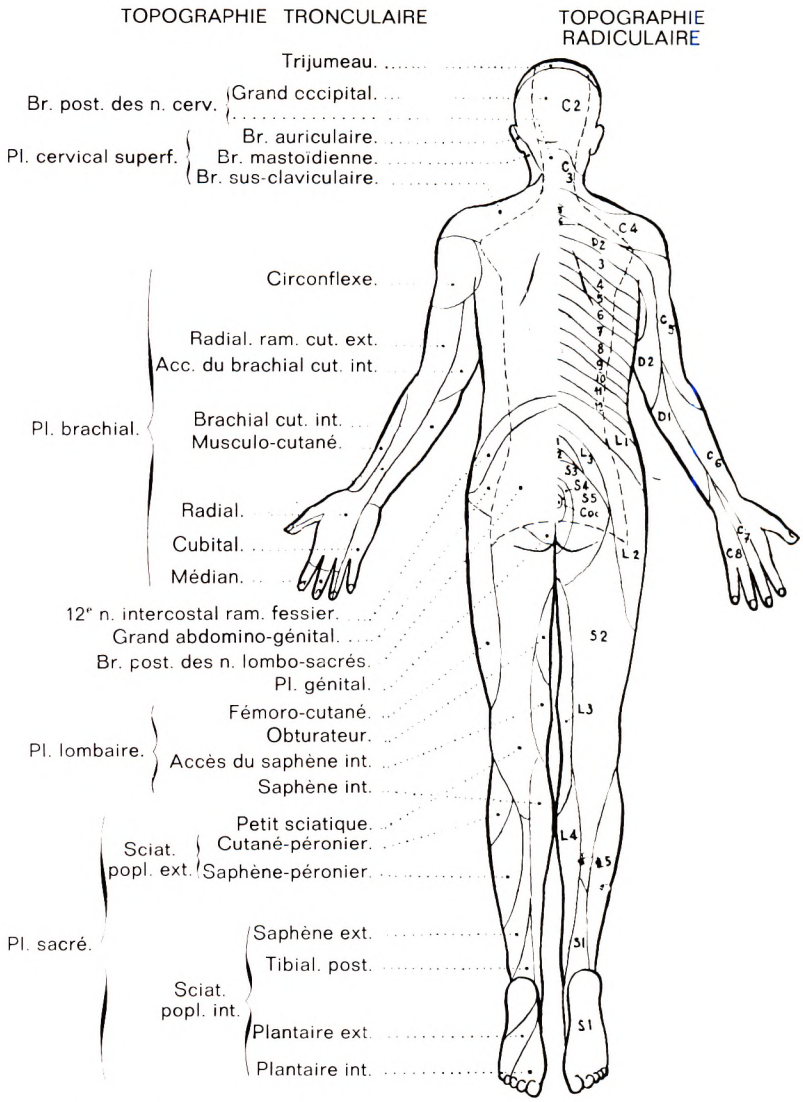

FIG. 142. — *Les topographies tronculaire et radiculaire* (face postérieure).

Le territoire moteur : le myotome.

La distribution motrice est moins schématique. Issu du segment médullaire par la racine motrice, le nerf segmentaire va à travers les plexus et les nerfs périphériques innerver un certain nombre de muscles qui dérivent d'un myotome.

Description. — 1° Les filets d'un nerf segmentaire s'éparpillent dans plusieurs nerfs périphériques et innervent plusieurs muscles; 2° Chaque muscle (à quelques exceptions près) a une origine plurale (plusieurs myotomes) et reçoit son innervation de plusieurs nerfs segmentaires (tableaux p. 245 et p. 295).

Applications. — La section d'une racine antérieure ne paralyse pas tous les muscles que ses fibres innervent, car des suppléances viennent des nerfs voisins. La section de deux à trois racines détermine une paralysie et une atrophie musculaire durable.

Toutefois, il n'y a pas pour l'innervation motrice une intrication et une suppléance aussi

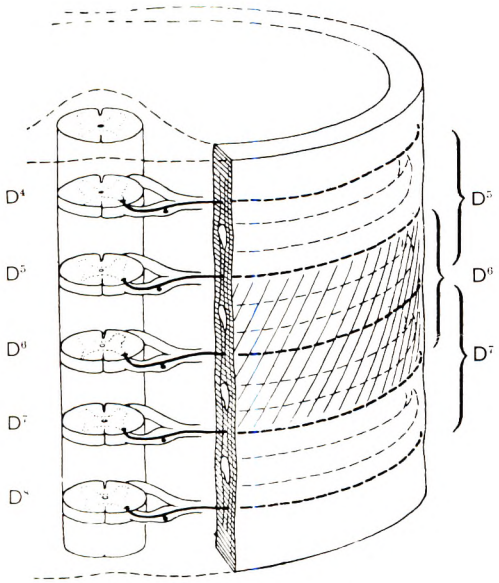

FIG. 143. — *Le chevauchement des territoires radiculaires.*

grandes que pour l'innervation sensitive; chaque racine se rend à un certain nombre de muscles déterminés. Cette notion permet dans les cas de paralysie motrice d'origine radiculaire de reconnaître le nerf en cause (électro-diagnostic). Elle trouve son application dans la règle chirurgicale qui est de ménager au maximum les nerfs pariétaux dans les incisions abdominales afin d'éviter paralysie, atrophie et éventration.

Les rapports entre les territoires moteurs et sensitifs.

La topographie radiculaire qui répond d'abord au schéma de la métamérie est bouleversée par les différenciations somatiques périphériques. Il n'y a plus juxtaposition entre les territoires moteurs et sensitifs.

Les territoires d'innervation des divers plans : cutané, musculaire externe, musculaire interne, péritonéal se superposent de telle façon que le plan le plus superficiel est le plus bas situé, et le plan le plus profond le plus haut situé. Les branches destinées au plan musculaire profond restent, en effet, parallèles à la direction générale de l'intercostal, celles du plan musculaire superficiel se dirigent obliquement vers le bas, celles qui vont au plan cutané plus obliquement encore. Sur une coupe horizontale de la paroi par exemple, les plans péritonéal et musculaire profond sont innervés par le 12e intercostal, tandis que les plans musculaire superficiel et cutané sont innervés par le grand abdomino-génital.

Le territoire neurovégétatif.

Les nerfs périphériques donnent sur tout leur trajet des collatérales sympathiques aux vaisseaux (nerfs vasculaires qui sont plus nombreux en certains points), aux pièces du squelette (nerfs diaphysaires ou nourriciers et nerfs épiphysaires), aux éléments des articulations (nerfs articulaires).

Ces nerfs sont soit moteurs et se rendent aux parois vasculaires, soit sensitifs et transportent la sensibilité profonde vasculaire, osseuse et articulaire.

Leur existence explique l'apparition de troubles vasomoteurs (cyanose), de décalcification (ostéoporose algique), de fibrose des tissus péri-articulaires (ankylose) lors de l'atteinte des nerfs rachidiens. Ces troubles sont surtout fréquents au niveau de l'extrémité des membres (main, pied). Ils surviennent plus particulièrement après l'atteinte de certains nerfs (médian, sciatique, poplité interne)...

SYSTÉMATISATION

Les fibres motrices (ou efférentes) régissent l'activité motrice volontaire.

Les cellules d'origine sont dans la tête de la corne antérieure de la moelle; ce sont de grosses cellules multipolaires rassemblées en groupes cellulaires. Stilling et Waldeyer distinguent trois groupes cellulaires : antéro-interne, postéro-interne, antéro-externe. Jacobson en décrit sept. A cette disposition correspond une systématisation, aussi bien dans la moelle cervicale que dans la moelle lombo-sacrée : les groupes cellulaires commandant à la portion proximale du membre sont situés en dedans, tandis que ceux qui commandent à la portion distale sont externes (fig. 145).

Les connexions centrales des cellules radiculaires sont complexes : elles constituent la voie finale commune (Sherrington). Leurs dendrites

sont en effet en relation avec la terminaison de divers faisceaux qui sont : la voie motrice pyramidale; les voies extra-pyramidales : faisceaux rubrospinal, vestibulospinal, olivospinal, tectospinal, etc.; la voie réflexe des fibres afférentes (arc réflexe médullaire).

Les connexions périphériques : les cylindraxes des cellules cheminent dans la racine antérieure, puis dans le nerf mixte et dans ses branches antérieure ou postérieure. Ils se terminent dans l'élément moteur qui est la fibre musculaire striée.

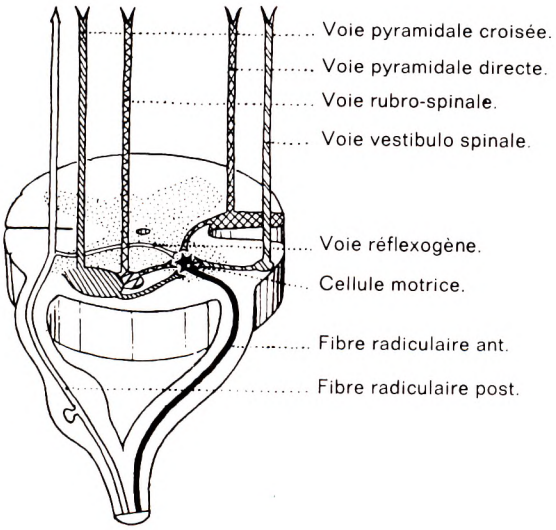

FIG. 144. — *La systématisation des fibres motrices.*

Les fibres sensitives (ou afférentes) transmettent à la moelle l'influx né dans les récepteurs périphériques.

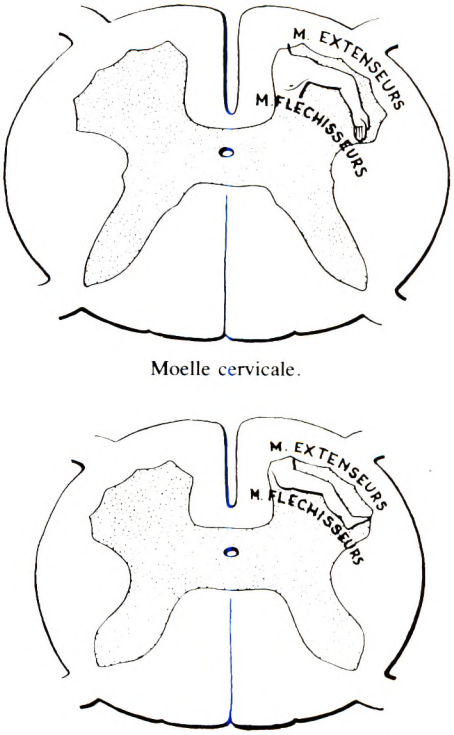

FIG. 145. — *Systématisation des noyaux de la tête de la corne antérieure de la moelle;* en haut, membre supérieur; en bas, membre inférieur.

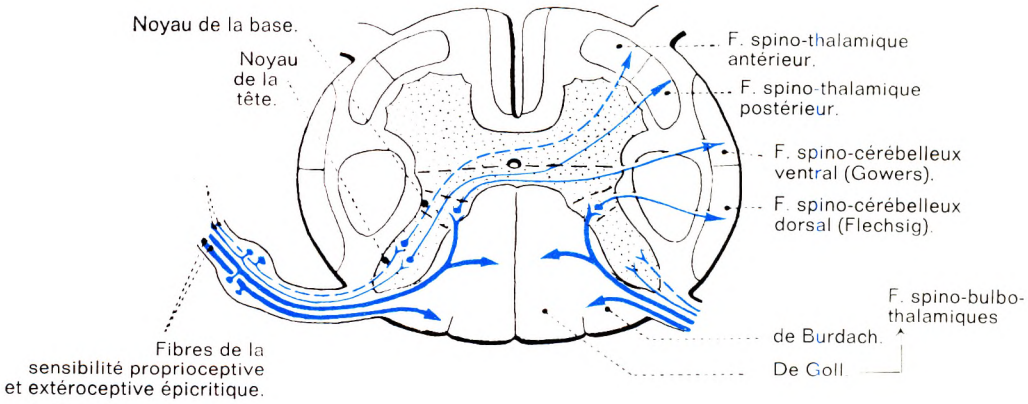

FIG. 146. — *Les voies extéroceptives et proprioceptives dans la moelle.*

Les récepteurs sont situés dans tous les tissus en surface (sensibilité extéroceptive) et en profondeur (sensibilité intéroceptive). De là les fibres cheminent dans les branches antérieure et postérieure du nerf rachidien, dans le nerf mixte, dans sa racine postérieure; elles font relais dans le ganglion spinal, où se trouve le premier neurone sensitif. Les diverses sensibilités dispersées au niveau de leurs récepteurs d'origine et groupées temporairement dans le nerf vont se disperser de nouveau selon leur nature dès leur pénétration dans la moelle.

Dans la moelle se trouve le deuxième neurone situé en un point différent, suivant le mode de sensibilité transportée. On peut en effet distinguer : 1° Un faisceau externe articulé avec les cellules de la tête de la corne postérieure (fibres courtes). Après relais, les fibres gagnent le faisceau antéro-latéral opposé (partie antérieure du faisceau en croissant de Déjerine ou faisceau spino-thalamique antérieur). Elles représentent la voie de la sensibilité tactile; 2° Un faisceau interne composé de deux groupes de fibres : certaines, après un trajet dans le cordon postérieur, gagnent les cellules de la base de la corne postérieure (fibres moyennes), traversent la ligne médiane et vont constituer la partie postérieure du faisceau en croissant de Déjerine : ce sont les fibres de la sensibilité thermo-algésique. D'autres montent dans les faisceaux de Goll et Burdach et atteignent les noyaux bulbaires du même nom (fibres longues); elles vectent la sensibilité profonde consciente. Elles émettent des collatérales réflexo-motrices et des collatérales pour les cellules de la colonne ce Clarke, qui constituent les voies spino-cérébelleuses (faisceaux de Fleschig et de Gowers) vectrices de la sensibilité profonde inconsciente.

Les fibres sympathiques vont, indépendamment de notre volonté, innerver la musculature lisse des viscères et des vaisseaux, régler la sécrétion des glandes et régir la trophicité de nos tissus. Elles naissent du neurone préganglionnaire situé dans la corne latérale de la moelle, et dont le cylindraxe chemine dans la racine antérieure, le nerf mixte et le rameau communicant blanc. L'influx se transmet ainsi dans le ganglion à un neurone ganglionnaire d'où partent des fibres postganglionnaires amyéliniques qui vont soit se mélanger à celles du nerf mixte par le rameau communicant gris, soit se distribuer directement (nerfs viscéraux, nerfs vasculaires...).

CHAPITRE XIII

LES RACINES RACHIDIENNES

Les racines antérieures et postérieures s'unissent pour former les nerfs rachidiens. Les racines antérieures sont constituées par les fibres vectrices de l'influx moteur; les racines postérieures groupent les fibres conductrices des divers modes de sensibilité.

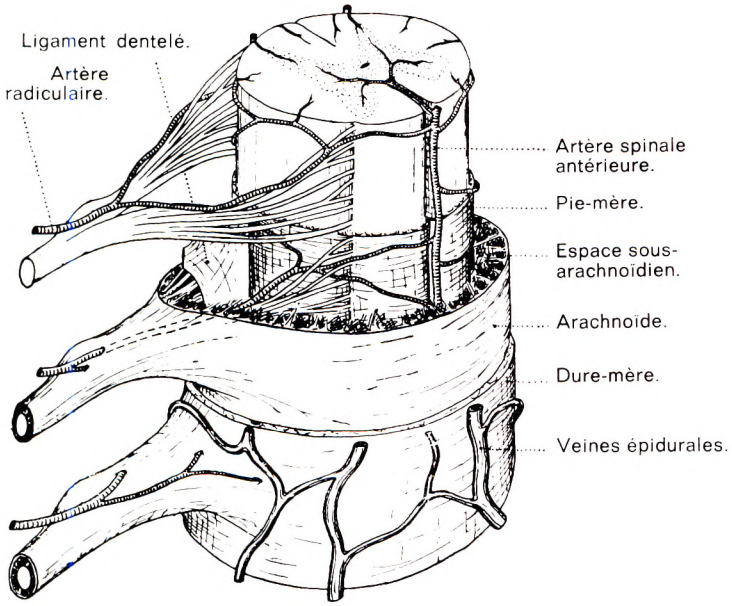

FIG. 147. — *Les racines rachidiennes et les méninges.*

DESCRIPTION

Il y a 31 paires de racines rachidiennes : 8 cervicales, 12 dorsales, 5 lombaires, 5 sacrées, 1 coccygienne. Elles portent le nom de la vertèbre située au-dessous de leur émergence du rachis pour les 7 premières; elles portent celui de la vertèbre sus-jacente à partir de la première dorsale et pour les suivantes; la 8e cervicale est située entre la 7e vertèbre cervicale et la première dorsale.

Une racine antérieure est constituée par 4 à 7 radicules issues du sillon collatéral antérieur de la moelle; ce sillon discontinu est interrompu entre les radicules.

Une racine postérieure se divise en 4 à 10 radicules qui pénètrent dans le sillon collatéral postérieur; ce sillon est au contraire continu. Chaque racine postérieure porte un *ganglion spinal;* ce renflement fusiforme (quelquefois scindé en deux amas surtout dans la région lombaire) est situé sur la partie externe de la racine

postérieure. Il est généralement en dedans du trou de conjugaison; toutefois, le premier cervical est contre l'orifice dural, le deuxième cervical peut correspondre à l'orifice dural lui-même et les ganglions sacrés sont dans le canal sacré; le ganglion du nerf coccygien peut manquer.

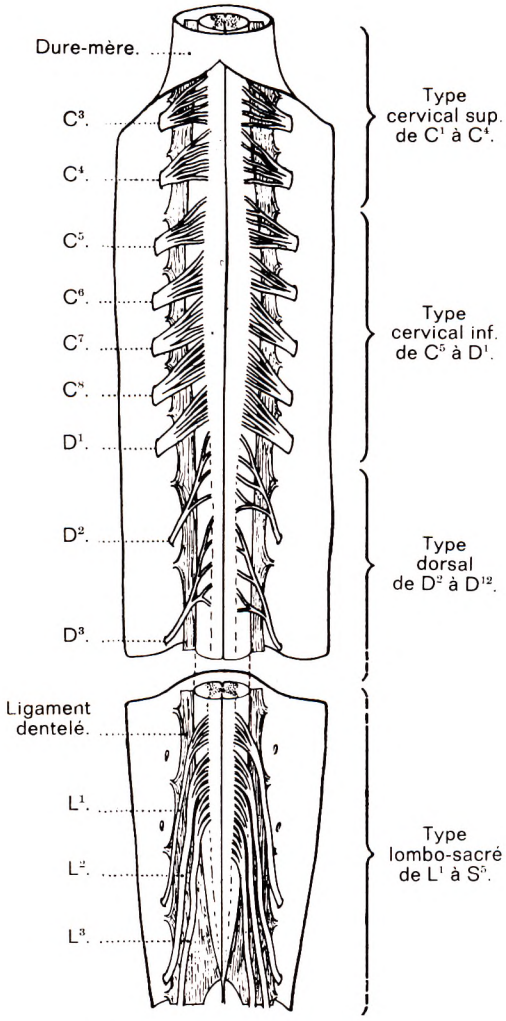

FIG. 148. — *Les différents types de racines rachidiennes.*

Volume. — La racine postérieure est toujours plus grosse que l'antérieure : trois fois plus dans la région cervicale, une fois et demie plus dans la région dorsale, deux fois plus dans la région lombaire. Seul, le premier nerf cervical a une racine postérieure plus petite; elle est même parfois absente (absence probablement liée au fait que le noyau sensitif du V descend jusqu'au premier segment médullaire et attire à lui le contingent sensitif de cet étage.

Trajet. — Les racines antérieure et postérieure convergent l'une vers l'autre pour constituer le nerf rachidien. Elles s'unissent en général juste avant de traverser le trou de conjugaison *. On peut distinguer dans leur trajet : un segment intra-dural; la traversée de la dure-mère; un segment extra-dural.

La direction, la longueur et l'assemblage des racines sont variables : c'est là une conséquence de l'ascension apparente de la moelle par rapport à la colonne vertébrale.

Direction. — Les racines du premier nerf cervical sont légèrement ascendantes, celles des 2e, 3e sont horizontales, les suivantes sont obliques en bas et en dehors, les dernières presque verticales. L'angle d'émergence formé par la moelle et les racines diminue de haut en bas.

Longueur. — La longueur des racines augmente considérablement de haut en bas : elle est de quelques millimètres pour les premières, elle atteint 26 cm pour les dernières. Lors de l'allongement de la colonne vertébrale, les racines (et non les nerfs) sont étirées.

Au-dessous du cône médullaire terminal (S_3, S_4, S_5 et C), l'étui dure-mérien ne renferme plus que des racines; c'est ce qu'on appelle la queue de cheval. De la deuxième vertèbre lombaire à la deuxième vertèbre sacrée, elles décrivent en suivant la lordose lombaire et la cyphose sacrée une courbe concave en arrière, puis concave en avant.

Forme. — Les racines rachidiennes ont une forme de lame triangulaire formée de radicules plus ou moins accolées. Hovelacque distingue quatre types :

1° *Cervical supérieur* (C_2-C_5). Les radicules grêles, disposées en éventail et hachées en raison de la grande mobilité de la colonne vertébrale à ce niveau, se réunissent en une racine au niveau de l'orifice dural.

2° *Cervical inférieur* (C_6-D_1). Les radicules, plus grosses, disposées en éventail compact, dont l'obliquité croît de haut en bas, se réunissent en une racine au niveau de l'orifice dural.

* Le trou de conjugaison est appelé ainsi en raison du fait que les deux racines s'unissent à son niveau pour constituer le nerf rachidien.

3° *Dorsal* (D_2-L_1). Les radicules grêles s'unissent pour constituer la racine avant l'orifice duremérien.

4° *Lombo-sacré* (L_2-C). Les radicules, plus grosses, s'unissent en une racine plus grosse et plus longue que dans le type précédent, ont un long trajet intradural.

Anastomoses. — Elles sont nombreuses. Elles unissent une racine à une autre de même nature : les radicules supérieures d'une racine s'anastomosent aux radicules inférieures de la racine sus-jacente; un filet issu de la moelle peut diverger vers les racines sus et sous-jacentes. Elles n'existent jamais entre une racine sensitive et une racine motrice.

RAPPORTS

Schématiquement, on peut distinguer trois portions par rapport à la traversée de la dure-mère; en réalité, seule la première est importante, car les racines constituent le nerf rachidien presque aussitôt après avoir traversé la dure-mère.

Le segment intradural.

Les méninges fournissent des gaines particulières aux racines qui les traversent. La pie-mère se réfléchit sur les racines (très loin d'après les classiques, sur 1 à 2 mm seulement d'après Hovelacque). L'arachnoïde accompagne les racines jusqu'à l'orifice dural et constitue par ses deux feuillets la gaine arachnoïdienne. La dure-mère se continue sans démarcation nette avec la gaine du nerf.

Le ligament dentelé constitue un rideau frontal qui sépare racines antérieures et postérieures; il s'attache de manière continue sur la moelle, et par des dents délimitant des arcades sur la dure-mère entre les orifices de sortie des nerfs. Au-dessous de la deuxième vertèbre lombaire c'est-à-dire au-dessous du cône médullaire le ligament dentelé n'existe plus, les racines groupées en paquet forment la queue de cheval.

Autour des racines, entre pie-mère et arachnoïde, il y a l'espace sous-arachnoïdien où se trouve le liquide céphalo-rachidien; entre les feuillets de l'arachnoïde est l'espace arachnoïdien, entre arachnoïde et dure-mère l'espace sous-dural, et entre dure-mère et rachis l'espace épidural (fig. 150 et 151).

L'espace sous-arachnoïdien se continue probablement avec les espaces lymphatiques du périnèvre. Nageotte, Retzius ont soutenu l'idée de la continuité et de la possibilité d'écoulement du liquide rachidien par cette voie; Hassin a admis

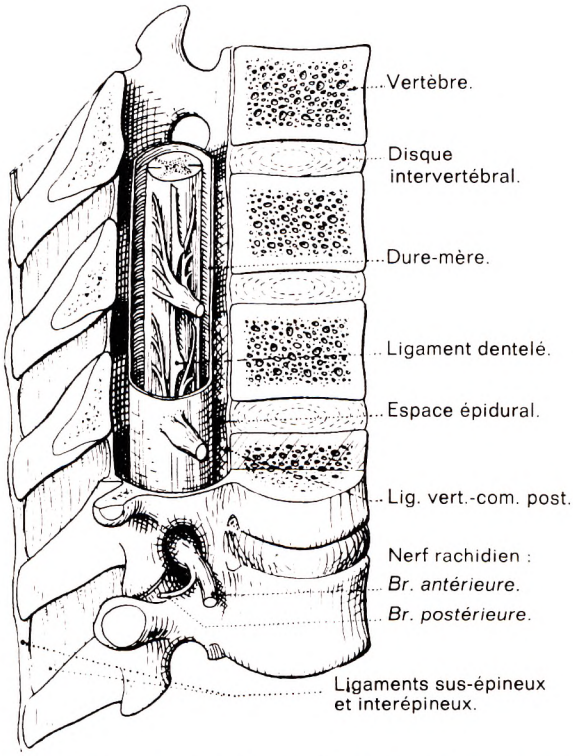

FIG. 149. — *Vue latérale de la moelle sur une coupe vertico-sagittale de la colonne vertébrale.*

que les culs-de-sac sous-arachnoïdiens périradiculaires jouent un rôle dans la résorption du liquide céphalo-rachidien; Weldt a constaté qu'un colorant tel que le bleu de méthylène passe de l'espace sous-arachnoïdien dans le périnèvre. Sicard, au contraire, expérimentant avec des particules plus volumineuses (encre de Chine), a conclu à l'absence de communication. Il est arrivé que des gouttes de lipiodol injecté dans l'espace sous-arachnoïdien pour localiser une compression médullaire soient retrouvées dans la région de la grande échancrure sciatique sur des radiographies faites quelques années plus tard.

Les gaines méningées périradiculaires jouent un rôle capital dans la propagation et le dévelop-

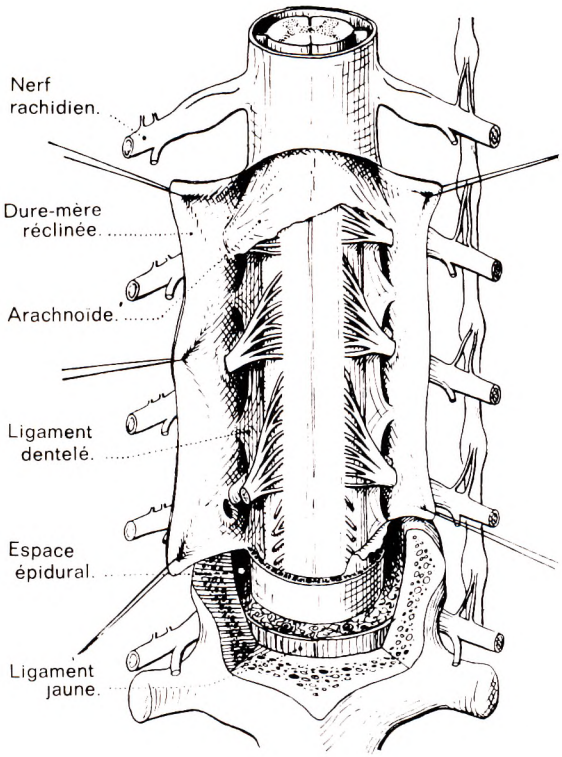

sont plus étendues chez l'enfant et se réduisent avec l'âge. Ainsi pourrait s'expliquer la fréquence plus grande des radiculites sur les racines postérieures, dans la région lombo-sacrée et chez l'enfant.

Les organes. — L'artère radiculaire donne une branche qui chemine sur la face antérieure de la racine antérieure, et une branche qui va sur la face postérieure de la racine postérieure. Les veines sont parfois nombreuses.

Dans la région cervicale haute, la racine médullaire du nerf spinal est située entre le ligament dentelé et les racines postérieures, il se rapproche de plus en plus des racines postérieures et finit par toucher les deux premières (voir p. 147). Au niveau du trou occipital, l'artère vertébrale est située devant la première racine cervicale.

FIG. 150. — *Vue postérieure de la moelle après ouverture de la colonne vertébrale et des méninges.* A droite, la chaîne sympathique.

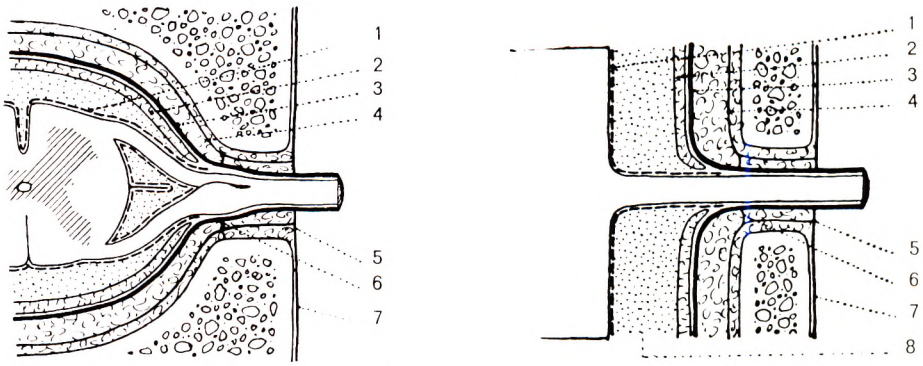

FIG. 151. — *Le canal de conjugaison et les méninges.*
A gauche : coupe horizontale. - *A droite :* coupe frontale. - *1*, pie-mère; *2*, arachonoïde; *3*, dure-mère; *4*, lame épidurale; *5*, opercule externe; *6*, opercule interne; *7*, surtout fibropériostique; *8*, espace sous-arachnoïdien.

pement des infections méningées : les culs-de-sac méningés peuvent être un lieu de pullulation microbienne; ils sont aussi des portes d'entrée et le point de départ de dissémination infectieuse.

Les gaines arachnoïdiennes ont une longueur variable avec la racine, l'étage et l'âge (Tinel, 1911). Elles sont plus longues sur les racines postérieures. Elles sont plus courtes dans les régions cervicale et dorsale que dans la région lombo-sacrée où elles atteignent le ganglion. Elles

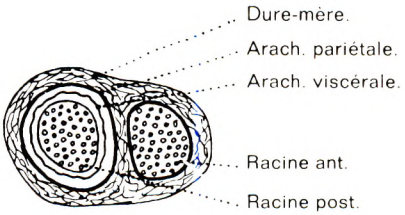

FIG. 152. — *Les gaines méningées des racines rachidiennes.*

La traversée durale.

Les deux racines traversent la dure-mère par des orifices séparés. Elles sont entourées par un manchon sous-arachnoïdien et accompagnées par les branches correspondantes de l'artère radiculaire.

Le segment extra-dural.

Il est court (5 à 10 mm), car les racines, à part celles de la région cervicale, se réunissent aussitôt la dure-mère traversée pour constituer le nerf rachidien. Le point où les racines sont accolées a été appelé nerf radiculaire par Nageotte, et nerf de conjugaison par Sicard et Cestan. C'est là que se trouve le ganglion spinal.

Les méninges. — La dure-mère forme aux racines, soit une gaine propre, séparée par une petite cloison, soit une gaine commune; elle les accompagne jusqu'au trou de conjugaison; elle a l'aspect d'une manche de veste. L'arachnoïde forme une gaine le long des racines, surtout sur la racine postérieure (fig. 152).

Les organes. — Dans la gaine dure-mérienne, au-dessus du nerf est l'artère radiculaire. En dehors de la gaine et autour du nerf se trouvent la graisse de l'espace épidural et les veines des plexus rachidiens; en avant est le nerf sinu-vertébral. Devant les racines du premier nerf cervical monte l'artère vertébrale.

Les vertèbres. — Ces rapports éclairent un chapitre important de la pathologie radiculaire. Les racines sont à l'aise dans la partie centrale du canal; elles baignent dans le liquide céphalo-rachidien : elles sont au contraire à l'étroit dans le *défilé interdisco-articulaire* qui précède le trou de conjugaison, formé en avant par le disque intervertébral et en arrière par des articulations vertébrales postérieures recouvertes par l'expansion latérale du ligament jaune. C'est au niveau de ce défilé que peuvent survenir les compressions radiculaires d'origine disco-vertébrale; elles sont surtout fréquentes au niveau des charnières cervico-thoracique et lombo-sacrée.

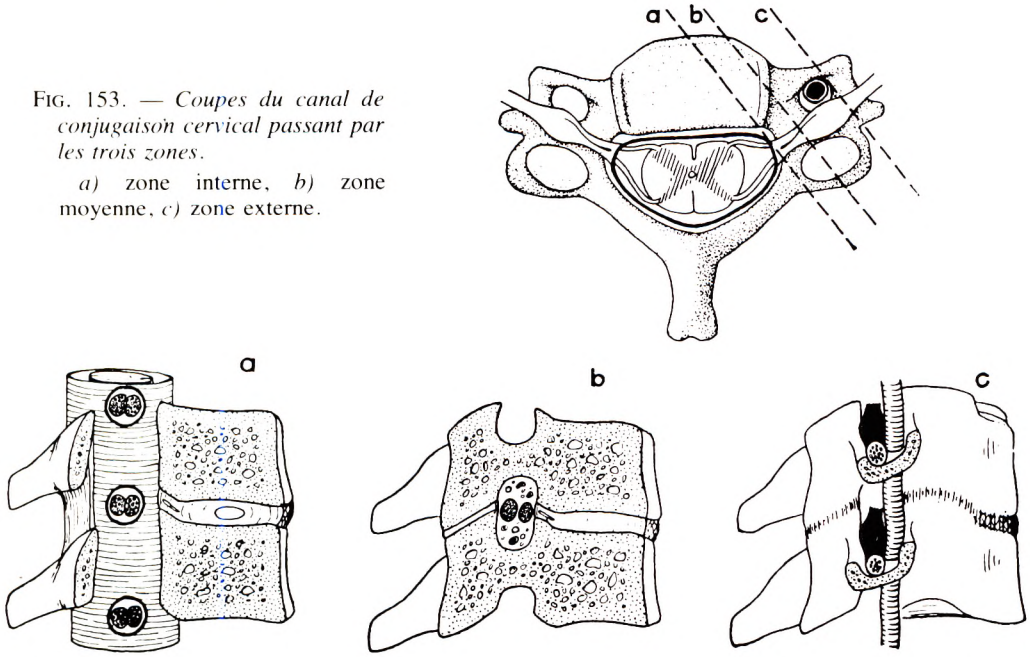

FIG. 153. — *Coupes du canal de conjugaison cervical passant par les trois zones.*
a) zone interne, *b)* zone moyenne, *c)* zone externe.

Dans la région cervicale la disposition est particulière. On peut distinguer trois zones successives (fig. 153). Une zone interne où les racines sont relativement au large, juste avant l'orifice interne du trou de conjugaison : en ce point peut saillir une hernie discale relativement rare dans la région cervicale. Une zone moyenne rétrécie entre la fente articulaire unco-vertébrale en avant et les apophyses articulaires en arrière : un bec ostéo-

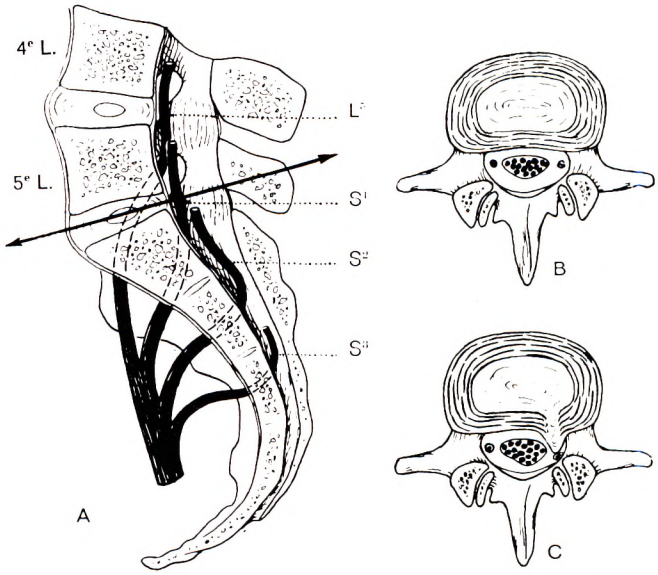

FIG. 154. — A. *Coupe sagittale médiane de la colonne lombo-sacrée.*
B. *Coupe horizontale passant par le disque.*
C. *Hernie discale comrimant une racine.*

phytique d'origine unco-vertébrale est la cause la plus fréquente de compression radiculaire cervicale et de cervico-brachialgie surtout en C_5-C_6 et C_6-C_7. Une zone externe ne correspond déjà plus aux racines, mais au nerf rachidien qui repose sur l'apophyse transverse cervicale (fig. 153).

Dans la région lombaire, avant d'atteindre le trou de conjugaison, les racines passent dans le défilé interdisco-articulaire : le contact est intime en avant, une hernie discale même minime peut les comprimer. La cinquième racine lombaire et la première sacrée sont plus exposées, car elles sont plus volumineuses, et les défilés L_4-L_5 et L_5-S_1 sont plus étroits et plus longs (A. Latarjet et Magnin, 1941). Une racine est à son émergence surtout en rapport avec le disque sus-jacent. Une hernie du disque L_4-L_5 détermine une radiculalgie sciatique de la 5e racine lombaire, une hernie du disque L_5-S_1 détermine une radiculalgie de la première racine sacrée (fig. 154).

Les repères vertébraux.

Pour apprécier la correspondance topographique vertébro-radiculaire, les apophyses épineuses sont le seul point de repère extérieur. Les lois de Chippault permettent de situer l'émergence médullaire des racines par rapport à ces apophyses; elles

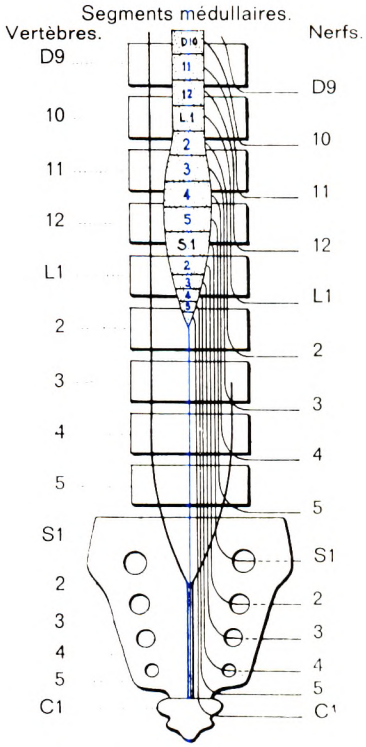

FIG. 155. — *La topographie vertébro-rachidienne.*

n'ont rien d'absolu en raison des variations individuelles du squelette et de la hauteur d'émergence des racines.

Dans la région cervicale, on obtient le numéro de la racine correspondante en ajoutant 1 à celui de l'apophyse épineuse; c'est ainsi que la 3e apophyse épineuse correspond à l'émergence de la 4e racine cervicale. Dans la région dorsale supérieure, il faut ajouter 2. De la 6e dorsale à la 10e, il faut ajouter 3. La 11e correspond aux racines lombaires inférieures, la 12e aux sacrées. Les lois de Chippault peuvent se résumer dans le tableau suivant :

Apophyse épineuse C	= RC + 1
Apophyse épineuse ....D_1 à D_6	= RD + 2
Apophyse épineuse ....D_6 à D_{10}	= RD + 3
Apophyse épineuse ....D_{11}	= RL 2, 3, 4, 5
Apophyse épineuse ....D_{12}	= RS et RC

SYSTÉMATISATION

La racine antérieure. — Dans la racine antérieure passent les fibres de la motricité somatique et neurovégétative. Elles jouent un rôle dans la conduction de l'influx moteur volontaire et réflexe, dans les fonctions trophiques et neurovégétatives (vasomotricité, sudomotricité, pilomotricité).

Des fonctions plus particulières appartiennent à certaines; c'est ainsi que la première thoracique porte des fibres de la motricité irienne, les 3e et 4e sacrées des fibres de la fonction érectile...

On admet que la section d'une seule racine motrice n'entraîne pas de troubles. En fait, cela n'est pas vrai pour toutes. Il faut probablement faire une exception pour les 6e et 7e cervicales, la 5e lombaire et la 1re sacrée, qui correspondent aux fibres les plus importantes du plexus brachial et du plexus sacré et pour celles qui ont des fonctions particulières... D_1... S_3 et S_4...

La racine postérieure. — Au niveau des racines postérieures, les diverses sensibilités jusque-là éparses selon leur territoire d'origine se groupent en un faisceau unique, avant de se disperser de nouveau dans la moelle selon leur nature. La racine postérieure porte des fibres centripètes, son rôle est sensitif et réflexe. Signalons qu'il a été admis que les fibres vasodilatatrices (dont l'existence nous paraît bien hypothétique) passeraient dans les racines postérieures par conduction antidromique, ce qui représente une exception à la loi de Magendie.

EXPLORATION

Chaque racien motrice, chaque racine sensitive a un territoire précis.

La topographie radiculaire déficitaire n'est pas aisée à préciser, comme nous l'avons signalé (p. 168). Ceci est surtout vrai du point de vue de la motricité, car la plupart des muscles ont une innervation plurisegmentaire, et la compression ou section d'une seule racine provoque rarement une paralysie et une atrophie musculaire. Il en est de même du point de vue sensitif : la section d'une racine ne provoque qu'une hypoesthésie parfois difficile à découvrir : il y a compensation par les racines sus- et sous-jacentes, car les territoires sensitifs radiculaires chevauchent les uns sur les autres. Seule, la section de deux ou trois racines sensitives détermine une anesthésie cutanée réelle.

La topographie radiculaire d'irritation est au contraire très précise; le siège de la douleur permet de reconnaître facilement la racine qui est en cause.

Il est particulièrement intéressant de connaître les territoires correspondant aux racines des nerfs des membres supérieur et inférieur (fig. 156 et 157).

La cinquième racine cervicale. — La douleur suit le bord supérieur de l'omoplate et le bord supérieur du bras; une paresthésie (fourmillement, engourdissement) prolonge parfois la douleur sur le bord externe de l'avant-bras. La pression des apophyses transverses C_4 et C_5 est douloureuse. On peut découvrir une faiblesse musculaire du grand dentelé et des fibres antérieures du deltoïde.

La sixième racine cervicale. — La douleur suit le bord supérieur de l'omoplate, le bord externe du bras et de l'avant-bras; le pouce est le siège de douleur ou de paresthésies. Une douleur est provoquée par la pression des apophyses transverses C_5 et C_6. Le réflexe bicipital est diminué ou aboli. Une faiblesse musculaire des muscles scapulaires et du biceps peut apparaître.

La septième racine cervicale. — La douleur suit la moitié supérieure de l'omoplate, la face postéro-latérale du bras et de l'avant-bras. L'index et le médius sont le siège de douleur ou de paresthésie. La pression provoque une douleur au niveau de l'émergence, c'est-à-dire au niveau des apophyses transverses C_6 et C_7. Le réflexe tricipital peut être diminué ou aboli. La force musculaire du triceps est diminuée.

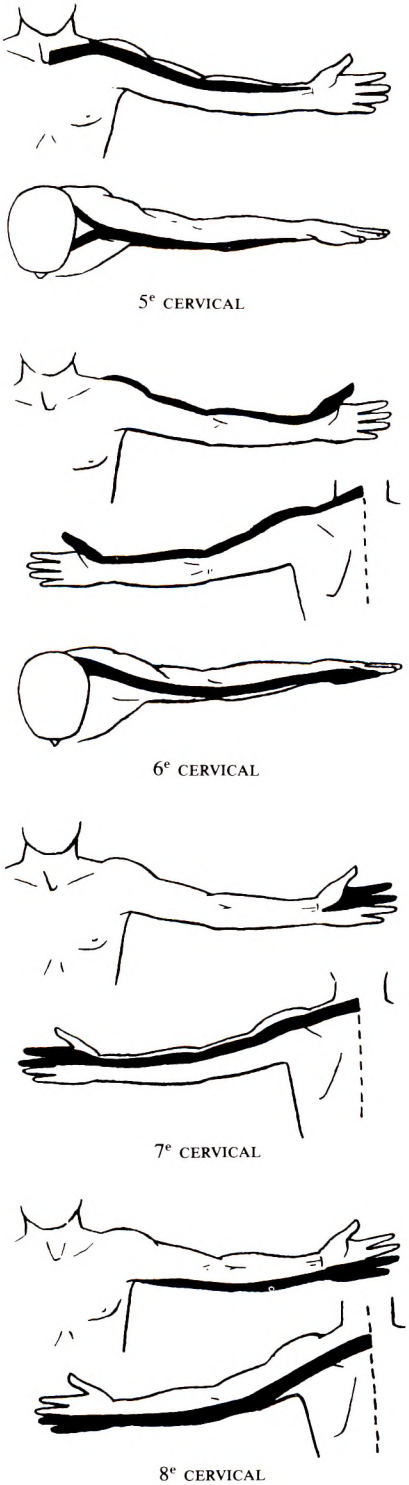

FIG. 156. — *Les territoires radiculaires du membre supérieur.*

La huitième racine cervicale. — La douleur suit la moitié inférieure de l'omoplate, le bord interne du bras et de l'avant-bras. Les 4e et 5e doigts sont le siège de douleurs ou de paresthésies. La pression sur l'apophyse transverse C_7 provoque une douleur. Une diminution de la force des muscles de la main peut exister.

La quatrième racine lombaire. — La douleur suit le bord supérieur de la fesse, la région trochantérienne, la face antéro-externe de la cuisse, la face antérieure de la jambe. Le gros orteil est le siège de douleur ou de paresthésies. Le reflexe rotulien peut être diminué. Le muscle quadriceps est légèrement atrophié.

La cinquième racine lombaire. — La douleur descend du milieu de la fesse, sur la face externe de la cuisse et de la jambe; elle atteint le dos du pied et les premier, deuxième et troisième orteils. Une légère diminution de la force de la flexion dorsale du pied et une atrophie du pédieux peuvent exister.

La première racine sacrée. — La douleur suit le milieu de la fesse, la face postérieure de la cuisse, de la jambe et du tendon d'Achille; elle se poursuit sur le bord externe du pied et du petit orteil où elle est parfois remplacée par des paresthésies. Le réflexe achilléen est diminué ou aboli. La force des muscles fléchisseurs du pied est diminuée.

La seconde racine sacrée. — La douleur suit la partie interne de la fesse; elle s'irradie vers le périnée, la partie postéro-interne de la cuisse, de la jambe et de la cheville. Le réflexe achilléen est souvent diminué.

ABORD CHIRURGICAL

L'infiltration des racines rachidiennes ne peut être réalisée directement. On peut infiltrer les nerfs rachidiens ou les branches de division de ce nerf à l'émergence du canal de conjugaison (v. p. 188), mais cette infiltration se fait au-delà des racines qui sont intrarachidiennes.

Seules, les racines sacrées peuvent être infiltrées dans le canal rachidien par voie épidurale (fig. 158). Le malade est en décubitus latéral, les genoux remontés aussi haut que possible, ou en position genu-pectorale. L'aiguille est enfoncée au

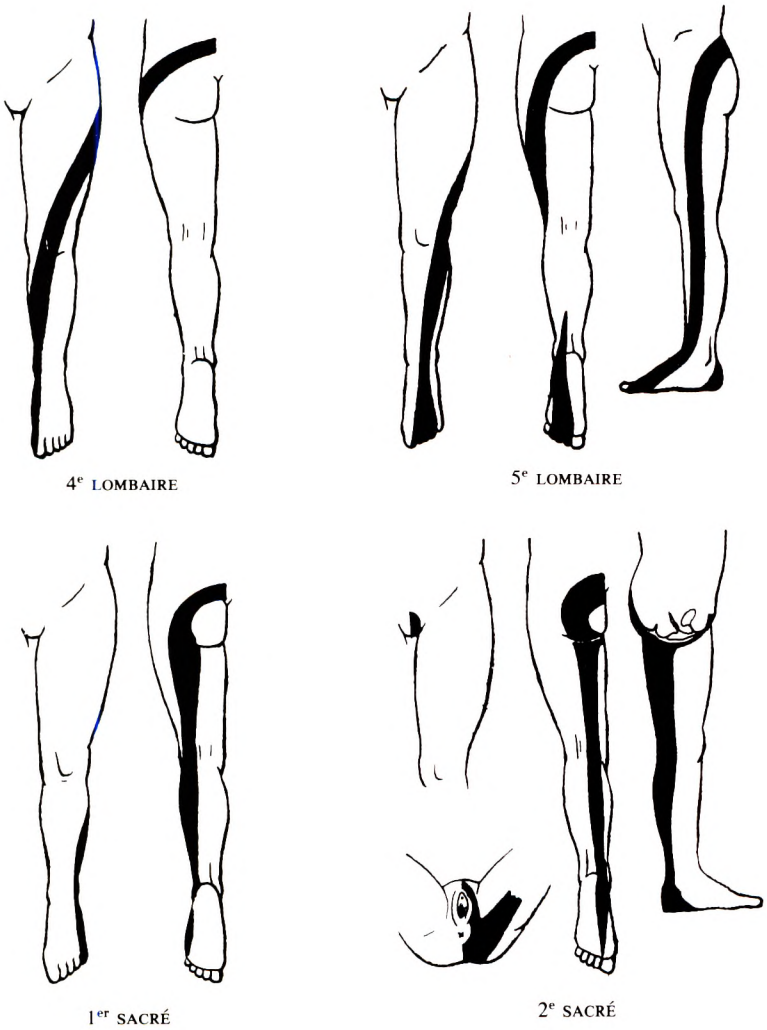

FIG. 157. — *Les territoires radiculaires du membre inférieur.*

centre d'un triangle délimité par la partie inférieure de la crête et les deux tubercules sacrés postéro-internes. La membrane sacro-coccygienne perforée, l'aiguille est enfoncée vers le haut de 3 à 4 cm.

L'opération. — Les radicotomies postérieures peuvent être réalisées dans certains cas de douleurs parfaitement topographiées sur un territoire précis et dans certains cas de paralysies spasmodiques. Les radicotomies antérieures sont parfois efficaces dans les cas de spasmes musculaires intéressant un groupe particulier de muscles (section des racines antérieures des premiers nerfs cervicaux dans le torticolis spasmodique).

L'abord de la moelle et des racines est réalisé par *voie postérieure* par laminectomie portant sur une ou plusieurs vertèbres suivant le niveau et l'étendue des radicotomies prévues. Dans la région cervicale, on peut faire une hémilaminectomie. Le repérage pré-opératoire établi d'après le siège de la douleur à supprimer et d'après la topographie vertébro-médullaire doit être très précis. Une ou plusieurs racines sont sectionnées. Au niveau des racines correspondant aux membres, il faut limiter l'étendue des radicotomies postérieures, car l'anesthésie qui résulte de la section de plus de trois racines gêne la fonction d'un membre, d'un pied ou d'une main, autant et plus qu'une paralysie. Pour sectionner une racine anté-

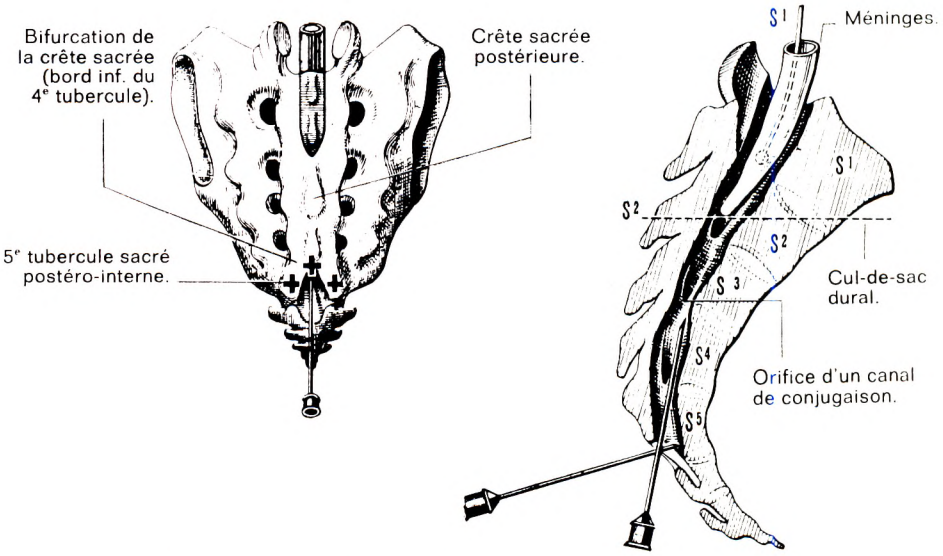

FIG. 158. — *Technique de l'infiltration des racines sacrées par voie épidurale.*

rieure, il faut sectionner le ligament dentelé qui s'interpose au niveau d'une de ses dents; ainsi, on voit les radicules qui vont constituer la racine antérieure.

L'abord de la moelle et des racines cervicales, dans le cas de compression par hernie discale ou par ostéophytose, est parfois réalisé par *voie antérieure*.

CHAPITRE XIV

LES NERFS RACHIDIENS

Chaque nerf rachidien est constitué par l'union de la racine motrice et de la racine sensitive correspondantes, ce qui lui fait mériter le nom de nerf mixte. Après un court trajet, chacun des nerfs rachidiens se divise en une branche postérieure et une branche antérieure.

DESCRIPTION

L'origine du nerf correspond à l'union des deux racines antérieure et postérieure. Elle se fait en un point différent, suivant les régions : dans la région cervicale au niveau de l'orifice profond du canal de conjugaison; dans la région dorsale dans le canal de conjugaison; dans les régions lombaire et sacrée avant le canal de conjugaison, c'est-à-dire dans le canal vertébral.

Le nerf mixte se termine par division en un point au contraire assez fixe correspondant à la sortie du canal de conjugaison; seuls les nerfs sacrés se divisent dans le canal de conjugaison lui-même.

La forme du nerf est cylindrique, puis aplatie.

Sa longueur, à la différence de celle des racines, est peu variable; elle est en moyenne de 1 cm, un peu moins dans la région cervicale (6 à 8 mm) un peu plus dans la région lombaire (12 mm).

La direction du nerf est horizontale; il fait donc avec les racines un angle d'autant plus fermé qu'il est plus bas situé : angle obtus pour les nerfs cervicaux et dorsaux, angle droit pour les nerfs lombaires et sacrés.

RAPPORTS

Le canal de conjugaison. — Ce canal est délimité par les pédicules de deux vertèbres voisines. Le bord inférieur des pédicules est fortement concave, tandis que le bord supérieur ne l'est que

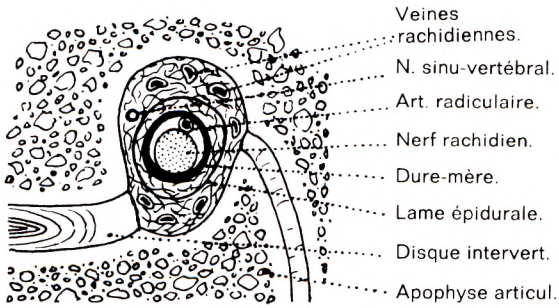

FIG. 159. — *Coupe sagittale du canal de conjugaison* (côté gauche).

légèrement : l'orifice est donc presque complètement formé aux dépens de la vertèbre sus-jacente.

Dans la région cervicale, le canal de conjugaison est plus long; devant est l'articulation unco-vertébrale d'où peuvent pointer des prolifération ostéophytiques, cause de radiculalgie; derrière est le plan articulaire postérieur; à la sortie du canal, le nerf repose sur la gouttière des apophyses transverses.

Au niveau du sacrum, le canal de conjugaison situé à l'intérieur de l'os est plus long. Il a la forme d'un T car après une partie transversale il se

divise en un canal antérieur et un canal postérieur où chemineront les branches antérieure et postérieure des nerfs sacrés (fig. 160).

Les méninges. — La pie-mère et l'arachnoïde se sont arrêtées au niveau des racines. La dure-mère se continue sur le nerf, perd peu à peu de son épaisseur, et va mélanger ses fibres à celles du plan fibreux qui ferme le trou de conjugaison.

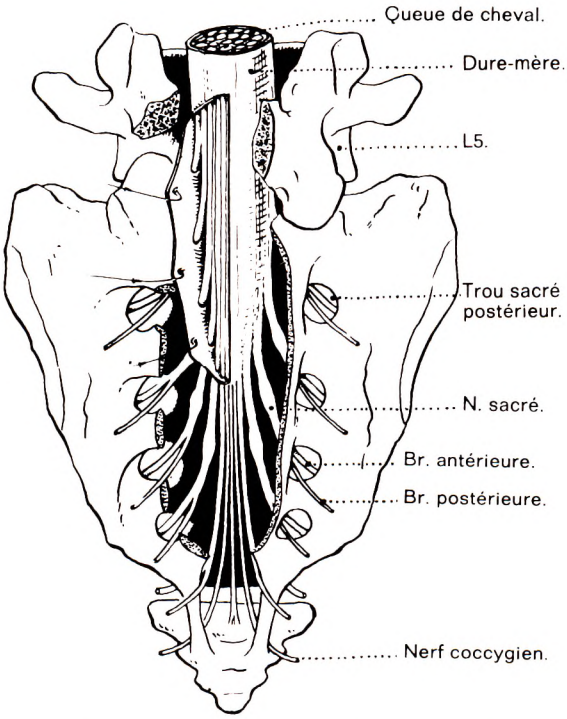

FIG. 160. — *Les nerfs sacrés après ouverture du canal sacré de la dure-mère à gauche* (vue postérieure).

Sur le pourtour de l'orifice externe du canal de conjugaison, se fixe, en effet, un opercule fibreux tendu « comme une peau de tambour » qui se continue en dehors avec le revêtement fibro-périostique de la vertèbre (Forestier, 1922). D'après Laux et Drouhet (1939), il existe en réalité deux opercules situés respectivement à l'entrée et à la sortie du canal de conjugaison.

Les organes. — A l'intérieur du canal de conjugaison le nef est en rapport :

a) avec l'artère radiculaire qui traverse l'opercule par le même orifice que le nerf et le suit dans sa gaine arachnoïdienne;

b) avec les plexus veineux qui, plus importants en avant et au-dessus du nerf, sont au contraire situés en dehors de la gaine durale;

c) avec le nerf sinu-vertébral situé devant le nerf en dehors de la gaine.

Dans chaque orifice il y aurait au centre le nerf mixte et l'artère radiculaire dans la gaine durale et autour l'espace épidural circulaire divisé par une lame épidurale en :

— un espace lymphatique situé entre la gaine durale et la lame épidurale;

— un espace graisseux situé entre la lame épidurale et le périoste et où se trouvent les veines et en avant le nerf sinu-vertébral (fig. 159).

DISTRIBUTION

Les collatérales. — *Le nerf sinu-vertébral de Luschka* naît par deux racines; une spinale vient du nerf aussitôt après sa sortie du trou de conjugaison ou de sa branche antérieure. L'autre est issue du rameau communicant blanc voisin, le plus souvent sous-jacent. Par un trajet récurrent, ce nerf revient vers le trou de conjugaison, chemine en avant du nerf, au milieu des veines, et vient se terminer dans le canal rachidien en un bouquet de branches vertébrales, discales, ligamentaires et méningées. Sa distribution est segmentaire, il n'y a pas d'anastomose avec les nerfs voisins comme on l'a soutenu; Hovelacque y a insisté et nous l'avons confirmé pour la région lombaire où nous n'avons jamais trouvé le nerf décrit par Roofe.

— *Les rameaux communicants* unissent le nerf rachidien aux ganglions de la chaîne sympathique.

Les terminales. — Le nerf rachidien, aussitôt après sa sortie du canal de conjugaison, donne ses deux branches terminales, dorsale et ventrale, par lesquelles il se distribue.

EXPLORATION

Chaque nerf rachidien a un territoire moteur et un territoire sensitif. Certains nerfs transportent les voies afférente et efférente de réflexes ostéo-tendineux ou cutanés. D'autres sont les supports de fibres destinées à des fonctions particulières : motricité irienne D1, sphinctériennes ou sexuelle S2-S3-S4.

Le réflexe ostéo-tendineux deltoïdien passe par

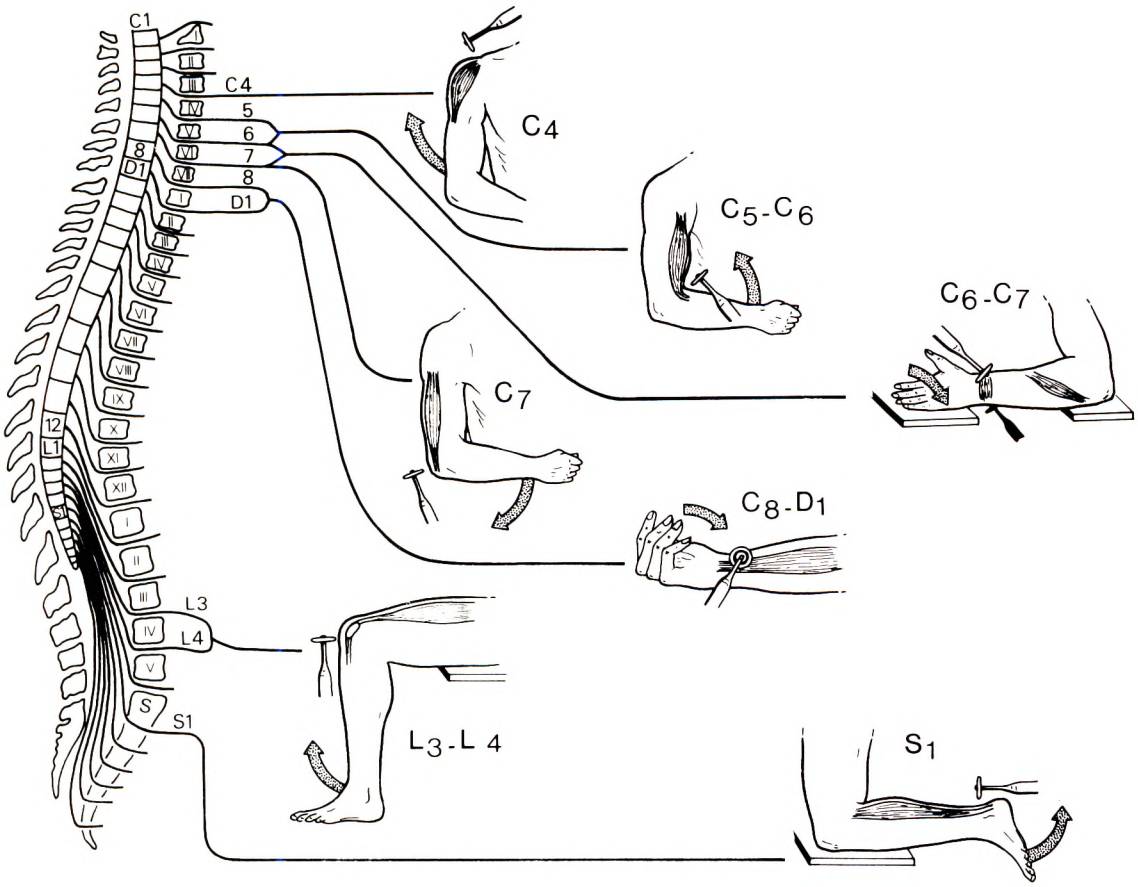

FIG. 161. — Les principaux réflexes ostéo-tendineux. Pour chacun d'eux, est indiqué : la zone élective de percussion (marteau), le sens de la réponse réflexe normale (flèche), les émergences radiculaires empruntées par l'arc réflexe.

C4, le réflexe bicipital par C5-C6, le réflexe styloradial par C6-C7, le radio-pronateur et cubito-pronateur par C6-C7, le tricipital par C7, le médiopalmaire par C8-D1, le rotulien par L3-L4, l'achilléen par S1 (fig. 161).

Les réflexes cutanés empruntent un arc réflexe généralement plus complexe que les réflexes ostéo-tendineux; ils sont polysynaptiques. Ceci rend compte de leur plus grande latence et de l'étendue de la zone réflexogène. Les trois réflexes abdominaux supérieur, moyen et inférieur passent par les nerfs et segments médullaires de D7 à D12. Le réflexe crémastérien passe par L1-L2, le réflexe anal par S5.

ABORD CHIRURGICAL

Les nerfs rachidiens peuvent être infiltrés et anesthésiés immédiatement après leur émergence des trous de conjugaison. L'aiguille fine, longue de 5 à 6 cm pour la région cervicale, de 8 à 10 cm pour la région dorsale et lombaire, est enfoncée à 2 à 3 cm de la ligne médiane; elle prend d'abord contact avec l'apophyse transverse correspondante, franchit son bord supérieur et à quelques millimètres en avant doit rencontrer le nerf rachidien. On n'est pas toujours assuré d'atteindre avec

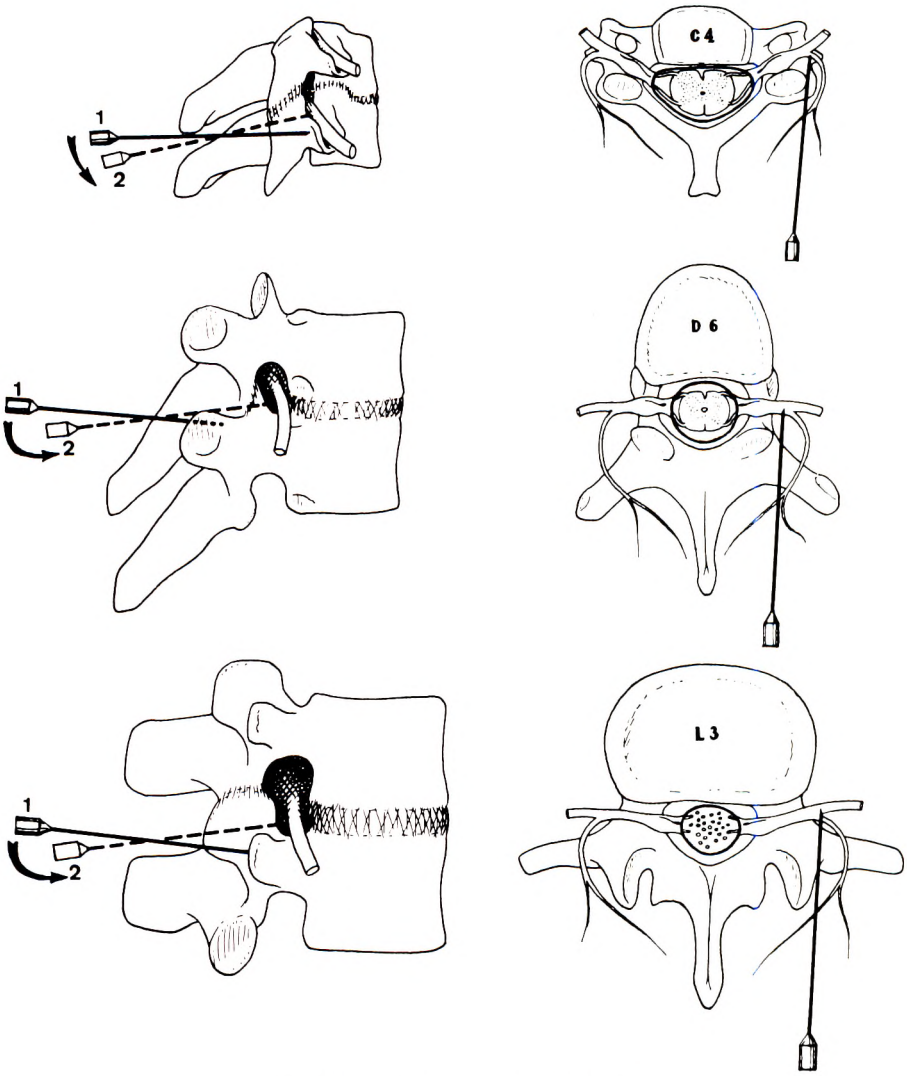

FIG. 162. — *Technique de l'infiltration des nerfs rachidiens cervicaux, dorsaux et lombaires.*

la pointe de l'aiguille le tronc nerveux, il suffit d'infiltrer le tissu cellulaire qui l'entoure sur la face latérale de la vertèbre. On a souvent intérêt à infiltrer, non seulement le nerf qui correspond au siège de la douleur, mais aussi les deux nerfs sus et sous-jacents.

Actuellement on pratique plus souvent par la même technique la diathermo-coagulation des nerfs.

L'infiltration des nerfs rachidiens agit probablement en augmentant leur seuil d'irritabilité et en diminuant la contracture musculaire réflexe. Elles sont réalisées au niveau de C_2 et C_3 dans les cas de névralgie du nerf occipital, au niveau de C_5-C_6 ou C_7 dans les cas de névralgies cervico-brachiales, au niveau de la région thoracique dans les cas de névralgie intercostale, au niveau de L_1-L_2 ou L_3 dans les cas de névralgies crurale ou génito-crurale, au niveau de L_4 et L_5 dans les cas de névralgie sciatique.

CHAPITRE XV

LES BRANCHES POSTÉRIEURES DES NERFS RACHIDIENS

Les branches postérieures des nerfs rachidiens, comme les nerfs rachidiens dont elles émanent, possèdent des fibres motrices, sensitives et neuro-végétatives. Elles innervent les muscles latéro-vertébraux du dos et de la nuque et une grande surface cutanée dorsale étendue du vertex au coccyx.

Les branches postérieures sont notablement moins grosses que les antérieures. Seule la branche postérieure du deuxième nerf cervical est plus volumineuse que sa branche antérieure. La première branche postérieure cervicale est exclusivement motrice. Il existe de considérables variations individuelles.

Dirigées immédiatement vers l'arrière, les branches postérieures des nerfs rachidiens passent entre les apophyses transverses des deux vertèbres correspondantes. Leur rapport essentiel est constitué par le plan articulaire postérieur qu'elles contournent.

1° Les branches postérieures cervicales.

Description et distribution. — Les branches postérieures des nerfs rachidiens cervicaux, au nombre de 8, se séparent des branches antérieures dès la sortie du canal de conjugaison; elles franchissent le rebord postérieur de la gouttière transversaire constituée par la racine postérieure de l'apophyse transverse.

La branche postérieure du premier *nerf cervical* sort du rachis entre l'occipital et l'arc postérieur de l'atlas et en arrière de l'artère vertébrale. Elle passe ensuite dans un espace triangulaire limité par les muscles grand droit, grand oblique et petit oblique postérieurs. Elle innerve ces mucles et le muscle petit droit, et donne de plus un rameau anastomotique à la deuxième branche cervicale postérieure.

La branche postérieure du *deuxième nerf cervical* ou *grand nerf occipital d'Arnold* est trois ou quatre fois plus grosse que la branche antérieure correspondante; elle sort du rachis entre l'arc postérieur de l'atlas et l'axis; elle contourne le bord inférieur du grand oblique, se dirige vers le haut, traverse le grand complexus et le trapèze et se termine entre cuir chevelu et aponévrose épicrânienne de la région occipitale. Elle donne des collatérales aux muscles grand oblique, grand et petit complexus, splénius et trapèze, des anastomoses aux nerfs sus et sous-jacents, et des terminales aux téguments de la région occipitale; les branches terminales sensitives s'anastomosent latéralement avec celles des branches auriculaire et mastoïdienne du plexus cervical superficiel, et elles atteignent au sommet du crâne sa surface innervée par la branche ophtalmique du trijumeau.

La branche postérieure du *troisième nerf cervical* donne des collatérales musculaires, s'anastomose au deuxième nerf et va innerver la peau de la région occipitale médiane.

Les trois premières branches cervicales postérieures sont réunies par deux arcades superposées qui constituent le *plexus cervical postérieur de Cruveilhier*.

Les branches postérieures des *cinq derniers nerfs cervicaux* ont un volume décroissant de haut en bas. Elles se dirigent en bas, en dedans, passent entre le grand complexus situé au-dessus et le transversaire épineux situé au-dessous, traversent le splénius, puis le trapèze et arrivent dans le tissu cellulaire sous-cutané. Elles innervent les muscles grand complexus, petit complexus et transversaire épineux; elles se distribuent ensuite à la peau de la nuque; les 6e, 7e, 8e nerfs cervicaux n'atteignent toutefois pas toujours le revêtement cutané par leurs branches postérieures.

Les rapports de la branche postérieure des nerfs cervicaux avec les articulations interapophysaires

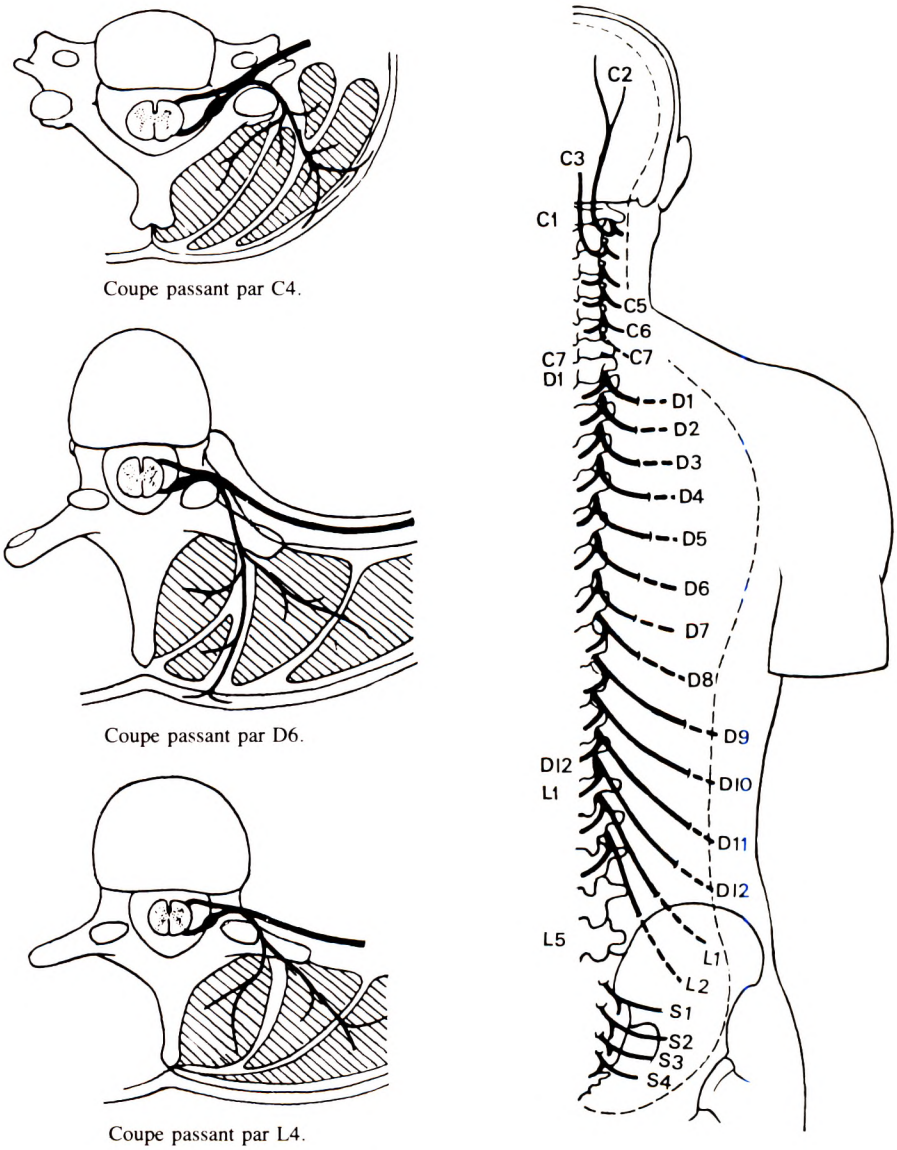

FIG. 163. — *Les branches postérieures des nerfs rachidiens.*

vertébrales ont été négligés par les auteurs classiques; ils ont pourtant un grand intérêt pratique, car ces nerfs peuvent être comprimés lors des traumatismes ou des arthroses articulaires (G. Lazorthes et coll., 1956).

Les branches postérieures des deux premiers nerfs cervicaux n'ont aucun rapport avec les articulations interapophysaires, car ces articulations sont, à ce niveau, situées en avant du trou de conjugaison (fig. 166).

A partir du troisième nerf rachidien, le contact de la branche postérieure et de l'articulation interapophysaire est, au contraire, très intime; le nerf s'enroule autour de l'apophyse articulaire. La branche postérieure du troisième nerf cervical dirigée en arrière croise toujours l'interligne articulaire C_2-C_3 qui est oblique en bas en arrière. La quatrième branche postérieure cervicale croise souvent le point déclive de l'interligne articulaire C_3-C_4. Les branches postérieures des 5e, 6e et

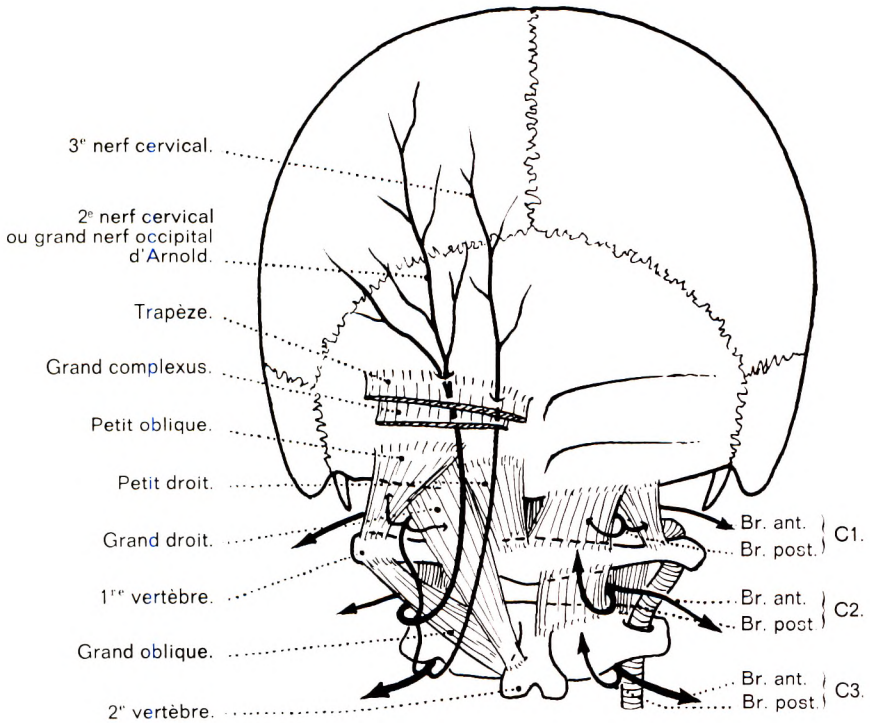

FIG. 164. — *Les branches postérieures des trois premiers nerfs cervicaux. Le grand nerf d'Arnold.*

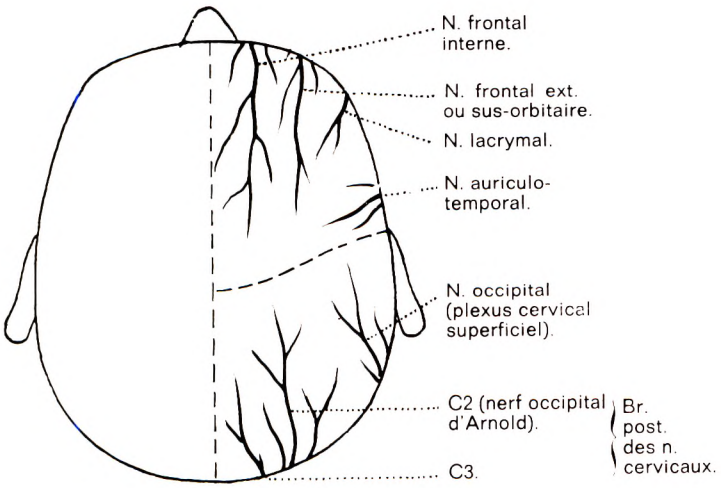

FIG. 165. — *L'innervation du cuir chevelu.*

7e nerfs cervicaux, dont la direction est généralement descendante, ont une situation progressivement décalée vers le bas par rapport à l'interligne articulaire.

Le nerf est plaqué contre le plan osseux par deux ligaments : un ligament transverso-articulaire, tendu du sommet de l'apophyse transverse inférieure au massif articulaire supérieur, et un

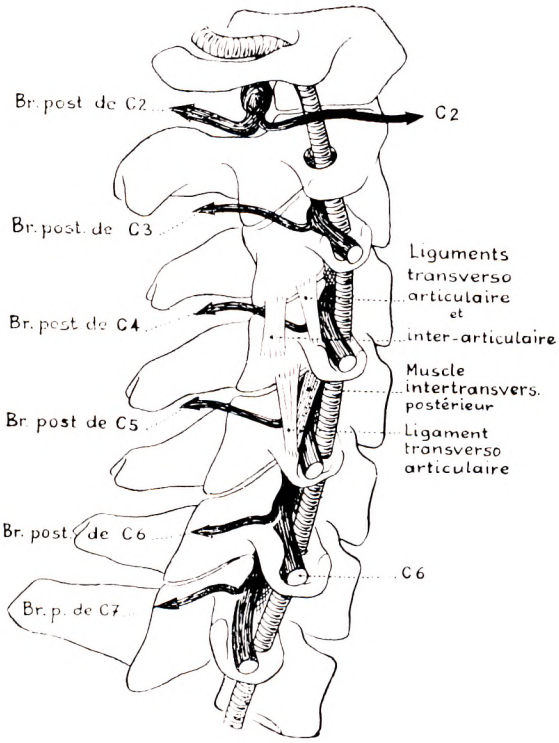

FIG. 166. — *Les rapports des branches postérieures cervicales avec le plan articulaire postérieur.* (D'après G. LAZORTHES et coll., 1956.)

ligament interarticulaire moins important, situé plus en arrière, unissant deux apophyses articulaires voisines.

2° Les branches postérieures dorsales.

Description. — Elles se séparent de la branche antérieure des nerfs rachidiens dorsaux selon un angle aigu et se dirigent en arrière, accompagnées d'une branche de l'artère dorso-spinale et d'un important lacis veineux. Elles franchissent, pour arriver dans la région dorsale, un orifice ostéofibreux (appelé à tort trou de conjugaison postérieur de Cruveilhier) qui a la forme d'une fente verticale, limité en haut par l'apophyse transverse sus-jacente, en bas par le col de la côte sous-jacente, en dedans par le bord de l'apophyse articulaire supérieure et la capsule articulaire, en dehors par le ligament transverso-costal supérieur. Le nerf est donc, comme dans la région cervicale, très au contact du plan articulaire postérieur. Sorti de ce défilé, il apparaît sous le muscle long dorsal, en dehors du transversaire épineux et en dedans du surcostal et donne ses branches terminales (fig. 167).

Distribution. — La première branche dorsale donne, comme les nerfs cervicaux, des rameaux musculaires et cutanés.

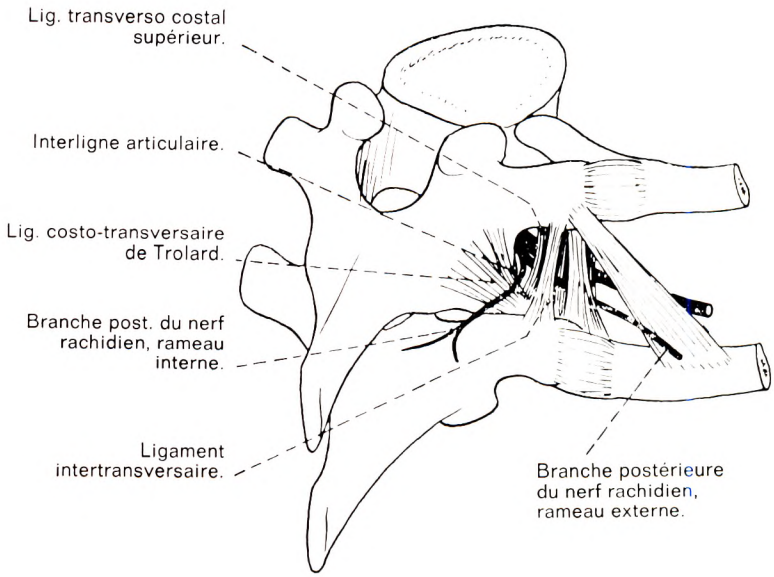

FIG. 167. — *Les branches postérieures dorsales. Le « trou du conjugaison » postérieur.*

Les suivantes, de la 2e à la 8e, donnent une branche externe musculaire qui passe entre le long dorsal et l'ilio-costal et les innerve, et une branche interne musculo-cutané qui reste au contact du plan articulaire postérieur, glisse sur la face postérieure du transversaire épineux, traverse le trapèze et le grand dorsal avant d'atteindre la peau.

Les cinq dernières, de la 9e à la 12e, ont la même disposition que les branches postérieures lombaires et sacrées auxquelles on les réunit souvent : elles se divisent en une branche externe motrice et sensitive et une branche interne grêle motrice qui reste au contact de la face postérieure du plan articulaire. Elles innervent comme les précédentes les muscles intertransversaires, interépineux, long dorsal et ilio-costal.

3° Les branches postérieures lombaires.

Description. — La branche postérieure se détache à angle presque droit du nerf rachidien. Elle se dirige en dehors, en arrière et légèrement en bas, moulant son trajet sur le relief de l'apophyse articulaire supérieure de la vertèbre sous-jacente. Elle est accompagnée par une branche de l'artère dorso-spinale. Immédiatement en arrière de la portion inférieure du muscle intercostiforme, elle se divise.

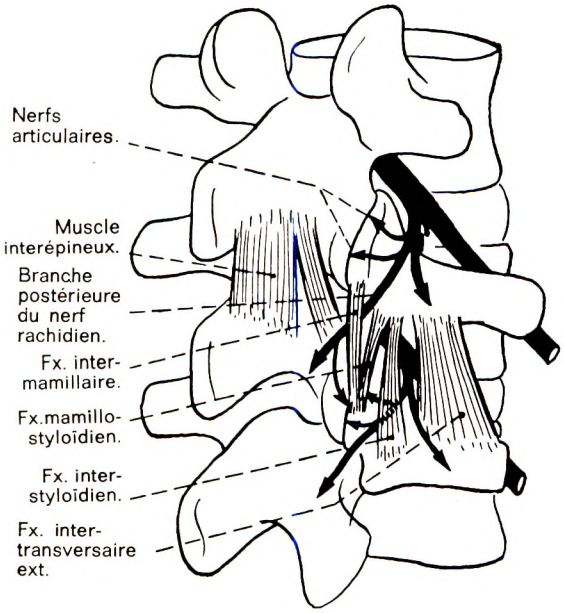

FIG. 168. — *La branche postérieure lombaire.* (D'après G. WINCKLER, modifié.)

Distribution. — Une branche externe motrice et sensitive perd tout contact avec le plan des articulaires, glisse sur le muscle inter-transversaire et va se perdre dans le long dorsal et l'ilio-costal. Elle devient sous-cutanée environ trois vertèbres au-dessous de son origine. Une branche interne, à peu près exclusivement motrice, généralement accompagnée d'une artériole, s'engage dans une fente ostéo-ligamentaire qui nous a paru constante, limitée en dedans par le sillon plus ou moins profond qui sépare l'apophyse costiforme de la base de l'apophyse articulaire, en dehors par un ligament fibreux qui va de l'apophyse articulaire à la base de l'apophyse transverse. Dès sa sortie de ce défilé, le nerf se dirige en bas, en arrière et en dedans et se perd dans le transversaire épineux et l'épi-épineux. Il ne donne de filets cutanés, quand ils existent, qu'à la peau voisine de la ligne médiane. Signalons que la branche postérieure du cinquième nerf lombaire a la particularité d'abandonner à l'articulation lombo-sacrée de fins rameaux.

4° Les branches postérieures sacrées.

A leur sortie des trous sacrés postérieurs, elles forment en s'anastomosant des arcades (plexus sacré postérieur de Trolard); de ces arcades, naissent des filets moteurs pour les muscles latéro-vertébraux et le grand fessier et des filets sensitifs pour la peau de la région sacro-coccygienne.

5° La branche postérieure du nerf coccygien.

Elle est très grêle; elle s'anastomose au 5e nerf sacré et se termine dans les téguments de la région coccygienne.

EXPLORATION

Les branches postérieures ont des territoires moteur, sensitif et articulaire. Ce dernier est généralement méconnu.

Le territoire moteur. — Dans la région cervicale, les branches postérieures des nerfs rachidiens innervent les muscles de la nuque.

Action d'ensemble : ces muscles sont extenseurs de la tête; ils maintiennent l'équilibre de la

tête sur le rachis cervical; leurs antagonistes sont les muscles prévertébraux, grand et petit droit antérieur de la tête, et surtout les muscles sterno-cléido-mastoïdiens.

Action propre à chaque muscle : le splénius imprime à la tête un triple mouvement d'extension, d'inclinaison latérale et de rotation homolatérale. Les complexus (grand et petit) déterminent un double mouvement d'extension et d'inclinaison homolatérale. Le petit droit postérieur, le grand droit postérieur, le petit oblique déterminent l'extension et l'inclinaison homolatérale de la tête. Le grand oblique est rotateur homolatéral.

Dans les régions dorsale et lombaire, les branches postérieures des nerfs rachidiens innervent les masses musculaires latéro-vertébrales qui font partie de la musculature axiale qui intervient dans l'extension du tronc en antagoniste des muscles abdominaux et dans la rotation et l'inclinaison latérale du tronc.

Le territoire sensitif. — Les branches postérieures des nerfs rachidiens tiennent sous leur dépendance un grand territoire cutané allant du vertex au coccyx (fig. 163). D'après Hovelacque, le territoire est variable suivant les sujets.

La distribution sensitive est segmentaire. En certains points, les nerfs n'atteignent pas la surface. L'absence de branche sensitive du premier nerf cervical est probablement due au passage des fibres du premier segment cervical dans le trijumeau dont le noyau descend jusqu'à ce niveau. L'absence fréquente de filets cutanés des branches postérieures des 6e, 7e, 8e nerfs cervicaux, du 1er nerf dorsal et des 4e et 5e nerfs lombaires se manifeste par un hiatus dans la distribution métamérique au niveau des épaules et au niveau des fesses; elle est probablement due à la formation des membres et à l'attraction vers eux de la plus grande partie des nerfs de la région. Le nerf coccygien constitue un nerf caudal rudimentaire (fig. 163).

Quelques branches cutanées sont entraînées par l'extension des régions qu'elles innervent au-delà de leur territoire segmentaire primitif : c'est ainsi que les 2e et 3e nerfs cervicaux s'étendent vers la

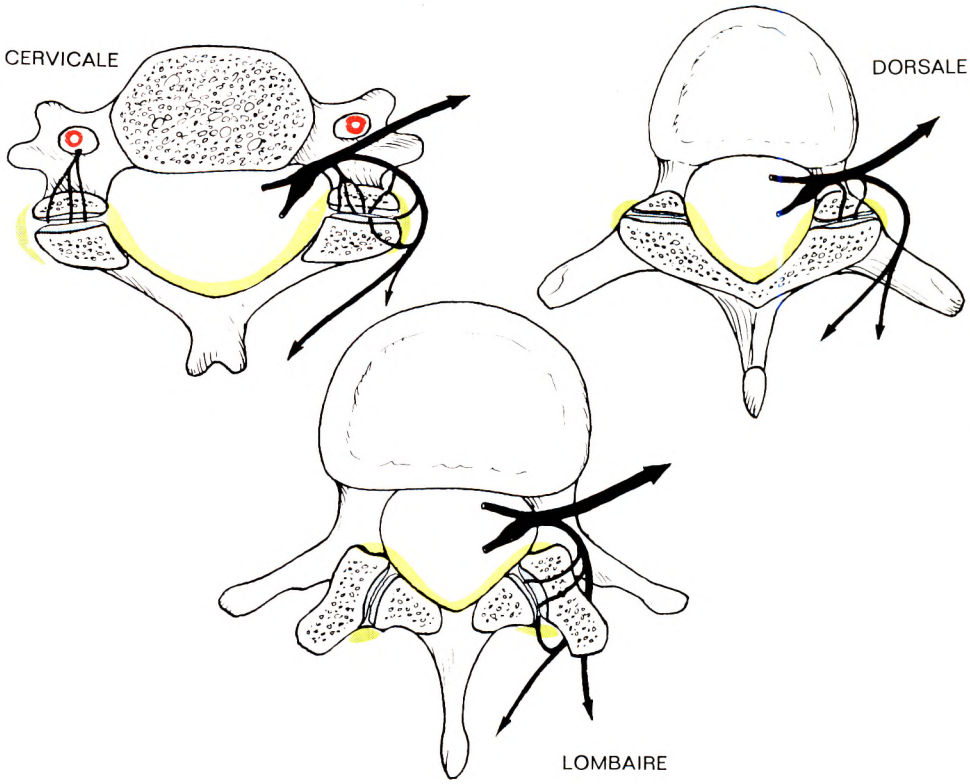

FIG. 169. — *Innervation des articulations interapophysaires.*
(D'après G. LAZORTHES et coll., 1956.)

partie postérieure du cuir chevelu; les nerfs dorsaux supérieurs vers les régions scapulaires, les nerfs lombaires et sacrés vers les régions fessières.

Le territoire articulaire. — Les branches postérieures innervent les articulations interapophysaires avec lesquelles elles ont d'ailleurs un rapport des plus intimes, comme nous l'avons signalé. C'est au niveau du rachis cervical que l'innervation est la plus riche (G. Lazorthes et J. Gaubert, 1956).

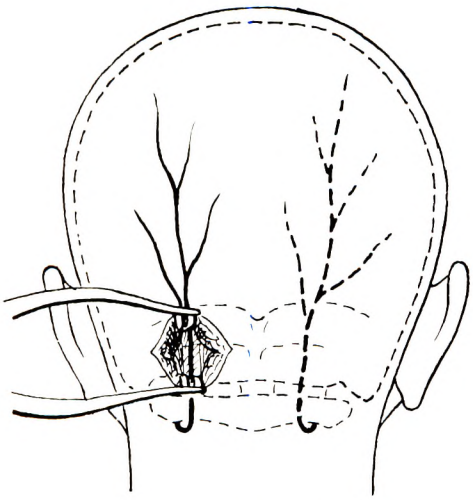

FIG. 170. — *L'abord chirurgical du grand nerf occipital d'Arnold.*

Les branches postérieures sont donc de constitution complexe. Un véritable syndrome exprime sa souffrance et révèle souvent les arthroses vertébrales postérieures. Il est constitué par l'association de douleurs et de contractures musculaires.

La riche innervation des articulations interapophysaires et le voisinage de la branche postérieure expliquent les douleurs paravertébrales et les douleurs irradiées sur le trajet de la branche postérieure du nerf rachidien.

La contracture réflexe des muscles latéro-vertébraux, cervicaux, dorsaux ou lombaires est l'origine d'attitude vicieuse et de déviations (torticolis...); elle est secondaire à l'irritation de ces nerfs riches en fibres de sensibilité proprioceptive.

Dans la région cervicale, douleurs et contractures sont d'autant plus intenses que les nerfs sont plus au contact des articulations et que l'innervation est plus riche. La névralgie du grand nerf occipital d'Arnold s'étend de la région occipitale au sommet du crâne; elle est réveillée par la pression du nerf à son émergence des plans profonds de chaque côté de la tubérosité occipitale externe.

ABORD CHIRURGICAL

Par infiltration et par diathermo-coagulation on peut dans un but antialgique atteindre les branches postérieures des nerfs rachidiens et les nerfs de l'articulation interapophysaires au point où ils côtoient les articulations interapophysaires.

La névralgie du nerf occipital d'Arnold est traités soit par infiltration soit par section de ce nerf. L'incision verticale qui permet d'aborder le nerf doit passer à environ 2 cm en dehors de la tubérosité occipitale externe. Le nerf émerge du trapèze pour devenir superficiel à 2 cm en dehors et au-dessous de cette tubérosité. Si l'on veut sectionner le nerf au plus près de son émergence du rachis, il faut inciser verticalement trapèze, splénius et grand complexus.

CHAPITRE XVI

LES BRANCHES ANTÉRIEURES DES NERFS RACHIDIENS

Les branches antérieures des nerfs rachidiens sont motrice et sensitive. Elles innervent les muscles et le revêtement cutané des membres et de la paroi antéro-latérale du tronc; elles donnent de plus naissance près de leur origine aux rameaux communicants qui les unissent à la chaîne sympathique.

Les branches antérieures sont plus volumineuses que les branches postérieures; seule la branche antérieure du deuxième nerf cervical est moins grosse que la branche postérieure de ce nerf. Les branches antérieures s'anastomosent en plexus, sauf au niveau du thorax.

LE PLEXUS CERVICAL

Le plexus cervical est constitué par les branches antérieures des quatre premiers nerfs cervicaux; son territoire de distribution correspond surtout au cou.

DESCRIPTION

Chaque nerf émerge du canal de conjugaison, derrière l'artère vertébrale. Chacun est uni au ganglion sympathique cervical supérieur par un ou plusieurs rameaux communicants.

Le 1er nerf cervical sort entre l'atlas et l'occipital par le même orifice que l'artère vertébrale; il chemine au-dessous et en arrière de cette artère sur la gouttière que présente la face supérieure de l'arc postérieur de l'atlas; il glisse ensuite sur l'apophyse transverse de l'atlas. Le 2e nerf cervical sort entre l'atlas et l'axis, se dirige en avant et contourne la face externe de l'artère vertébrale. Les 3e et 4e nerfs cervicaux émergent plus bas entre les vertèbres correspondantes.

Ces nerfs s'anastomosent entre eux et avec les nerfs voisins : une grande partie des fibres du 1er cervical s'unit au nerf grand hypoglosse; les premier et deuxième nerfs cervicaux forment l'anse de l'atlas; les deuxième et troisième forment l'anse de l'axis; les troisième et quatrième constituent une troisième anse; le quatrième nerf participe aussi à la constitution du plexus brachial.

RAPPORTS

Le plexus cervical est recouvert par le muscle sterno-cléido-mastoïdien et le paquet vasculo-nerveux du cou; c'est surtout la jugulaire interne qui se trouve au contact des nerfs.

Il est situé sur le flanc de la colonne vertébrale entre les muscles prévertébraux qui sont en dedans, et les insertions cervicales du splénius, de l'angulaire, des scalènes, qui sont en dehors. L'aponévrose prévertébrale (aponévrose cervicale profonde) le recouvre; seules les branches du plexus s'en dégagent.

Les trois arcades nerveuses que forme le plexus

sont situées devant les tubercules antérieurs des trois premières vertèbres cervicales. C'est là qu'on peut les atteindre et les infiltrer par voie antéro-latérale.

DISTRIBUTION

Les branches sensitives ou superficielles. Le plexus cervical superficiel.

Au nombre de six elles émergent du bord postérieur du sterno-cléido-mastoïdien, un peu au-dessus de son milieu. A partir de là, devenues superficielles, elles divergent :

Les branches ascendantes issues des 2e et 3e nerfs cervicaux.

Une **branche mastoïdienne** se dirige en haut, le long du bord postérieur du sterno-cléido-mastoïdien; elle se termine par un rameau postérieur qui va à la région occipitale et s'anastomose avec le nerf occipital d'Arnold et un rameau antérieur qui va à la région mastoïdienne et à la partie postérieure de la région temporale.

Une **branche auriculaire** se dirige obliquement en haut, en avant, vers le pavillon de l'oreille; elle donne des rameaux parotidiens, une anastomose au facial et se divise en une branche auriculo-mastoïdienne destinée à la face interne du pavillon de l'oreille et une branche auriculo-parotidienne

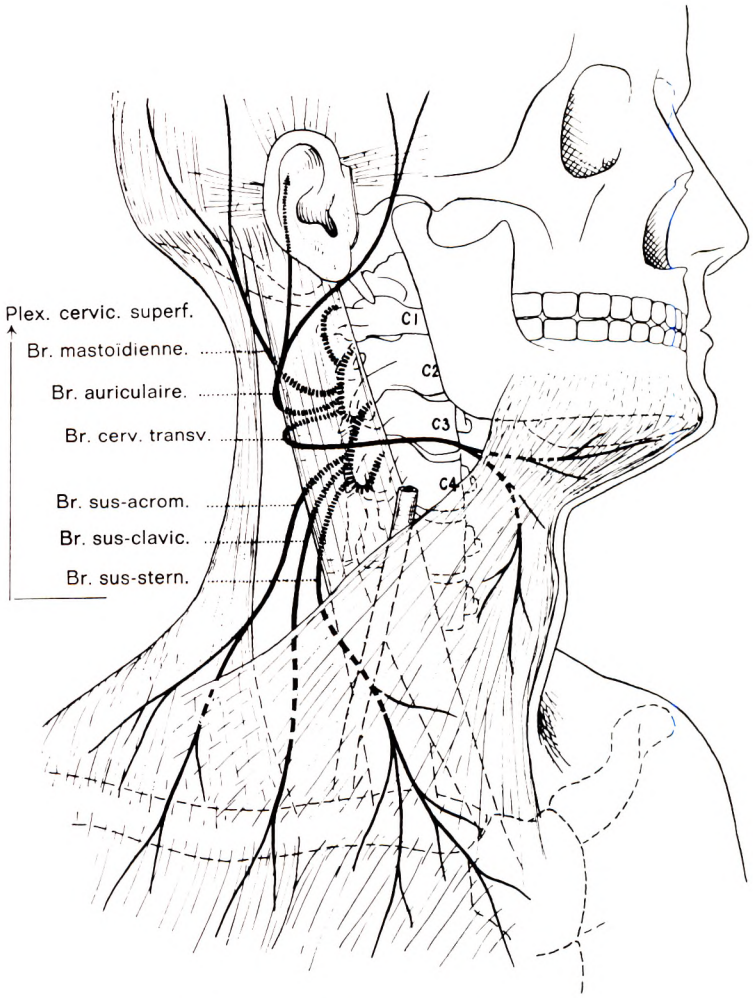

FIG. 171. — *Le plexus cervical superficiel.*

destinée à la face externe du pavillon et à la peau de la région parotidienne.

Une branche cervicale transverse, née aussi de la deuxième anse, chemine sur la face externe du sterno-cléido-mastoïdien et sous le muscle peaucier du cou; elle fait quelquefois une boucle nerveuse autour de la jugulaire externe qu'elle rencontre et à laquelle elle donne un petit filet vasculaire; elle se termine en une branche ascendante et une branche descendante qui innervent, après avoir traversé le peaucier, la peau de la partie antérieure du cou; la branche ascendante s'anastomose au facial.

Les branches descendantes issues des 3e et 4e nerfs cervicaux.

Une **branche sus-sternale** et une **sus-claviculaire** se dirigent en bas, en avant, entre le sterno-cléido-mastoïdien et le peaucier du cou et vont innerver la peau de la région claviculaire et de la région sternale jusqu'au bord interne du grand pectoral; quelques filets vont à l'articulation sterno-claviculaire.

Une **branche sus-acrominale** chemine dans le triangle sus-claviculaire, passe devant ou à travers l'insertion du trapèze sur la clavicule et se termine sur la peau des faces antérieure et externe de l'épaule; quelques filets vont à l'articulation acromio-claviculaire.

Les anastomoses.

Elles se font avec les derniers nerfs crâniens et avec le ganglion sympathique cervical supérieur.

Avec le X : par l'anse de l'atlas qui est unie au ganglion plexiforme. Avec le XI : par l'anastomose des nerfs du sterno-cléido-mastoïdien et du trapèze (voir plus loin). Avec le XII : une importante anastomose apporterait au XII les fibres de son nerf méningé destiné à la fosse postérieure, et de sa branche descendante, une autre est constituée par la branche descendante du plexus cervical (voir plus loin). Avec le sympathique : chaque nerf cervical est uni au ganglion sympathique cervical supérieur par un rameau communicant; celui du 2e nerf cervical est le plus important (fig. 172).

Les branches musculaires ou profondes.

Elles sont divisées en deux groupes :

Les branches latérales :

Le nerf du sterno-cléido-mastoïdien vient du 2e nerf cervical; il pénètre dans le muscle par sa face profonde et va s'anastomoser à son intérieur avec le spinal (anse de Maubrac) (v. p. 149).

Le nerf du trapèze issu des 3e et 4e nerfs cervicaux traverse le triangle sus-claviculaire et se

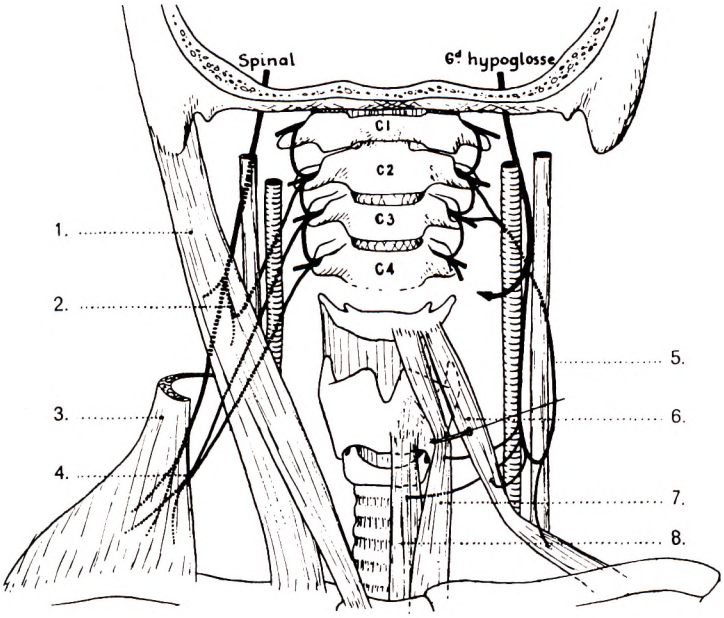

FIG. 172. — *Les anastomoses entre le XI, le XII et le plexus cervical.*

1, st. cl. mastoïdien; *2*, anse de Maubrac; *3*, trapèze; *4*, nerfs du trapèze; *5*, branche descendante du plexus cervical; *6*, omo-hyoïdien; *7*, st. cl. hyoïdien; *8*, sterno-thyroïdien.

termine dans le trapèze après s'être anastomosé avec le spinal (v. p. 149).

L'exploration des muscles sterno-cléido-mastoïdien et trapèze a déjà été étudiée à propos du XIe nerf crânien (v. p. 151).

Les nerfs de l'angulaire (en général au nombre de deux), du **rhomboïde** et des **scalènes** sont issus des 2e et 3e nerfs cervicaux. Les scalènes sont aussi innervés par le plexus brachial.

L'exploration de ces muscles est complexe : 1° Si leur point fixe est sur le rachis cervical, ils sont élévateurs du thorax; ils augmentent les diamètres transversal et antéro-postérieur de l'orifice supérieur du thorax, et par conséquent sont des muscles inspirateurs accessoires. Ils n'interviennent que peu (ou pas du tout) dans la respiration normale; leur action se manifeste au contraire dans la respiration forcée, après phrénicectomie ou lors des paralysies diaphragmatiques; 2° Si leur point fixe est sur le thorax, leur contraction unilatérale incline la tête sur le côté correspondant et lui imprime un léger mouvement de rotation vers le côté opposé. Enfin, par leur complication tonique, ces muscles donnent une certaine rigidité au rachis cervical (utile par exemple dans le port d'un fardeau sur la tête).

Les branches médianes :

Les nerfs des muscles prévertébraux. — De l'anse de l'atlas partent les nerfs du petit droit antérieur, du droit latéral et du grand droit antérieur; des 2e, 3e, et 4e nerfs cervicaux viennent les nerfs des muscles intertransversaires et long du cou.

Les nerfs des muscles sous-hyoïdiens. — Issu par deux racines des 2e et 3e nerfs cervicaux, un nerf descend sur la face postérieure de la jugulaire; au niveau de l'omo-hyoïdien, il forme, sur la face antérieure de la jugulaire interne, avec la branche descendante du XIIe nerf crânien, une anse appelée anse de l'hypoglosse. De cette anse naissent les nerfs du sterno-hyoïdien, de l'omo-hyoïdien et du sterno-thyroïdien. Il semble qu'en réalité ces fibres appartiennent en propre aux nerfs cervicaux et que le XII ne fournisse pas de fibres motrices. Les muscles sous-hyoïdiens sont abaisseurs de l'os hyoïde et en même temps du larynx.

LE NERF PHRÉNIQUE

Le nerf phrénique diffère des autres branches du plexus cervical par son long trajet descendant, par sa nature de nerf mixte et par l'importance de sa fonction. Il régit la motricité de l'hémidiaphragme correspondant et assure l'innervation sensitive des séreuses : plèvre, péricarde et péritoine diaphragmatique.

DÉVELOPPEMENT

L'origine cervicale et le long trajet du nerf sont expliqués par l'embryologie : l'ébauche antérieure du diaphragme appelée septum transversum de développe aux dépens de myotomes cervicaux; le phrénique issu des nerfs cervicaux l'innerve et a alors un trajet court. Lors de la déflexion de la tête et de la formation du cou et du thorax, le septum transversum descend et son pédicule constitué par le nerf phrénique et les vaisseaux diaphragmatiques supérieurs le suit et s'allonge.

L'ébauche postérieure du diaphragme (piliers d'Uskow) apparaît secondairement.

DESCRIPTION

Origine. — Une racine principale constante est issue du 4e nerf cervical; des racines accessoires inconstantes viennent des 3e et 5e nerfs cervicaux. Cette dernière atteint quelquefois le phrénique par la voie détournée d'une anastomose issue du nerf du muscle sous-clavier. Des racines anormales peuvent naître de tous les nerfs cervicaux ou de la branche descendante du XII (voie détournée, empruntée par les fibres de C_3).

Habituellement, les trois racines convergent les unes vers les autres et se réunissent rapidement.

D'autres fois, elles cheminent côte à côte sur la face antérieure du scalène antérieur et ne se rejoignent qu'à l'entrée du thorax.

Trajet. — Le nerf chemine dans la région sus-claviculaire, traverse la jonction cervico-thoracique et, après un long parcours dans le médiastin antérieur, se termine sur la face supérieure du diaphragme.

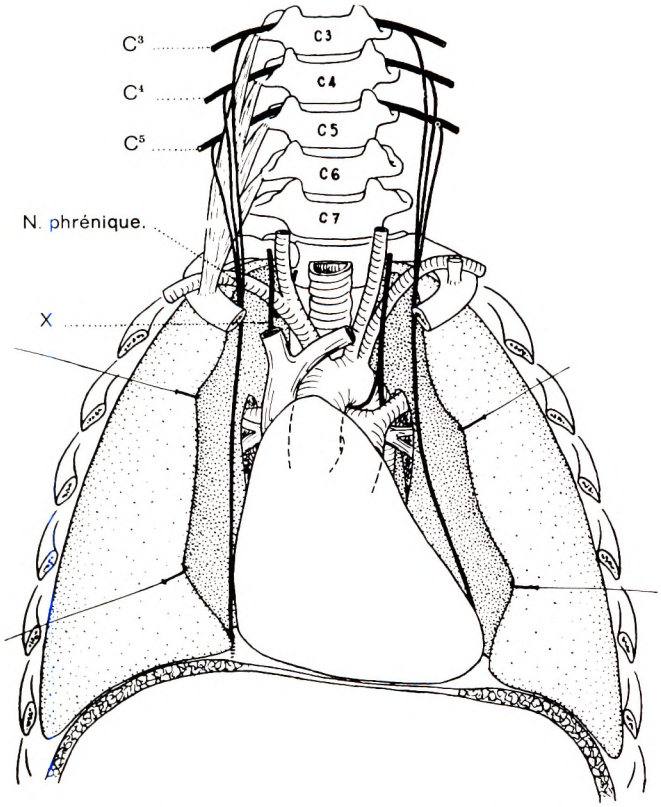

FIG. 173. — *L'origine et le trajet du phrénique.*

Il est classique d'opposer le phrénique droit qui est le plus court, vertical et profond au gauche qui est plus long, oblique et moins profond; ce dernier est, en effet, dévié par la pointe du cœur.

RAPPORTS

Dans la région sus-claviculaire. — Le nerf descend vertical :

En avant : c'est la voie d'abord du phrénique. On traverse deux plans musculo-aponévrotiques :

— le muscle sterno-cléido-mastoïdien et l'aponévrose cervicale superficielle; le chef claviculaire du muscle recouvre le nerf. Un des points douloureux de la névralgie phrénique est situé entre les deux chefs inférieurs du muscle (triangle de Sédillot);

— l'omo-hyoïdien est oblique en bas, en dehors; son tendon intermédiaire croise le nerf. Au-dessus du muscle est une lame cellulo-adipeuse, chargée de ganglions lymphatiques. Au-dessous du muscle et sous-tendue par lui, l'aponévrose cervicale moyenne recouvre le nerf.

En arrière : le nerf repose sur le scalène antérieur : ce muscle détaché des tubercules antérieurs des 3ᵉ, 4ᵉ, 5ᵉ et 6ᵉ vertèbres cervicales va obliquement en bas et en dehors se fixer sur le tubercule de Lisfranc de la première côte. Le phrénique, oblique en bas, en dedans, le croise en X allongé et arrive ainsi sur le bord interne de son tendon. Il est situé sous la forte aponévrose du muscle. Sur le plan du scalène, mais plus externe, est le nerf du sous-clavier. En arrière du scalène antérieur se trouve le plexus brachial.

En dedans : les rapports sont lointains avec la thyroïde, la trachée et l'œsophage; ils sont plus proches avec le paquet vasculo-nerveux du cou : la jugulaire interne distendue peut masquer le nerf; ils sont intimes avec le tronc artériel thyro-bicervico-scapulaire, né de la sous-clavière juste en dedans du phrénique; deux terminales de ce tronc artériel passent en dehors : la cervicale transverse superficielle et la scapulaire supérieure; deux terminales restent en dedans : la cervicale ascendante monte parallèlement au nerf dans la gaine scalénique, la thyroïdienne inférieure est plus éloignée; le nerf forme la bissectrice de l'angle vasculaire délimité par les artères cervicale transverse superficielle et cervicale ascendante.

A gauche : une particularité tient à l'existence en dedans du phrénique de la crosse du canal thoracique; dans un tiers des cas son sommet déborde nettement en haut les vaisseaux sous-claviers; elle s'insinue ensuite entre la carotide primitive et la vertébrale, et gagne la face postérieure du confluent de Pirogoff.

Dans la région de passage cervico-thoracique, le nerf quitte le bord interne du scalène et s'insinue entre les vaisseaux sous-claviers pour pénétrer dans le thorax.

En avant il y a : *a)* L'extrémité interne de la clavicule; *b)* La veine sous-clavière qui, avec la jugulaire interne, constitue le confluent veineux de Pirogoff où aboutissent les veines jugulaire externe, vertébrale, jugulaire postérieure et jugulaire antérieure, à droite la grande veine lymphatique et à gauche le canal thoracique; *c)* Entre la veine et la clavicule, en dehors du phrénique se trouve le nerf sous-clavier et l'anastomose qu'il envoie au phrénique.

En arrière, on trouve : *a)* L'artère sous-clavière dans son segment préscalénique. A droite le nerf est perpendiculaire à l'artère; à gauche il la croise à l'union de sa portion ascendante (thoracique) et de sa portion transversale (cervicale); *b)* Entre la sous-clavière et le dôme pleural, le phrénique envoie une anastomose au ganglion stellaire : deux autres anses nerveuses, l'anse de Vieussens (souvent multiple) et l'anse du récurrent (à droite seulement) entourent l'artère sous-clavière. Le nerf croise l'artère sous-clavière au niveau de l'origine de l'artère mammaire interne, d'après Hovelacque, soit en dedans, soit en dehors; dans ce dernier cas, le vaisseau doit, pour atteindre la plèvre et rejoindre sa veine satellite, contourner en arrière et en dehors le nerf (qui est comme un parapluie sous le bras, a écrit Farabeuf). L'artère et la veine mammaires internes abandonnent les vaisseaux diaphragmatiques supérieurs.

Dans le thorax. — Le nerf traverse le médiastin antérieur en compagnie des vaisseaux diaphragmatiques supérieurs.

En avant : *a)* Le plastron sterno-costal (points de névralgie phrénique sur les cartilages costaux); *b)* Les vaisseaux mammaires internes, descendant verticalement à 1,5 cm à 2 cm du sternum environ; *c)* Le cul-de-sac pleural costo-médiastinal antérieur. Le phrénique qui, au cou, était sur le versant antérieur du dôme, est maintenant derrière la plèvre; *d)* Dans le triangle interpleural supérieur est le thymus, ou ses restes chez l'adulte.

En dehors : sur toute la hauteur du médiastin, le nerf suit fidèlement la plèvre pariétale : il vient avec elle, comme l'uretère vient avec le péritoine; il fait même saillie dans la cavité pleurale.

En dedans *à droite :* dans l'étage supérieur ou paravasculaire, le nerf est accolé successivement : au tronc veineux brachio-céphalique droit et à la veine cave supérieure; il est vertical et les vaisseaux obliques en bas et en arrière : il est donc postérieur en haut et antérieur en bas. Dans l'étage inférieur ou paracardiaque, le péricarde sépare le nerf de l'oreillette droite, le ligament phrénopéricardique droit le sépare de la veine cave inférieure.

A gauche : dans l'étage paravasculaire, le phrénique oblique en bas, en avant, répond successivement à l'artère sous-clavière intrathoracique, à l'origine de la carotide primitive, à la portion horizontale de la crosse de l'aorte. Le pneumogastrique est d'abord situé en dehors de la carotide primitive, croise le flanc gauche de l'aorte, au ras de l'origine de l'artère sous-clavière gauche, et passe ensuite en arrière du pédicule pulmonaire. Le phrénique est satellite de la plèvre. Le pneumogastrique reste au contact des vaisseaux. Il n'y a jamais contact entre les deux nerfs. Au niveau du pied de l'artère sous-clavière, ils sont rapprochés, mais séparés par la veine intercostale gauche. Dans l'étage paracardiaque, le péricarde fibreux sépare le nerf de haut en bas de l'artère pulmonaire, de l'oreillette et du ventricule gauches; oblique en bas, en dehors, en arrière, il suit le bord gauche du cœur et atteint le diaphragme un peu en arrière de la pointe du cœur.

En arrière : *a)* Dans l'étage sus-pédiculaire, le nerf est devant la loge des ganglions pétrachéo-bronchiques limitée par la veine sous-clavière en haut, le pédicule pulmonaire en bas, la plèvre en dehors, la trachée en dedans. A la partie inférieure du couloir unissant médiastins antérieur et postérieur, passe la crosse de la grande veine azygos; *b)* Dans l'étage pédiculaire, le phrénique droit est plus rapproché que le gauche du pédicule pulmonaire, il croise l'artère et les veines pulmonaires; *c)* Dans l'étage sous-pédiculaire, le nerf est devant le ligament triangulaire du poumon.

La traversée du diaphragme. — Le phrénique droit atteint le centre tendineux du diaphragme sur le flanc droit de la veine cave inférieure, un peu en dehors du trou quadrilatère. Le gauche atteint le diaphragme en dedans de la pointe du cœur, en un point plus antérieur et plus externe que le droit.

DISTRIBUTION

Les collatérales.

Avant de se terminer sur le diaphragme le nerf phrénique donne dans le médiastin quelques collatérales très grêles : rameaux thymiques; rameaux pour la veine cave supérieure; rameaux péricardiques qui naissent surtout du phrénique droit et se terminent sur la face antérieure du péricarde; rameaux pleuraux qui se distribuent classiquement aux plèvres médiastine, diaphragmatique et costale mais dont l'existence est niée par certains; ils sont en fait très difficiles à mettre en évidence. D'après Félix, ils n'innervent que la partie centrale de la plèvre diaphragmatique.

Les terminales.

Le phrénique droit se divise un peu au-dessus du diaphragme en :

Une branche antérieure. — Elle s'étale sur la face supérieure du muscle; elle se distribue aux faisceaux sternaux et costaux antérieurs, donne une anastomose rétro-xyphoïdienne (d'Hirschfeld) au nerf opposé, pénètre dans l'abdomen par la fente de Larrey et innerve le péritoine diaphragmatique, périhépatique et pariétal antérieur.

Des rameaux latéraux vont aux faisceaux costaux latéraux.

Une branche postérieure (ou phrénico-abdominale droite). — Elle passe par l'orifice quadrilatère de la veine cave inférieure; sur la face inférieure du diaphragme, elle donne un rameau récurrent qui remonte sur la veine cave inférieure vers l'oreillette droite; elle s'accole à l'artère diaphragmatique inférieure et se divise en une branche postérieure pour le pilier droit, et une antérieure plus importante qui entre dans la formation du plexus diaphragmatique.

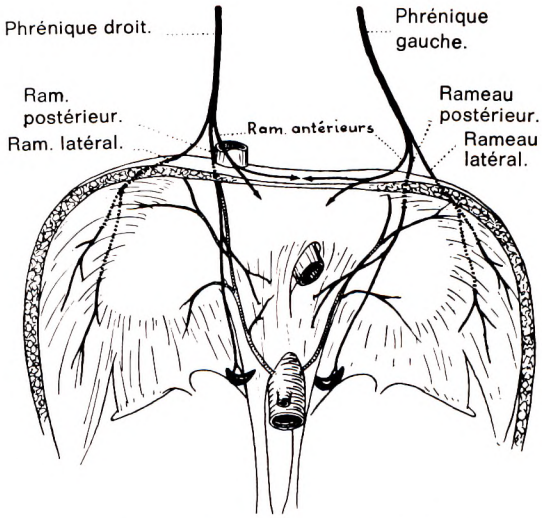

FIG. 174. — *La distribution du phrénique.*

Le plexus diaphragmatique (Luschka) n'existe que du côté droit. Il est formé par : 1° Des branches afférentes : le nerf phrénico-abdominal droit, quelques filets des derniers intercostaux et des ganglions cœliaques; 2° Un ganglion phrénique de forme quadrilatère situé à la face inférieure du diaphragme, au voisinage de la veine cave inférieure; 3° Des branches efférentes nombreuses vont au plexus solaire (ganglion semi-lunaire droit), au péritoine diaphragmatique et hépatique, à la veine cave inférieure, au diaphragme, à la surrénale droite.

Le phrénique gauche se divise en :

Une branche antérieure. — Elle se distribue aux faisceaux sternaux et costaux antérieurs et donne un filet anastomotique au nerf droit. Il n'y a pas de filet abdominal.

Des rameaux latéraux vont innerver les faisceaux costaux latéraux.

Une branche postérieure (ou phrénico-abdominale gauche). — Elle perfore le diaphragme en arrière de la pointe du cœur, atteint la face inférieure du muscle, se dirige en arrière (sans former de plexus), s'accole à l'artère diaphragmatique inférieure gauche et donne des rameaux au pilier gauche du diaphragme et au plexus solaire.

D'après Hovelacque les branches pénètrent dans le diaphragme, cheminent entre les fascicules tendineux des folioles, se divisent en deux à trois ramuscules, apparaissent à la face antérieure et pénètrent dans les languettes charnues près de leur insertion osseuse. Dans leur trajet, toutes les branches terminales du nerf donnent des rameaux péritonéaux.

Les anastomoses.

Avec le XII et le nerf du sous-clavier (déjà vues).

Entre les deux phréniques, par l'anse d'Hirschfeld et au niveau des piliers.

Avec le X : une exceptionnelle, mais importante au point de vue phylogénique, car elle rappelle l'anse du cardia de Rouget trouvée chez les rongeurs (chez l'écureuil le phrénique est en partie soudé au X).

Avec le sympathique cervical (anse nerveuse située sous l'artère sous-clavière) et avec le plexus solaire.

SYSTÉMATISATION

Le phrénique moteur. — Une *série de noyaux* superposés forme une colonne cellulaire située au centre de la corne antérieure du 3e au 6e segments médullaires cervicaux. Il existerait une topographie fonctionnelle. Les cellules des noyaux supérieurs iraient à la partie antérieure du muscle, celles des noyaux inférieurs à sa partie postérieure.

Les *fibres radiculaires* du 4e segment cervical se rendent directement et totalement au nerf; celles du 3e peuvent constituer une racine secondaire ou emprunter la branche descendante et l'anse du XII et s'anastomoser au phrénique au niveau de l'omo-hyoïdien; celles du 5e peuvent rejoindre le phrénique par l'anastomose du nerf du sous-clavier qui est soit cervicale, soit thoracique; celles du 6e sont inconstantes et peuvent ne rejoindre le phrénique que dans le thorax. Ces différentes racines constituent ce qu'on appelle les phréniques accessoires (intérêt pratique dans la phrénicectomie, voir plus loin).

Le phrénique sensitif. — Les ganglions spinaux des 3e, 4e, 5e, 6e nerfs cervicaux représentent probablement le relais ganglionnaire des fibres sensitives du nerf.

EXPLORATION

Le rôle moteur. — Le phrénique est avant tout le *nerf moteur du diaphragme*. Cette fonction capitale est indépendante de notre volonté; elle est automatique et rythmée. Contrairement à l'opinion classique, c'est le seul nerf moteur. Les intercostaux ne fournissent aucun filet, à part peut-être à la digitation née de la 12e côte. Le sympathique ne fournit que des filets vasomoteurs.

Le diaphragme est un muscle inspirateur puissant. Sa contraction l'abaisse et détermine un allongement du diamètre vertical et simultanément un élargissement des diamètres transversal et antéro-postérieur, ce qui augmente la capacité du thorax. La masse abdominale agit à la manière d'un véritable point d'appui (pelote abdominale) sur lequel le diaphragme se contracte. Les muscles abdominaux agissent en antagonistes du diaphragme; ils interviennent dans l'expiration.

Dans l'inspiration le diaphragme s'abaisse et tend à devenir horizontal. Il ne se contracte jamais seul; il est aidé par les autres muscles inspirateurs, grand dentelé, scalènes, intercostaux externes, et aussi parfois sterno-cléido-mastoïdien et sous-clavier. Il agit à la manière d'un piston qui provoque l'entrée de l'air dans les poumons. L'abaissement de la coupole diaphragmatique d'un sujet qui respire normalement est de 2 cm en moyenne; il atteint 3 à 4 cm dans l'inspiration profonde.

Lors des efforts (défécation, accouchement) dans lesquels intervient la contraction de la musculature abdominale, le diaphragme se place en position d'expiration forcée et s'immobilise.

La paralysie d'un phrénique entraîne une légère gêne respiratoire due à l'immobilité totale et à l'ascension de l'hémidiaphragme correspondant. A la radiographie, l'hémicoupole diaphragmatique ne descend pas pendant l'inspiration. La phrénicectomie unilatérale était réalisée dans les tuberculoses pulmonaires de la base, dans le but de mettre la lésion au repos.

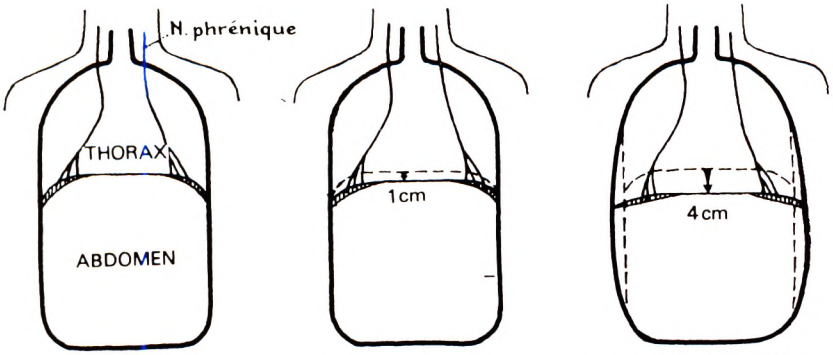

Au repos. Inspiration normale. Inspiration profonde.

FIG. 175. — *La physiologie du diaphragme.*

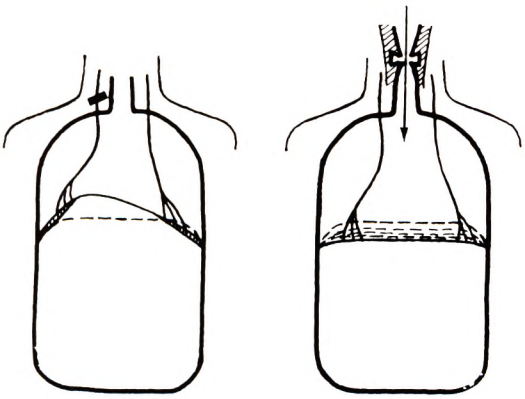

FIG. 176. — *La paralysie phrénique unilatérale droite, pendant l'inspiration* (à gauche). *Le hoquet* (à droite).

La paralysie bilatérale détermine dyspnée, respiration cervicale avec tirage des muscles cervicaux, difficulté pour tousser, éternuer et cracher. L'abdomen reste immobile pendant l'inspiration au lieu de bomber, le foie et la rate ne descendent pas. A la radiographie, il y a élévation du diaphragme et absence des mouvements. A la longue, il s'installe une congestion des bases. La paralysie des deux phréniques est une complication de la poliomyélite, de la myélite ascendante et des compressions de la moelle cervicale par fracture de la colonne vertébrale ou par tumeur. Elle nécessite le recours d'urgence aux méthodes de respiration contrôlée. La section des deux phréniques faite simultanément chez les animaux à type respiratoire abdominal, ou chez l'homme, peut entraîner la mort en quelques heures. Si elle est réalisée à plusieurs jours d'intervalle, il peut s'organiser des suppléances par les nerfs intercostaux ou par les anastomoses qui rejoignent le nerf phrénique dans le thorax.

Le hoquet est la contraction brusque et convulsive du diaphragme produisant un appel d'air assez violent pour faire vibrer les cordes vocales. Il peut être divisé en deux composantes : la secousse inspiratoire avec brusque soulèvement du thorax, le bruit glottique. La fréquence des secousses est en moyenne de 6 à 15 par minute. La durée va de quelques minutes à quelques heures. Il s'agit d'un phénomène réflexe : le centre est situé sur le plancher du IVe ventricule; les voies centripètes et centrifuges passent par le phrénique et par le pneumogastrique.

Le hoquet peut être secondaire : 1° A des causes périphériques d'irritation du nerf phrénique; thoraco-médiastinales : pleurésie, péricardite, infarctus du myocarde, tumeur du médiastin ou de l'œsophage, médiastinite; abdominales : péritonite, abcès sous-phréniques, tumeur de l'estomac (cardia, grosse tubérosité), pancréatite, affections biliaires. 2° A des causes centrales; tumeur de la fosse cérébrale postérieure : cervelet, bulbe, IVe ventricule, encéphalite, méningite, hémorragie méningée, traumatisme crânien, myélite. 3° A des causes générales : intoxication oxyde de carbone, alcool, plomb, urémie, hypokaliémie ou infections : fièvre typhoïde, zona... 4° A un choc affectif (hoquet névropathique).

Divers procédés ont été proposés en dehors du traitement étiologique pour faire cesser le hoquet : inspiration profonde et rapide suivie d'apnée, déglutition de sucre en poudre, de croûte de pain ou déglutition rapide d'une boisson gazeuse sans respirer, excitation du pneumogastrique par com-

pression des yeux ou du phrénique par compression sus-claviculaire, calmants antispasmodiques.

Le rôle sensitif. — Le phrénique est aussi un nerf sensitif : la traction du bout central du nerf sectionné est douloureuse. Les rameaux que le phrénique donne à la plèvre, au péricarde, au péritoine diaphragmatique, décrits par Luschka (1852), sont très difficiles à mettre en évidence; ils ont même été niés par certains anatomistes.

La névralgie du phrénique, due à l'irritation du nerf ou à celle des terminaisons nerveuses situées sur les séreuses qui entourent le nerf, n'en existe pas moins. Les points douloureux sont situés sur les 3e et 4e apophyses cervicales transverses, entre les deux chefs du sterno-cléido-mastoïdien, à la partie interne des espaces intercostaux, à l'extrémité antérieure de la 10e côte (bouton diaphragmatique de Guesnau de Mussy). L'irradiation à l'épaule correspond à une douleur rapportée dans le territoire de C4, l'irradiation au coude à une douleur dans le territoire de C5. A la névralgie phrénique s'associe souvent une dyspnée et un hoquet lors des processus inflammatoires de la plèvre du péricarde et du péritoine et des crises douloureuses hépatiques et vésiculaires.

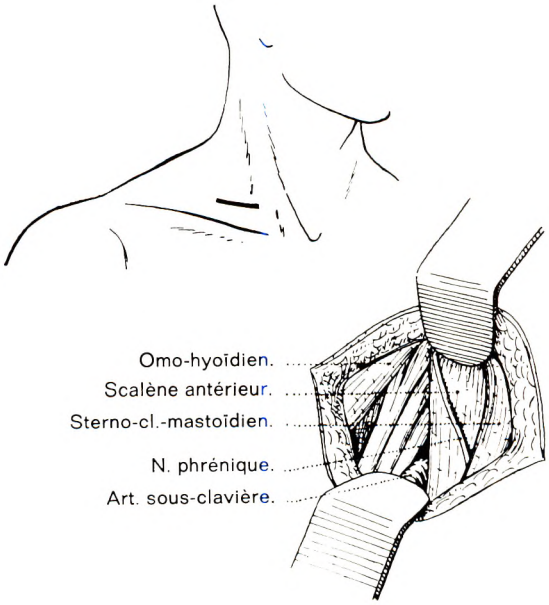

FIG. 177. — *La voie d'abord du phrénique.*

ABORD CHIRURGICAL

Dans le thorax, le nerf est profond et inaccessible. Dans le cou, il est au contraire aisément abordé.

L'incision horizontale sus-claviculaire atteint en avant le bord postérieur du sterno-cléido-mastoïdien et respecte en arrière la jugulaire externe. Le sterno-cléido-mastoïdien est écarté en avant et l'omo-hyoïdien en haut. Le phrénique apparaît blanc sur le fond rouge du scalène antérieur, sous l'aponévrose de ce muscle.

Il n'est pas rare que les racines détachées du 5e nerf cervical et plus souvent du 4e nerf descendent sur le scalène antérieur et ne s'unissent que dans le thorax. Il ne faut pas non plus négliger l'anastomose venue du nerf du muscle sous-clavier qui représente un nerf phrénique accessoire. Pour faire une section totale du nerf, il est recommandé d'amener un peu de la portion thoracique du nerf.

CHAPITRE XVII

LE PLEXUS BRACHIAL

Le plexus brachial est destiné à l'innervation de la ceinture scapulaire et du membre supérieur. Il naît du renflement cervical de la moelle épinière. Il est constitué par les branches antérieures des 5e, 6e, 7e, 8e nerfs cervicaux et du 1er nerf dorsal. Le 4e nerf cervical participe souvent aussi à sa constitution. Le 2e nerf dorsal contribue parfois à l'innervation du bras par l'intermédiaire du nerf intercosto-huméral (2e perforant latéral) ou même à la constitution du plexus par une anastomose avec le 1er nerf dorsal.

DESCRIPTION

Constitution. — De son origine à sa terminaison, on peut distinguer au plexus brachial *cinq parties :*

— Les *branches antérieures* des 5e, 6e, 7e et 8e nerfs cervicaux et du 1er nerf dorsal sont situées entre les muscles scalènes.

— Les *trois troncs primaires,* appelés de haut en bas : Tronc primaire supérieur, constitué par l'union de C_5, C_6 et souvent de C_4. Tronc primaire moyen, formé par C_7. Tronc primaire inférieur, résultant de l'union de C_8 et D_1; ce dernier repose sur la première côte, derrière la gouttière de l'artère sous-clavière.

— Les *branches antérieures et postérieures des troncs primaires.* — La division de chacun des troncs primaires en branche antérieure et branche postérieure a une signification fonctionnelle, car elle représente la séparation des fibres destinées à innerver les muscles ventraux fléchisseurs et de celles qui innervent les muscles dorsaux extenseurs.

— Les *troncs secondaires* sont constitués par l'union des branches de division antérieure et postérieure. Il y en a trois qui, d'après leur rapport avec l'artère axillaire, sont appelés : Le tronc secondaire antéro-externe, formé par l'union des branches antérieures des troncs primaires supérieur et moyen, est situé sur la face externe de l'artère. Le tronc secondaire antéro-interne formé par la branche antérieure du tronc primaire inférieure est situé sur la face interne de l'artère. Le tronc secondaire postérieur constitué par les branches postérieures des trois troncs primaires est situé derrière l'artère axillaire.

— Les *collatérales et terminales du plexus brachial.* — Les collatérales naissent des troncs primaires et des troncs secondaires. Les terminales viennent des troncs secondaires : le tronc secondaire antéro-interne donne la racine interne du médian, le cubital, le nerf brachial cutané interne et son accessoire; le tronc secondaire antéro-externe donne la racine externe du médian et le musculo-cutané; le tronc secondaire postérieur donne les nerfs radial et circonflexe.

Des variations dans la constitution du plexus brachial existent selon que le 4e nerf cervical ou le 2e nerf dorsal participent à sa formation; le plexus est dans ces cas en position haute ou en position basse; depuis Kerr, on dit, pour caractériser ces variations, qu'il est préfixé ou postfixé.

Les anastomoses du plexus brachial avec le sympathique cervical se font par les rameaux

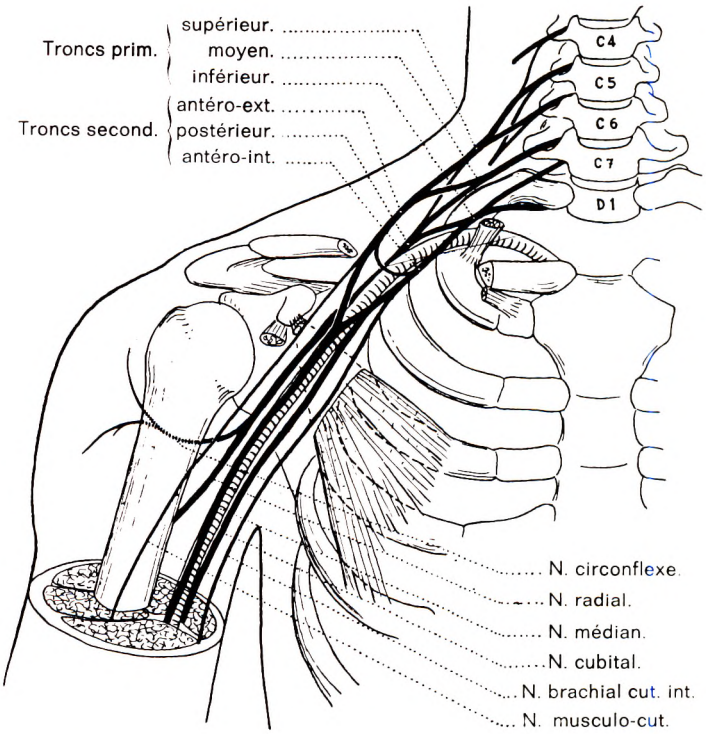

FIG. 178. — *Le plexus brachial. Constitution et disposition.*

communicants. Les 5e et 6e nerfs sont reliés au ganglion cervical moyen, les 6e, 7e, 8e nerfs cervicaux et 1er dorsal sont reliés au ganglion cervical inférieur. Le rameau communicant qui unit le 1er nerf dorsal au dernier ganglion apporte des fibres particulièrement importantes (fibres irido-dilatatrices, v. p. 330).

D'après Hovelacque, les rameaux communicants sont disposés en un plan superficiel qui vient de la chaîne sympathique et un plan profond qui vient du nerf vertébral.

Forme. — Le plexus brachial étalé à ses extrémités et rétréci à sa partie moyenne a une forme de sablier. On peut distinguer un riangle supérieur cervical dans la base répond au rachis et le sommet est rétroclaviculaire, et d'où naissent les collatérales; un triangle inférieur axillaire, dont la base inférieure répond aux branches terminales (fig. 179). Le triangle supérieur est fixe. Le triangle inférieur, centré sur l'artère axillaire, est mobile avec les mouvements du bras.

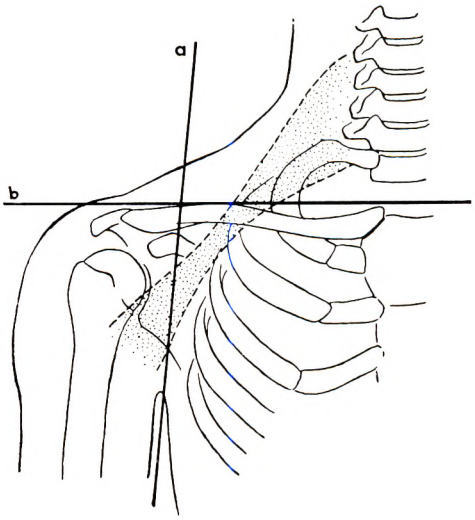

FIG. 179. — *En pointillé, contour en forme de sablier du plexus brachial. a)* Coupe sagittale du creux axillaire (voir fig. 183). *b)* Coupe horizontale du défilé rétroclaviculaire (voir fig. 182).

RAPPORTS

Le plexus brachial est situé à la jonction cervico-brachiale. Par rapport à la clavicule, son trajet comprend trois parties : cervicale, rétroclaviculaire, axillaire.

Dans le cou. — On peut distinguer trois parties par rapport au défilé scalénique (fig. 180).

— Les nerfs cervicaux cheminent sur les gouttières des apophyses transverses, entre les deux muscles transversaires antérieur et postérieur. Devant les nerfs, dans le canal transversaire, est le pédicule vertébral : artère, veine et nerf. Le premier nerf dorsal est dans le fond de la fossette sus-rétropleurale, derrière le ganglion stellaire et le ligament costopleural.

— Le plexus passe dans le défilé interscalénique, formé en avant par le scalène antérieur, en arrière par les scalènes moyen et postérieur; avec lui est l'artère sous-clavière. S'il existe une côte cervicale, un épais ligament vertébro-costal ou un petit scalène (muscle inconstant, fig. 181) entre le plexus et l'artère et si la première côte est très oblique, ce qui est plus fréquent chez la femme, le défilé se ferme et le plexus et surtout l'artère sont à l'étroit; cette disposition peut être à l'origine de douleurs (syndrome du défilé costo-scalénique).

— Dans le creux sus-claviculaire, le plexus est derrière le double plan de couverture constitué par

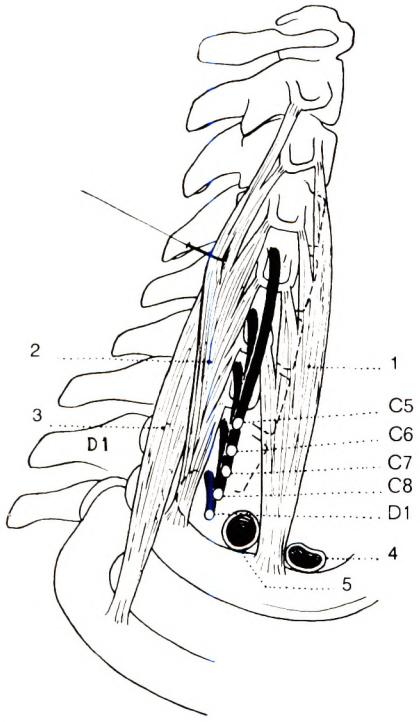

FIG. 180. — *Le défilé interscalénique.*

1, Scalène antérieur; *2*, Scalène moyen; *3*, Scalène postérieur; *4*, Veine sous-clavière; *5*, Artère sous-clavière.

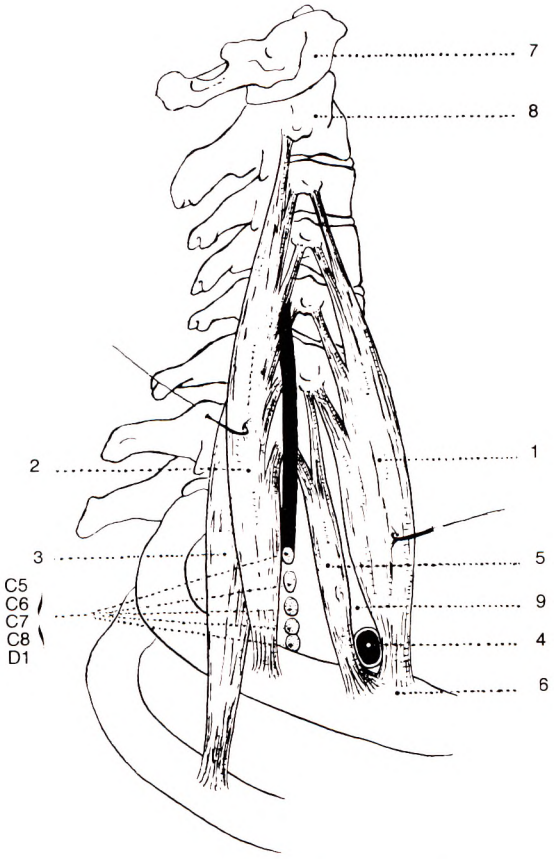

FIG. 181. — *Le défilé interscalénique rétréci par la présence d'un muscle petit scalène.*

1, Scalène antérieur; *2*, Scalène moyen; *3*, Scalène postérieur; *4*, Artère sous-clavière; *5*, *Petit scalène*; *6*, Tubercule de Lisfranc; *7*, Atlas; *8*, Axis; *9*, Boutonnière interscalénique.

l'aponévrose cervicale superficielle et le sterno-cléido-mastoïdien, par l'aponévrose cervicale moyenne et l'omo-hyoïdien. L'artère sous-clavière est au-dessous et en avant. L'artère cervicale transverse passe à travers les troncs du plexus. L'artère scapulaire postérieure s'insinue entre les troncs primaires supérieur et moyen.

Dans le défilé rétroclaviculaire *(ou sommet du creux de l'aisselle).* — Le plexus brachial passe dans un orifice dans lequel s'engage le pédicule vasculo-nerveux du membre supérieur. Cet orifice est délimité : en avant par la clavicule et le muscle sous-clavier, en dedans par la première côte et la première digitation du grand dentelé, en arrière par l'omoplate et le muscle sous-scapulaire, en dehors par une cloison cervico-brachiale (fig. 182). Dans le défilé costo-claviculaire le plexus brachial est l'élément le plus externe; en dedans du plexus sont l'artère et la veine sous-clavières et les formations lymphatiques. Ce défilé peut être rétréci par une côte cervicale ou par un anneau fibreux. La compression de l'artère sous-clavière et du plexus brachial est à l'origine de douleurs, engourdissements et parfois disparition du pouls radial, particulièrement dans les mouvements d'abduction du bras.

Dans la partie supérieure du creux axillaire. — Derrière les muscles pectoraux, les troncs secondaires sont situés par rapport à l'artère axillaire : en dehors le tronc secondaire antéro-externe, en dedans le tronc secondaire antéro-interne, en arrière le tronc secondaire postérieur. Le tronc secondaire antéro-interne glisse entre l'artère et la veine axillaire et vient s'unir au tronc secondaire antéro-externe devant l'artère axillaire.

Le plexus brachial se termine derrière le petit pectoral; au-dessous de ce muscle ses branches terminales lui succèdent.

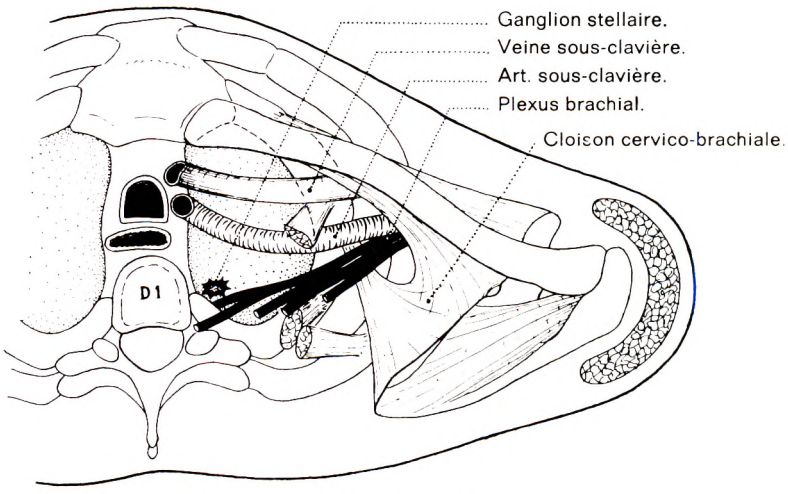

FIG. 182. — *Coupe horizontale de l'orifice supérieur du thorax et du sommet du creux axillaire* (défilé rétro-claviculaire).

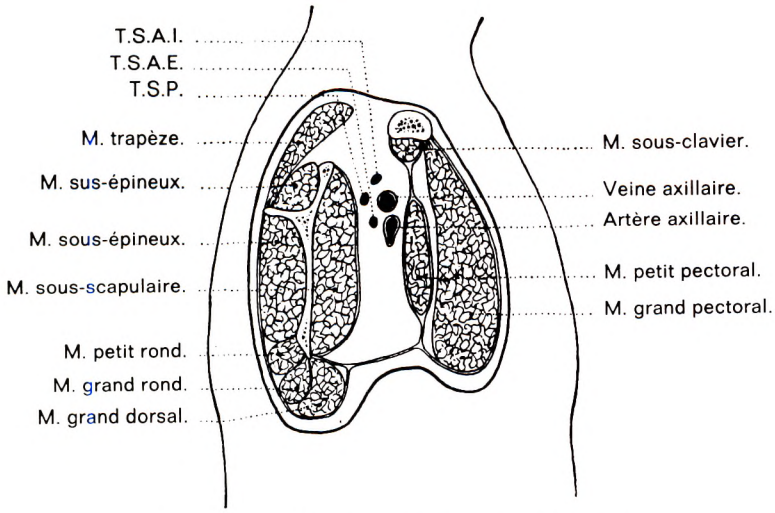

FIG. 183. — *Coupe sagittale du creux axillaire.*

EXPLORATION

Les lésions du plexus brachial peuvent compliquer un important traumatisme cervico-brachial : (violente traction du bras, traumatisme obstétrical, plaie par balle, fracture de la clavicule ou de la colonne vertébrale cervicale), une compression par tumeur cervicale ou anévrisme de l'artère sous-clavière, une anomalie congénitale (côte cervicale)...

La lésion de tout le plexus brachial se caractérise par une perte totale de la motilité et de la sensibilité et,à la longue, une amyotrophie, des troubles trophiques et vasomoteurs marqués.

L'atteinte partielle s'exprime par des syndromes classiques.

Le syndrome supérieur ou de Duchenne-Erb, le plus fréquent, correspond à la lésion des 5e et 6e nerfs cervicaux ou du tronc primaire supérieur. Il est caractérisé par :

— l'atteinte des muscles proximaux du membre supérieur : tableau VII, p. 245. Il existe une paralysie de l'abduction du bras (deltoïde), de la flexion de l'avant-bras (biceps, brachial antérieur, long supinateur), une faiblesse de la supination, une amyotrophie de l'épaule et du bras; les muscles sus et sous-épineux, sous-scapulaire, rhomboïde sont parfois touchés aussi. Le bras est

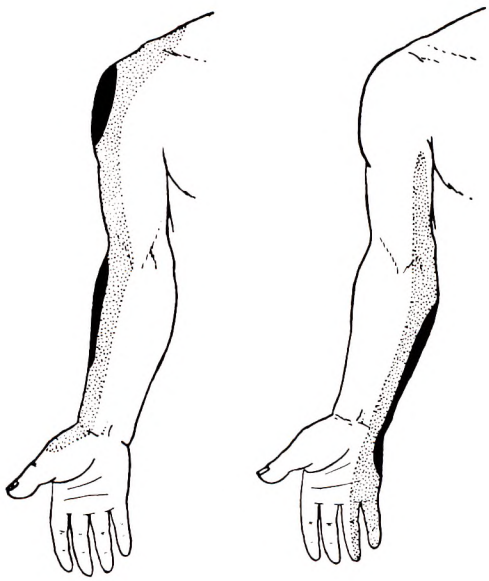

FIG. 184. — *L'anesthésie dans les paralysies radiculaires du plexus brachial.*

A gauche : le type supérieur Duchenne-Erb.

A droite : le type inférieur Klumpke-Déjerine.

collé au corps, en rotation interne et en pronation (position du serviteur). A la longue, une atrophie de l'épaule et du bras s'installe :

— la sensibilité est en grande partie conservée, sauf au niveau de la région deltoïdienne et du bord radial de l'avant-bras et de la main;

— les réflexes radial et bicipital sont abolis.

Le syndrome inférieur ou de Klumpke-Déjerine, moins fréquent, correspond à l'atteinte des 7e et 8e nerfs cervicaux et du 1er nerf dorsal ou du tronc primaire inférieur. Il est en général le résultat d'une traction forte sur le bras élevé (obstétrical) ou la complication d'une côte cervicale. Il se manifeste par :

— l'atteinte des muscles distaux du membre supérieur : tableau VII, p. 245. On constate la paralysie et l'atrophie des muscles fléchisseurs de la main et des doigts (aspect de la paralysie combinée du médian et du cubital);

— une perte de sensibilité du bord cubital de l'avant-bras et de la main;

— un œdème de la cyanose de la main, des troubles trophiques des ongles;

— un syndrome de Cl. Bernard-Horner : myosis, rétrécissement de la fente palpébrale, énophtalmie, absence de sueur et augmentation de la température au niveau de la face et du cou correspondent à l'atteinte du 1er nerf dorsal.

Le syndrome moyen (C_7) est rarement isolé; il est le plus souvent associé aux types précédents. Il se caractérise par : 1° une paralysie de l'extension de l'avant-bras (triceps) et une faiblesse de l'extension du poignet et des doigts; 2° une perte légère de la sensibilité du dos de la main; 3° l'abolition du réflexe tricipital.

Le syndrome de Pancoast-Tobias est secondaire à une tumeur située au niveau de l'orifice supérieur du thorax qui, dans son développement, lèse les structures osseuses (flanc latéral des corps vertébraux et arcs postérieurs des deux premières côtes) et les éléments nerveux (ganglion stellaire, dernières racines du plexus brachial). Dans la grande majorité des cas, il s'agit d'un cancer bronchique du sommet du poumon, plus rarement d'un cancer de la plèvre ou de l'œsophage. Ce syndrome est caractérisé par une triade symptomatique :

— Douleur de type névralgique siégeant à l'épaule, irradiant sur la face interne du bras, gagnant la main, troubles objectifs de la sensibilité; paralysie et troubles des réflexes; atrophie musculaire de l'éminence hypothénar, puis des interosseux et de l'avant-bras.

— Syndrome de Claude Bernard-Horner (énophtalmie, rétrécissement de la fente palpébrale et myosis), plus rarement syndrome de Pourfour du Petit (exophtalmie, élargissement de la fente palpébrale, mydriase).

— Des signes radiologiques : opacité apicale, homogène, localisée d'abord au creux subclaviculaire, puis débordant la clavicule; érosion osseuse avec destruction des arcs postérieurs des deux premières côtes et des vertèbres voisines.

ABORD CHIRURGICAL

L'infiltration du plexus brachial. — Le but essentiel est de permettre à un malade dont l'état général est mauvais de subit une intervention sur le membre supérieur sans courir les risques d'une anesthésie générale.

— La voie sus-claviculaire, longtemps préconisée, a l'inconvénient d'exposer à des complications : pneumothorax par piqûre du sommet de la plèvre, infiltrations du phrénique ou du pneumogastrique...

— La voie axillaire est de réalisation facile puisque en ce point, tous les grandes nerfs du membre supérieur sont groupés autour de l'artère axillaire.

— La voie postérieure : l'aiguille est enfoncée au milieu d'une ligne joignant l'apophyse épineuse de C_7 au bord externe de l'acromion et horizontalement jusqu'à une profondeur de 5 à 6 cm environ.

L'abord chirurgical du plexus brachial est réalisé par voie sus-claviculaire dans les compressions par tumeur ou par côte cervicale. La lésion traumatique nécessite en général une voie d'abord large en Z suivant le bord postérieur du sterno-cléido-mastoïdien, le bord supérieur de la clavicule, le sillon delto-pectoral.

DISTRIBUTION

I. — LES COLLATÉRALES

DESCRIPTION. EXPLORATION

Les collatérales supérieures sont destinées aux muscles profonds du cou : muscles intertransversaires et scalènes antérieur, moyen et postérieur; elles naissent des nerfs du plexus avant la constitution des troncs primaires. L'exploration des scalènes a été envisagée avec le plexus cervical (v. p. 200).

Les collatérales antérieures naissent de la face antérieure du plexus et des troncs secondaires antérieurs; elles innervent les muscles antérieurs de la ceinture scapulaire.

Le nerf du sous-clavier vient du tronc primaire supérieur ou par deux racines des 5e et 6e nerfs cervicaux. Il est oblique en bas et en dedans, sur la face antérieure du scalène antérieure en dehors du phrénique; il se termine par un rameau anastomotique au phrénique et par le nerf du muscle sous-clavier.

Le nerf du grand pectoral naît du tronc primaire supérieur, longe le tronc secondaire antéro-externe, passe devant l'artère et la veine axillaires et perfore l'aponévrose clavi-pectorale. Il se termine par une branche qui pénètre dans la face profonde du grand pectoral et par une anastomose au nerf du petit pectoral; cette anastomose constitue l'anse des nerfs pectoraux, située sur la face antérieure de l'artère axillaire à la naissance de l'artère acromio-thoracique. De la convexité de l'anse naissent les nerfs qui vont au grand pectoral et au petit pectoral.

Le nerf du petit pectoral vient du tronc primaire inférieur (C_8, D_1), passe d'abord derrière l'artère axillaire puis entre l'artère et la veine axillaire, devant le tronc secondaire antéro-interne. Il donne une branche musculaire pour le petit pectoral puis forme l'anse des nerfs pectoraux avec le nerf du grand pectoral.

Les nerfs des grand et petit pectoraux sont soumis à de nombreuses variations; ils peuvent innerver les faisceaux antérieurs du deltoïde et comprendre des filets sensitifs.

L'exploration des muscles pectoraux :

— Le grand pectoral : lorsque son point fixe est sur le thorax, ce muscle est adducteur et rotateur interne du bras. Lorsque son point fixe est sur l'humérus, il soulève le tronc dans l'acte de grimper : c'est le muscle des grimpeurs.

— Le petit pectoral : lorsque son point fixe est sur le thorax, il abaisse le moignon de l'épaule. Lorsque son point fixe est sur l'omoplate, il est élévateur des côtes et devient muscle inspirateur accessoire. Les deux muscles agissant simultanément portent l'épaule en avant et en dedans.

L'atteinte des nerfs des pectoraux se caractérise par une diminution de la force d'adduction du bras : le sujet touche difficilement l'épaule opposée. On apprécie la paralysie en attirant le bras en dehors et en demandant au sujet de s'y opposer; la force de résistance et la palpation de la contracture musculaire permettent de juger du déficit. Les muscles pectoraux s'atrophient à la longue et laissent apparaître les cartilages costaux.

Les collatérales postérieures naissent de la face postérieure du plexus et du tronc secondaire postérieur. Elles innervent les muscles postérieurs de la ceinture scapulaire.

Le nerf sus-scapulaire vient des 5e et 6e nerfs cervicaux, se dirige en bas, en dehors et en arrière sous le trapèze, passe dans l'échancrure coracoïdienne sous le ligament coracoïdien (tandis que l'artère scapulaire supérieure reste au-dessus), traverse la fosse sus-épineuse, contourne le bord externe de l'épine de l'omoplate contre laquelle il est maintenu avec l'artère scapulaire supérieure par le ligament spino-glénoïdien et se termine dans la fosse sous-épineuse. Il innerve les muscles sus et sous-épineux.

L'exploration des muscles sus et sous-épineux : le sus-épineux est abducteur du bras; le sous-épineux est rotateur externe.

L'atteinte du nerf sus-scapulaire succède généralement à un coup porté sur l'épaule ou au port de poids trop lourds. Elle peut aussi résulter d'une irritation du nerf par le ligament coracoïdien au niveau de l'échancrure coracoïdienne et se manifeste par une douleur profonde diffuse de l'épaule. La paralysie des muscles sus et sous-épineux

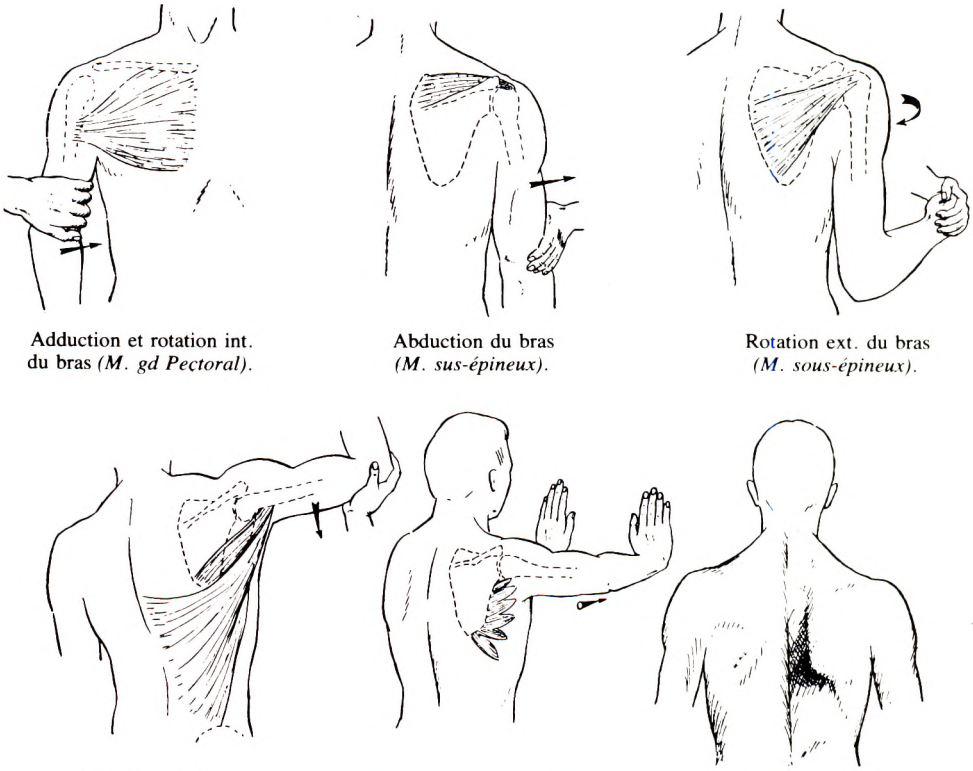

FIG. 185. — *L'exploration des collatérales du plexus brachial.*
(La flèche indique le sens dans lequel le sujet fait l'effort.)

altère peu la fonction de l'épaule : le bras peut encore être mis en abduction par le deltoïde et en rotation externe par le grand rond. Il y a relâchement de l'articulation scapulo-humérale et quelque difficulté pour soulever les objets lourds et pour placer la main derrière la nuque. A la longue, il y a atrophie des muscles sus et sous-épineux, et les fosses sus et sous-épineuses sont déprimées.

Les nerfs du sous-scapulaire : un nerf supérieur vient du tronc primaire supérieur ou du tronc secondaire postérieur et se termine dans les faisceaux supérieurs du muscle. Un nerf inférieur naît du tronc secondaire postérieur et se termine dans les faisceaux moyen et inférieur du muscle.

Les nerfs du grand dorsal et du grand rond se détachent souvent par un tronc commun du tronc secondaire postérieur (C_6, C_7, C_8). Accompagnés par des branches de l'artère scapulaire inférieure, ils se terminent dans les muscles.

L'exploration des muscles sous-scapulaire, grand dorsal et grand rond : ces muscles sont adducteurs, extenseurs et rotateurs internes du bras.

La paralysie de leurs nerfs se caractérise par un affaiblissement de ces mouvements. Le sujet a des difficultés pour mettre sa main dans la poche revolver, ou pour abaisser le bras dans la nage. Lorsque le point fixe est sur le bras, ces muscles soulèvent le tronc et interviennent dans l'acte de grimper. Par ailleurs, si on pince entre le pouce et l'index les muscles à l'angle inférieur de l'omoplate et si on demande au sujet de tousser, on ne les sent pas se contracter s'ils sont paralysés.

Le nerf du grand dentelé (nerf respiratoire externe de Ch. Bell) naît des 5e, 6e et 7e nerfs cervicaux, descend verticalement derrière le plexus brachial contre la paroi thoracique, dans l'angle dièdre que forment les muscles sous-scapulaire et grand dentelé. Il donne un filet à chaque

digitation du muscle. L'innervation de la partie supérieure du muscle dérive de C_5, celle de la partie moyenne de C_6, celle de la partie inférieure de C_7.

L'exploration du grand dentelé : son nerf peut être atteint lors de plaies sus-claviculaires ou de traumatismes de l'épaule; il peut être étiré chez des hommes qui ont porté des poids très lourds ou qui ont tenu leur bras tendu vers le haut de façon prolongée (peintres). Le muscle grand dentelé, lorsque son point fixe est sur le thorax, applique l'omoplate contre la paroi thoracique et bascule l'angle inférieur de l'omoplate en avant et en dehors vers l'aisselle : il est antépulseur et élévateur de l'épaule. Lorsque son point fixe est sur l'omoplate et si cette dernière est immobilisée, il élève les côtes, élargit le thorax et devient muscle inspirateur puissant.

Lorsque le nerf est paralysé, l'omoplate n'est plus fixée sur son bord interne, elle est saillante (scapulum alatum) : dans l'abduction horizontale du bras, ou plus encore quand le sujet pousse en avant une résistance avec le bras tendu, on constate un décollement du bord spinal de l'omoplate soulevée en aile avec formation d'une gouttière scapulo-thoracique. Dans l'élévation du bras, la pointe de l'omoplate s'élève et tourne de telle manière qu'elle est plus près de la ligne médiane que n'est son angle supéro-interne.

Les nerfs de l'angulaire et du rhomboïde naissent des 4e et 5e nerfs cervicaux souvent par un seul tronc qui se dirige en dehors et en arrière, croise ou traverse la scalène moyen, atteint le bord interne de l'omoplate et se distribue aux muscles.

L'exploration de ces muscles. Le muscle angulaire élève l'omoplate et l'épaule, le rhomboïde rapproche l'omoplate de la colonne vertébrale. La paralysie de leurs nerfs se caractérise par un simple affaiblissement de ces mouvements, non par leur disparition, car il y a suppléance par le trapèze. La dépression entre le bord spinal de l'omoplate et la colonne vertébrale est approfondie.

II. — LES TERMINALES

Elles sont au nombre de 7. Cinq sont mixtes : le musculo-cutané, le médian, le cubital, le radial et le circonflexe. Deux sont exclusivement sensitives : le brachial cutané interne et son accessoire. On peut les répartir en deux groupes : antérieur et postérieur, suivant qu'elles naissent des troncs secondaires antérieurs ou du tronc secondaire postérieur.

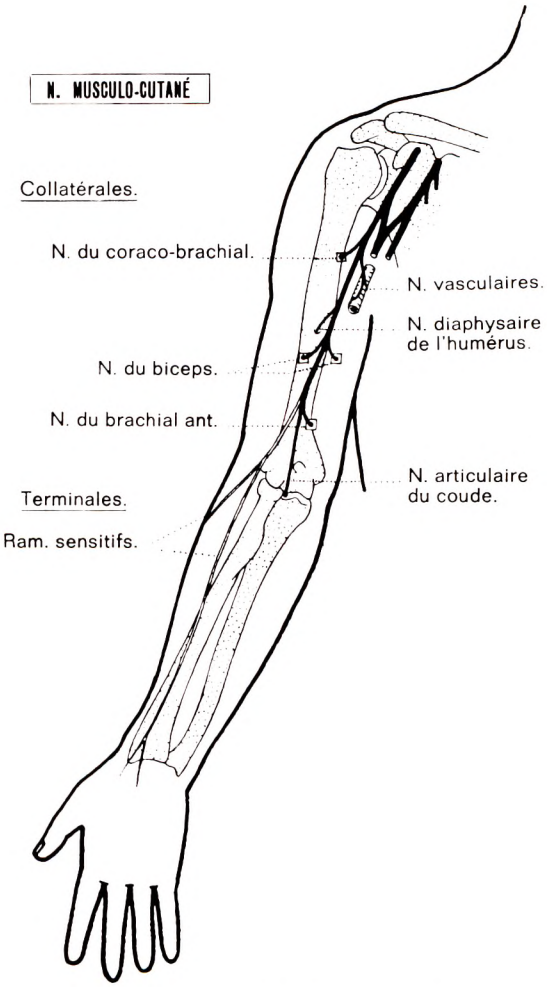

FIG. 186. — *Le nerf musculo-cutané.*

LE NERF MUSCULO-CUTANÉ

Ce nerf naît du tronc secondaire antéro-externe. Son trajet est oblique, en bas et en dehors, de l'aisselle à la gouttière bicipitale externe où il se termine par deux branches.

RAPPORTS

Ils seront rapidement envisagés car très comparables à ceux du médian.

Dans l'aisselle, le nerf est en dehors du médian et de l'artère axillaire.

Dans le bras, il perfore le muscle coraco-brachial (d'où le nom de nerf perforant du coraco-brachial de Casserius) et chemine ensuite entre le biceps et le brachial antérieur.

Dans la gouttière bicipitale externe, il est entre les précédents muscles et le long supinateur. Il devient sous-cutané sur la face antérieure du coude.

DISTRIBUTION

Les collatérales. — 1° le nerf du coraco-brachial. Il y a le plus souvent deux rameaux : un naît avant la traversée du muscle et un autre pendant; 2° le nerf du biceps se divise en deux rameaux, l'un va à la courte portion, l'autre à la longue portion; ils ont quelquefois une origine séparée; 3° le nerf du brachial antérieur se divise en 3 ou 4 filets; l'un d'entre eux descend jusqu'au coude; 4° le nerf vasculaire de l'artère humérale; 5° le nerf diaphysaire de l'humérus qui pénètre dans le trou nourricier de l'humérus avec son artère homonyme. Il naît souvent d'un tronc

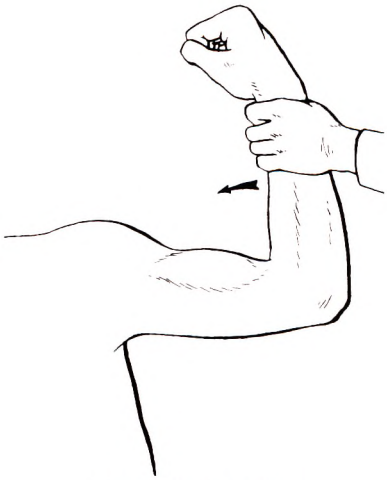

Flexion de l'avant-bras
(M. biceps).

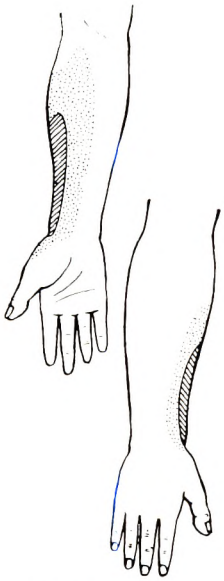

Territoire sensitif
(pointillé).
Zone anesthésiée
dans la paralysie
(hachuré).

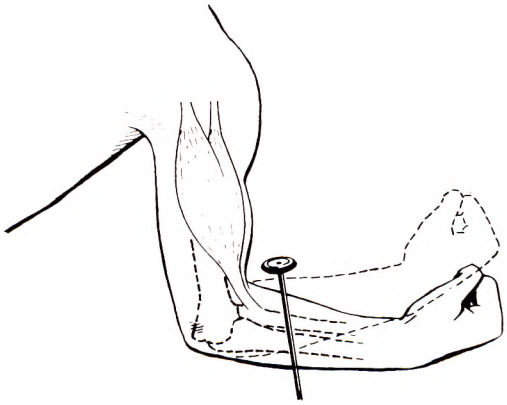

Réflexe bicipital.

FIG. 187. — *L'exploration du nerf musculo-cutané.*

commun avec le nerf précédent; 6° le nerf articulaire du coude va sur la face antérieure de l'articulation. Ces trois derniers nerfs peuvent naître du médian (v. p. 220).

Les terminales sont sensitives : l'une postérieure gagne les faces externe et postérieure de l'avant-bras et se termine sur le dos de la main où elle s'anastomose au radial; l'autre, antérieure, chemine dans la région antéro-externe de l'avant-bras, jusqu'au poignet et à l'éminence thénar.

L'anastomose au médian est à peu près constante; elle est d'autant plus importante que la racine externe du médian est plus réduite.

EXPLORATION

Le nerf musculo-cutané peut être atteint lors des fractures de l'humérus ou comprimé par un anévrisme de l'artère axillaire, ou par une mauvaise position prise pendant le sommeil.

Le rôle moteur. — Le musculo-cutané est fléchisseur (brachial antérieur et biceps) et supinateur de l'avant-bras (biceps). Lorsque le musculo-cutané est paralysé, la force de la flexion de l'avant-bras sur le coude est diminuée mais non disparue, car le long supinateur et le rond pronateur prennent part à ce mouvement (ce qui explique que dans la flexion du coude, l'avant-bras se mette alors en pronation). La supination de l'avant-bras est au contraire considérablement affaiblie du fait de la paralysie du biceps. Le réflexe bicipital est aboli. L'atrophie des muscles antérieurs du bras est visible lorsque la paralysie est ancienne.

Le rôle sensitif. — Lorsque le nerf est sectionné il existe une *diminution de la sensibilité* le long du bord radial de l'avant-bras, mais dans son territoire beaucoup plus réduit que celui de l'innervation réelle du nerf.

LE NERF MÉDIAN

Le nerf médian est un nerf sensitivo-moteur; il appartient, avec le musculo-cutané et le cubital, au système ventral du plexus brachial qui innerve les muscles ventraux ou fléchisseurs du membre supérieur.

DESCRIPTION

Le nerf est formé par la réunion des troncs secondaires antéro-externe et antéro-interne qui représentent ses racines interne et externe; ils lui

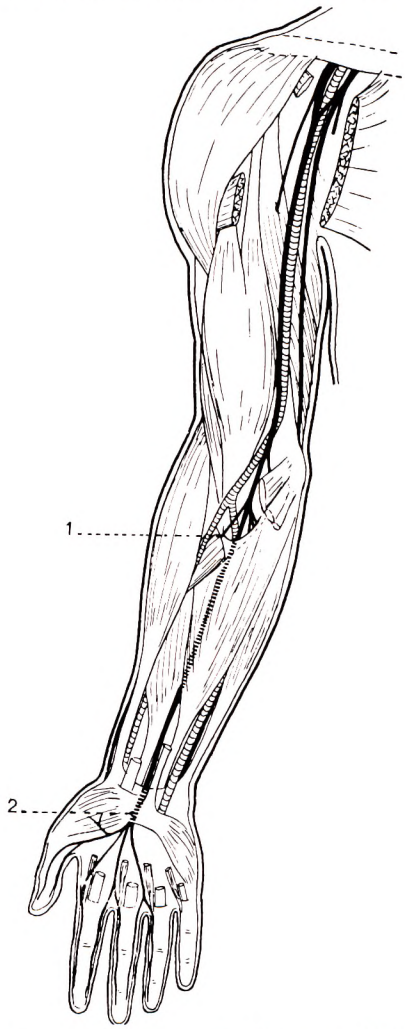

FIG. 188. — *Le trajet du nerf médian et ses défilés anatomiques : 1 arcade des fléchisseurs; 2 canal carpien.*

apportent des fibres issues de tous les nerfs qui, de C_4 à D_1, constituent le plexus brachial.

Il commence sur la face antérieure de l'artère axillaire, au bord inférieur du petit pectoral. Dans le bras, il descend oblique en bas et en dehors. Il passe sur la face antérieure de l'épitrochlée. Dans l'avant-bras, il est au milieu entre les pédicules

cubital et radial et mérite son nom. Il s'engage enfin dans le canal carpien et s'épanouit en ses branches terminales au niveau du bord inférieur du ligament annulaire.

RAPPORTS

Dans le creux de l'aisselle. — Le nerf a un trajet court.

Les parois : en avant, il est recouvert par deux plans : le tendon du grand pectoral et au-dessous la lame fibreuse coracoïdienne tendue entre le petit pectoral en dedans et le coraco-brachial, en dehors, et dédoublée en bas en ligament suspenseur de l'aiselle de Gerdy et aponévrose de la base de l'aisselle (fig. 189). En arrière, il est séparé par l'artère axillaire de la paroi postérieure constituée par le sous-scapulaire, les tendons du grand rond, du grand dorsal et du long triceps. En dedans, il s'éloigne de la paroi interne constituée par les digitations du grand dentelé et le gril costal. En dehors, par contre, il se rapproche de plus en plus du coraco-brachial.

Parmi les éléments du paquet vasculo-nerveux, le médian est le plus antérieur. En arrière sont l'artère axillaire et le tronc secondaire postérieur ou radiocirconflexe. Une seule branche de l'axillaire présente un rapport direct avec le médian, c'est l'artère circonflexe antérieure qui glisse en arrière du nerf pour aller en dehors vers l'humérus. En dedans sont le cubital, le brachial cutané-interne et son accessoire, et la grosse veine axillaire; en dehors le canal veineux collatéral externe et le nerf musculo-cutané.

Au bras. — Le canal brachial (de Cruveilhier) est limité : en arrière par la cloison intermusculaire interne, en dehors et en haut par le coraco-brachial et le biceps, en dehors et en bas par le biceps et le brachial antérieur, en dedans par l'aponévrose brachiale.

Le médian croise de dehors en dedans et passe devant l'artère humérale flanquée de ses deux veines. En dehors, il perd rapidement contact avec le radial qui par la fente huméro-tricipitale passe dans la loge postérieure et avec le musculo-cutané qui traverse le coraco-brachial et chemine entre le biceps et le brachial antérieur. En dedans, le cubital s'en sépare; dans le milieu du bras il traverse la cloison intermusculaire interne et chemine derrière elle, accompagné de l'artère collatérale interne supérieure; de même le brachial cutané interne, son accessoire et la veine basilique, d'abord profonds traversent l'aponévrose et deviennent sus-aponévrotiques.

Au pli du coude. — Le nerf s'infléchit vers l'axe du membre. Il loge dans la gouttière bicipitale interne, limitée en dehors par le tendon du biceps, en arrière par le brachial antérieur et l'articulation huméro-cubitale, en dedans par les muscles épitrochléens, en avant par l'aponévrose antibrachiale, renforcée par l'expansion aponévrotique du biceps qui sépare le nerf de la veine médiane basilique.

Dans le sillon, avec le nerf, il y a l'artère humérale située en dehors et l'artère collatérale interne inférieure située en dedans.

A l'avant-bras :

Au tiers supérieur de l'avant-bras, le nerf s'engage dans la boutonnière formée par les faisceaux épitrochléen et coronoïdien du rond pronateur, qui fait partie de la couche musculaire superficielle; il s'engage ensuite sous l'arcade qui unit les faisceaux huméro-cubital et radial du fléchisseur commun superficiel, qui fait partie de la couche musculaire moyenne de l'avant-bras.

Au tiers moyen, le nerf devenu profond se dirige à peu près suivant l'axe du membre; il chemine entre la couche musculaire moyenne constituée par le fléchisseur commun superficiel dans la gaine duquel il est contenu, et la couche musculaire profonde constituée par le fléchisseur propre du pouce plaqué sur le radius et le fléchisseur commun profond qui engaine le cubitus.

Au tiers inférieur, les muscles se réduisent à leurs tendons. Le médian tend à devenir superficiel; il est en dedans du tendon du grand palmaire et en dehors de ceux du fléchisseur commun superficiel rassemblé sur la ligne médiane; le tendon de l'index d'abord interne glisse sous le nerf.

Dans sa traversée de l'avant-bras, le médian est en rapport avec des nerfs et des vaisseaux. Les autres nerfs sont à distance : en dedans, le cubital descend dans la gaine du fléchisseur commun profond et sous le cubital antérieur; en dehors, la branche antérieure du radial est sous le long supinateur. L'artère cubitale issue de l'humérale est d'abord externe; dirigée obliquement en bas et en dedans, elle passe sous le nerf puis sous l'arcade du fléchisseur commun superficiel et gagne le

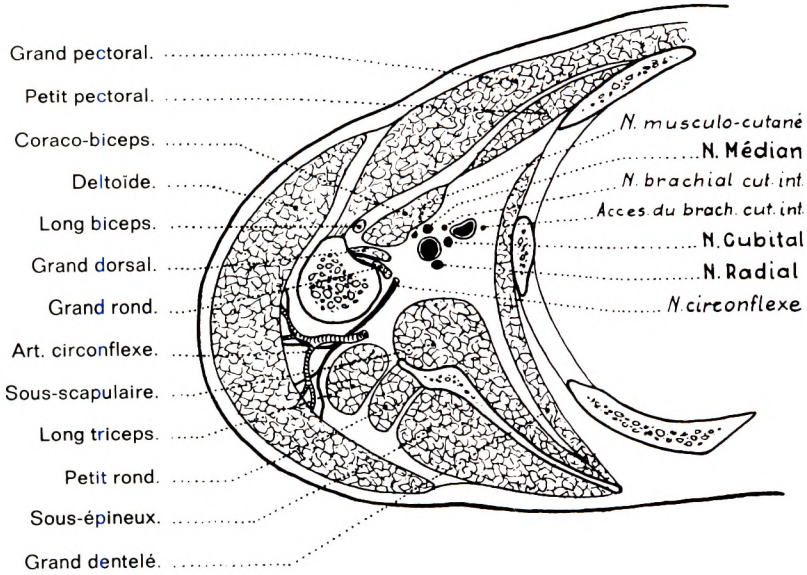

FIG. 189. — *Le creux axillaire* (coupe horizontale côté gauche).

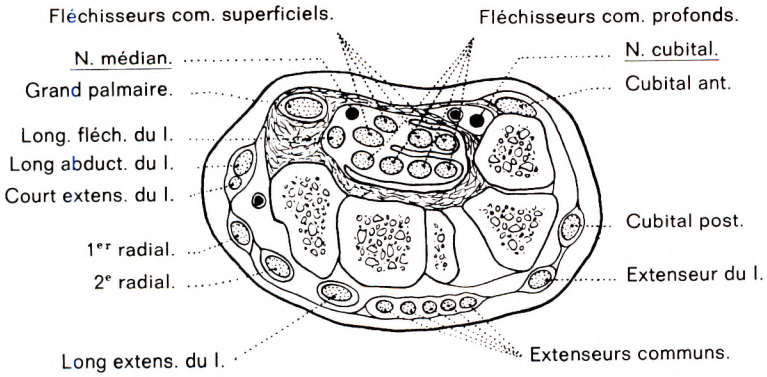

FIG. 190. — *Le canal carpien.*

bord interne de l'avant-bras; près de son croisement avec le nerf, elle émet la récurrente cubitale antérieure qui remonte sur le nerf et va s'anastomoser avec la collatérale interne et inférieure, la récurrente cubitale postérieure, le tronc des interosseuses et l'artère du nerf médian qui accompagne le nerf jusqu'à la paume de la main.

Dans le canal carpien :

Le canal ostéofibreux du carpe est limité en arrière par la gouttière osseuse du carpe, en avant par le ligament annulaire antérieur tendu d'une berge à l'autre de la gouttière carpienne.

Dans le canal avec le médian sont : en dedans, les huit tendons des fléchisseurs communs superficiel et profond et la synoviale cubitale avec ses trois loges prétendineuse, intertendineuse et rétrotendineuse; en dehors, le tendon fléchisseur propre du pouce et la gaine synoviale radiale qui l'entoure. Le médian est en avant du tendon fléchisseur de l'index et en dehors de celui du médius; il est dans ce qu'on appelle le médiastin antérieur du poignet entre les synoviales radiale et cubitale; il est dans une gaine fibreuse. Il peut être comprimé par les formations fibreuses voisines (syndrome du canal carpien).

DISTRIBUTION

Les collatérales.

Elles sont destinées à tous les muscles de la loge antérieure de l'avant-bras, sauf le cubital antérieur et les deux faisceaux internes du fléchisseur commun profond qui sont innervés par le cubital. Elles se détachent presque toutes au niveau du coude.

Au bras :

— le nerf de l'artère humérale;

— le nerf diaphysaire de l'humérus. Ces deux nerfs sont souvent issus d'un tronc commun et naissent parfois du musculo-cutané (G. Lazorthes, 1939);

— le nerf articulaire pour la face antérieure de l'articulation du coude;

— le nerf de la division de l'artère humérale.

Au coude :

— le nerf supérieur du rond pronateur naît au-dessus de l'épitrochlée et descend vers le faisceau épitrochléen;

— les nerfs des couches musculaires superficielle et moyenne de l'avant-bras naissent par un tronc unique ou double, donnent une série de filets au faisceau coronoïdien du rond pronateur, aux grand et petit palmaires, au fléchisseur commun superficiel;

— les nerfs des muscles de la couche profonde naissent par plusieurs filets ou par un tronc

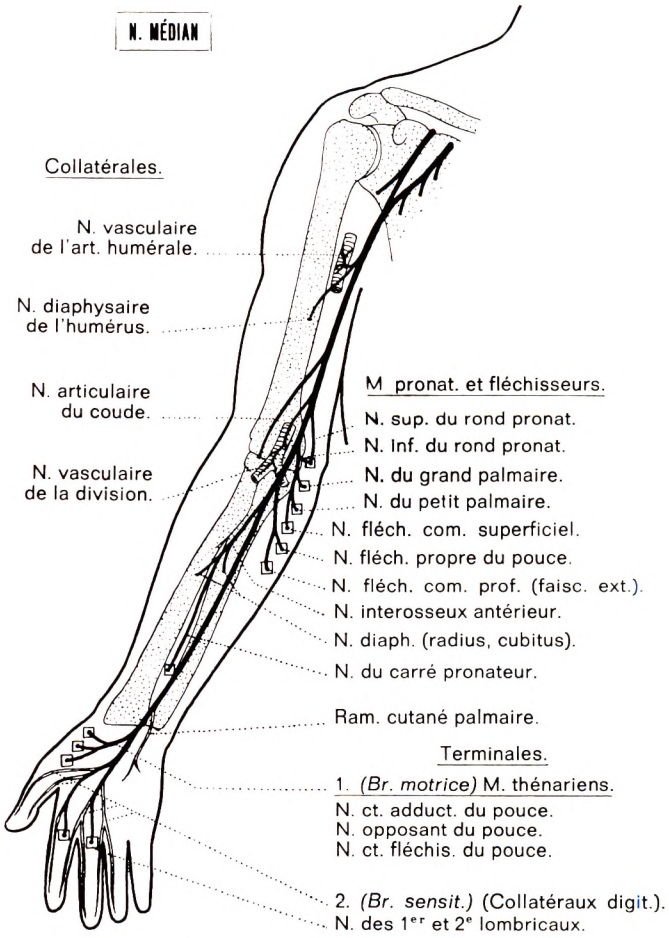

FIG. 191. — *La distribution du médian.*

commun, passent devant l'artère cubitale, donnent le nerf du fléchisseur propre du pouce, le nerf du fléchisseur commun profond (les deux faisceaux externes) et le nerf interosseux antérieur; ce dernier nerf descend avec l'artère interosseuse antérieure dans l'interstice situé entre les muscles profonds, il donne des filets à ces muscles et à la membrane interosseuse; il donne aussi les nerfs diaphysaires du radius et du cubitus (G. Lazorthes, 1939), et finalement se termine dans le carré pronateur et sur la face antérieure des articulations du carpe.

A l'avant-bras : le rameau palmaire cutané naît à 3 ou 4 cm au-dessus de l'articulation radiocarpienne, perfore l'aponévrose au niveau du pli supérieur de flexion du poignet et se termine par deux rameaux cutanés : un externe pour l'éminence thénar, et un interne pour la paume de la main.

Les terminales.

Le nerf débouche dans la loge palmaire moyenne et se divise en deux rameaux qui immédiatement s'épanouissent en une série de branches :

Le rameau musculaire ou thénarien décrit une courbe à concavité supérieure, au-dessous du ligament annulaire et pénètre tout de suite dans l'éminence thénar. Il innerve le court abducteur du pouce, l'opposant et le faisceau superficiel du court fléchisseur; le faisceau profond de ce muscle est innervé par la branche profonde du cubital (anastomose de Riche et Cannieu entre cubital et médian). Le nerf est en dedans du tendon du long fléchisseur du pouce entouré de sa gaine synoviale. Ce rapport est capital à retenir car l'ouverture de bout en bout des phlegmons de la gaine radiale risque de sectionner les filets thénariens et de paralyser à peu près totalement le pouce. Au contraire, deux incisions : une antibrachiale, une digitale, laissent entre elles à la base de l'éminence thénar un pont correspondant au nerf thénarien.

Le rameau anastomotique avec la branche superficielle du cubital forme une arcade nerveuse située sous l'arcade artérielle superficielle et au-dessus des tendons fléchisseurs.

Les branches sensitives sont de dehors en dedans, le nerf collatéral palmaire externe du pouce et les nerfs des 1er, 2e et 3e espaces interdigitaux. Ils descendent chacun dans l'espace correspondant et se divisent en nerfs digitaux. Les 1er, 2e nerfs digitaux palmaires fournissent l'innervation des deux lombricaux externes; les deux lombricaux internes sont innervés par la branche profonde du nerf cubital.

Les nerfs digitaux :

RAPPORTS. — Au niveau de la paume de la main, les nerfs digitaux palmaires cheminent entre l'aponévrose palmaire et les tendons fléchisseurs, croisent les artères digitales et deviennent superficiels par rapport à elles. Au niveau des doigts, les nerfs digitaux palmaires cheminent sur le flanc du tendon fléchisseur, en avant des artères digitales, le nerf est rectiligne et l'artère flexueuse.

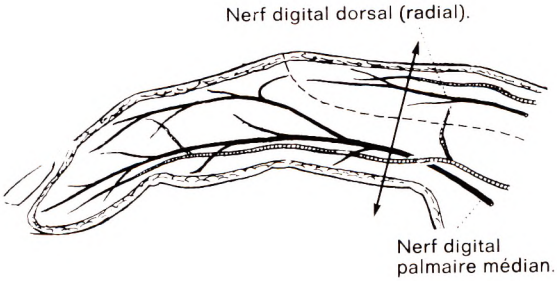

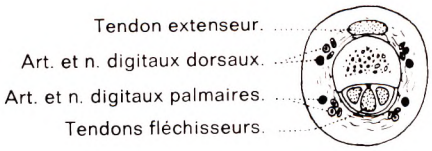

FIG. 192. — *Les nerfs digitaux. Innervation et coupe de l'index.*

DISTRIBUTION. — Ils donnent : des filets à la face palmaire des doigts; des filets à la face dorsale des 2e et 3e phalanges; pour se rendre sur la face dorsale ils passent entre os et artère digitale; une terminale palmaire ou nerf de la pulpe du doigt, remarquable par la richesse de ses terminaisons tactiles; 4° Une terminale dorsale qui constitue un réseau sous-unguéal.

Le médian innerve donc la face palmaire du pouce, de l'index et du médius, de la moitié externe de l'annulaire; il innerve aussi la face dorsale des deux dernières phalanges de ces mêmes doigts, sauf du pouce dont la face dorsale est entièrement innervée par les nerfs digitaux dorsaux.

Les anastomoses.

Le médian s'anastomose aux deux autres nerfs du système de la flexion, le musculo-cutané et le cubital. *Avec le musculo-cutané :* l'anastomose située au milieu du bras a une importance inverse de celle de la racine externe du médian. *Avec le cubital :* dans l'avant-bras, il existe une anastomose; dans la main : une anastomose superficielle unit le médian et la branche superficielle du cubital et une anastomose profonde unit le rameau thénarien et la branche profonde du cubital (Riche et Cannieu).

VASCULARISATION

Au bras, le nerf est vascularisé par des artérioles qui viennent, soit directement de l'humérale, soit par l'intermédiaire de ses collatérales. A l'avant-bras la plupart des artères sont fournies par l'artère du médian qui est issue de la cubitale, soit directement, soit par l'intermédiaire du tronc des interosseuses et qui accompagne le nerf jusqu'au poignet.

EXPLORATION

Le nerf peut être blessé au niveau du bras ou de l'avant-bras, comprimé par dislocation ou fracture au niveau du coude ou du canal carpien, comprimé pendant le sommeil ou une anesthésie général au niveau du bras, atteint enfin par névrite ou par tumeur.

Le rôle moteur.

Le médian est :

— le nerf pronateur de l'avant-bras (rond pronateur, carré pronateur);

— le fléchisseur de la main (grand et petit palmaire);

— le fléchisseur des doigts (lombricaux pour la première phalange, fléchisseur superficiel pour la deuxième phalange, fléchisseur profond pour la troisième). Il fléchit les trois phalanges des trois premiers doigts et la deuxième phalange des deux derniers;

— l'opposant du pouce (muscles thénariens). Le médian est essentiellement le nerf de la préhension et de la pince pollicidigitale, qui oppose le pouce et les autres doigts : le pouce est la moitié de la main.

La variabilité des anastomoses du médian et du cubital explique celle de l'expression clinique des paralysies du médian.

La paralysie du médian. — *L'attitude du membre atteint :* la main est en extension légère, surtout au niveau des 2e et 3e doigts, du fait de l'action prédominante des extenseurs et supinateurs. La face palmaire du pouce est dans le même plan que le reste de la paume de la main; cette attitude, qui est celle dite de la « main de singe », résulte de l'action non contrariée par les muscles thénariens paralysés des extenseurs du pouce innervés par le radial et de l'adducteur du pouce innervé par le cubital. L'éminence thénar est atrophiée dans les paralysies anciennes.

1) *La pronation de l'avant-bras est impossible.* Le sujet cherche à compenser la paralysie de la pronation en étendant le membre supérieur. Pour ne pas confondre avec la pronation qui résulte de la simple pesanteur du membre lorsque le bras est étendu, on demande au sujet de faire le mouvement de pronation, l'avant-bras fléchi à angle droit, le coude au contact du corps, tandis qu'on s'y oppose; on ne voit pas et on ne sent pas la contraction du rond pronateur.

2) *La flexion du poignet est affaiblie* du fait de la paralysie des fléchisseurs et du grand palmaire : elle est toutefois encore réalisée grâce aux faisceaux internes du fléchisseur commun profond et au cubital antérieur innervés par le cubital; elle s'accompagne fréquemment d'une inclinaison de la main vers le bord interne. Si on s'oppose à la flexion, on ne sent pas la contraction des tendons des fléchisseurs et du grand palmaire.

3) *La main ne peut pas être fermée :* il y a impossibilité de serrer complètement le poing. L'auriculaire et l'annulaire seuls se fléchissent (parfois incomplètement du fait de la paralysie du fléchisseur commun superficiel). L'index et quelquefois le médius, car le faisceau du fléchisseur commun profond de ce doigt est parfois innervé par le cubital, ont une flexion diminuée à des degrés variables : la main prend une position analogue à celle du prêtre donnant sa bénédiction. La flexion de l'articulation métacarpo-phalangienne est conservée, car elle relève des muscles interosseux innervés par le cubital.

4) *La flexion des 2e et 3e phalanges de l'index et parfois du médius,* car le cubital innerve parfois

FIG. 193. — *L'exploration du nerf médian* (sur une main gauche).

le faisceau du fléchisseur profond du médius, *est perdue*. Pour faire ressortir la paralysie, il faut poser la main à plat sur une table et demander au sujet de gratter la table avec l'index.

5) *Au niveau du pouce, la flexion de la deuxième phalange* est impossible du fait de la paralysie du long fléchisseur du pouce. L'exploration doit se faire le pouce en adduction, car s'il est en abduction, la deuxième phalange est fléchie par l'étirement des tendons fléchisseurs.

L'abduction palmaire du pouce (ou éloignement du pouce de la paume), qui dépend de l'abducteur et du court fléchisseur du pouce, est impossible : l'innervation du faisceau profond du court fléchisseur par le cubital explique la persistance de ce mouvement dans certains cas. *L'abduction digitale du pouce* (ou éloignement du pouce de l'index) n'est diminuée que légèrement car elle est réalisée aussi par le long abducteur du pouce innervé par le radial.

L'opposition du pouce, mouvement par lequel ce doigt va former une pince avec les autres doigts (pince pollicidigitale), est impossible. Normalement, le pouce et le petit doigt fléchis au niveau de tous leurs segments doivent pouvoir prendre contact par leurs pulpes et former un arc au-dessus de la paume de la main. L'opposition du pouce doit être distinguée de la « pseudo-opposition » réalisée par le court fléchisseur et l'adducteur du pouce (cubital), dans laquelle le pouce n'est fléchi qu'au niveau de l'articulation métacarpo-phalangienne et ne peut atteindre le petit doigt qu'au niveau de la première phalange.

Le rôle sensitif.

Le territoire sensitif du médian correspond aux doigts les plus utiles : partie externe de la paume de la main, face palmaire du pouce, de l'index, du médius et de la moitié externe, face dorsale des deux dernières phalanges des mêmes doigts.

Une plaie du médian provoque une perte de la sensibilité d'étendue variable; il y a complète anesthésie de la dernière phalange du pouce, de l'index et du médius et hypoesthésie correspondant plus ou moins au territoire d'innervation (fig. 193).

Elle peut être à l'origine de douleurs très sévères et de type causalgique car le nerf médian porte un important contingent de fibres sympathiques.

Le rôle neurovégétatif.

Pour la même raison, la paralysie du médian est accompagnée de troubles vasomoteurs et trophiques qui surviennent à la longue; la peau est sèche, froide, décolorée et cyanosée, quelquefois écailleuse; les ongles sont striés; les plaies guérissent très lentement.

LÉSIONS : SIÈGES ET CAUSES

Le médian peut être lésé tout au long de son trajet par une plaie directe ou par un traumatisme qui provoque soit une fracture soit une dislocation articulaire; il peut aussi être le siège d'une névrite ou d'une tumeur. Au niveau du poignet, il est particulièrement exposé : une incision pour phlegmon des gaines synoviales peut le blesser, une dislocation carpienne, avec énucléation du semi-lunaire, peut le comprimer. Parmi les syndromes canalaires liés à l'irritation mécanique d'un nerf dans un défilé ostéo-ligamento-musculaire normalement étroit, on trouve le médian intéressé en deux points : à l'avant-bras dans la traversée successive des boutonnières musculaires du rond pronateur et de l'arcade du fléchisseur commun superficiel et surtout au niveau du canal carpien. Le syndrome du canal carpien dû à la compression du nerf dans un canal rétréci par un œdème teno-synovial secondaire à des traumatismes professionnels est caractérisé par des douleurs ou plus souvent par des paresthésies (fourmillements, brûlures, gonflement) situées dans la main, irradiées vers les doigts, réveillées par l'hyperextension du poignet; elles ont parfois une irradiation ascendante; elles s'accompagnent d'engourdissement, de maladresse, parfois d'amyotrophie de l'éminence thénar. La section du ligament annulaire antérieur du carpe est souvent nécessaire.

ABORD CHIRURGICAL

Dans le creux axillaire. — On trace une incision de 10 cm derrière le bord inférieur saillant du grand pectoral; ce muscle est récliné vers le haut. Sous l'aponévrose, on trouve tous les éléments du creux axillaire, on reconnaît de dehors en dedans

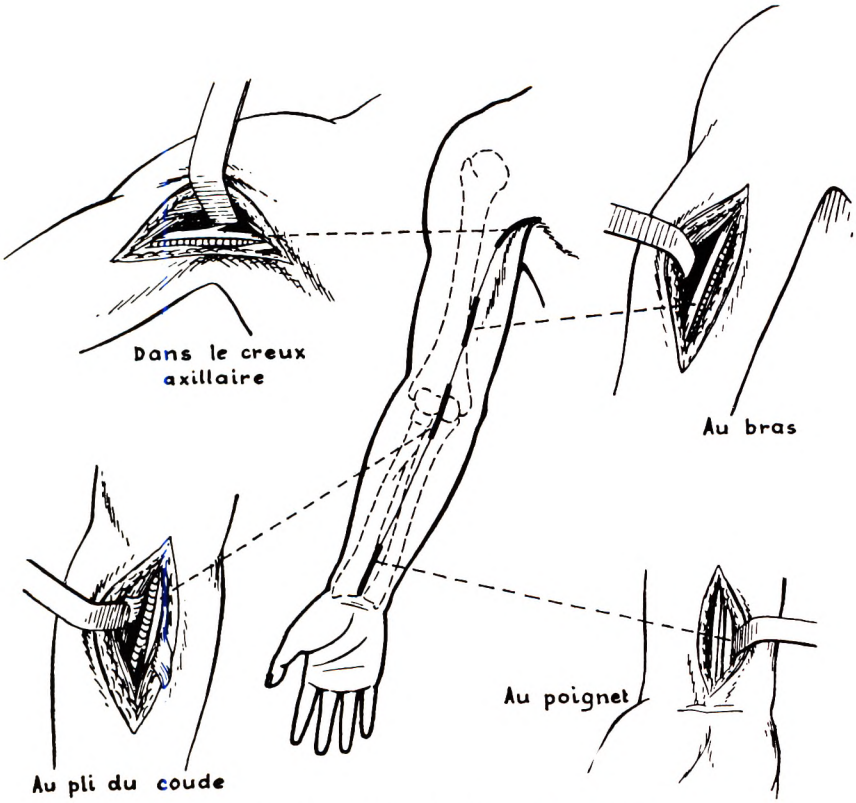

FIG. 194. — *L'abord chirurgical du médian.*

le musculo-cutané, le médian, l'artère axillaire, le cubital, le brachial cutané interne (et son accessoire) et la grosse veine axillaire.

Au niveau du bras. — La ligne de découverte du médian est celle de l'artère humérale; elle va du sommet du creux de l'aisselle au milieu du pli du coude repéré par le bord interne du tendon du biceps. Après incision de la peau et de l'aponévrose, le biceps est récliné en dehors; le nerf médian apparaît le premier; il croise l'artère humérale en avant.

Au niveau du pli du coude. — L'incision est parallèle au bord interne du biceps; son milieu répond au milieu du pli du coude. Les téguments incisés, on libère et on écarte les veines du pli du coude rencontrées. L'expansion aponévrotique du biceps est sectionnée. Le biceps est récliné en dehors, les épitrochléens en dedans; on découvre l'artère humérale flanquée de ses veines et en dedans d'elle le nerf médian.

Au niveau du tiers supérieur de l'avant-bras. — L'incision est menée du milieu du pli du coude au milieu du pli de flexion du poignet; elle suit le bord externe du rond pronateur. L'aponévrose est incisée, le muscle rond pronateur est écarté; le nerf médian est découvert.

Au niveau du poignet. — L'incision, longue de 5 cm, passe en dedans du tendon du grand palmaire. Après la peau, on incise l'aponévrose et le bord supérieur du ligament annulaire; le tendon du grand palmaire est récliné en dehors et on découvre dans la profondeur le médian qui se dégage des tendons fléchisseurs situé en dedans.

LE NERF CUBITAL

Le nerf cubital est un nerf sensitif et moteur; il fait partie avec le musculo-cutané et le médian du système ventral ou antérieur du plexus brachial, c'est-à-dire du système de la flexion.

DESCRIPTION

Il naît du tronc secondaire antéro-interne qui lui apporte des fibres du 8e nerf cervical et du 1er nerf dorsal; il reçoit aussi parfois des fibres du 7e nerf cervical, venues du tronc secondaire antérieur et externe.

Il prend origine dans le creux axillaire sur la face interne de l'artère axillaire et en dedans du médian. De là, il se porte en bas et en dehors, d'abord dans la loge antérieure, puis dans la loge postérieure du bras, glisse dans la gouttière rétro-épitrochléenne, descend enfin dans la partie antéro-interne de l'avant-bras. Il se termine par deux terminales au niveau du poignet.

RAPPORTS

Dans le creux de l'aisselle :

Les parois. — En avant, le nerf cubital répond à la paroi antérieure du creux de l'aisselle, c'est-à-dire à un premier plan représenté par le grand pectoral et à un deuxième fait de l'aponévrose coracoïdienne tendue entre le petit pectoral et le coraco-brachial, et divisée en bas en ligament suspenseur de l'aisselle et en aponévrose de la base du creux axillaire (fig. 189). En arrière, la paroi postérieure est formée par le muscle sous-scapulaire et les tendons accolés du grand rond et du grand dorsal; elle est éloignée. En dedans la paroi interne est formée par le gril costal et les digitations du grand dentelé, le nerf s'en éloigne. En dehors, il se rapproche de la paroi externe constituée par la courte portion du biceps et le coraco-brachial. En bas, il est presque au contact de l'aponévrose de la base du creux de l'aisselle.

Les éléments vasculo-nerveux. — En dehors, se trouvent le médian, le musculo-cutané, l'artère axillaire, le canal veineux collatéral externe. En dedans, sont situés le brachial cutané interne, son accessoire, la grosse veine axillaire, flanquée de 6 ou 7 ganglions de la chaîne humérale. En arrière, on découvre l'artère et la veine scapulaires inférieures accompagnées d'une chaîne ganglionnaire et les nerfs du grand rond et du grand dorsal.

Dans le bras, le nerf passe de la loge antérieure du bras dans la loge postérieure.

Dans la moitié supérieure, il est dans le canal brachial de Cruveilhier limité en avant par le bord interne du biceps, en dehors par le coraco-brachial, en arrière par la cloison musculaire interne, en dedans par l'aponévrose brachiale. Le cubital constitue un des éléments les plus internes du contenu du canal. En dehors, sont le nerf médian et l'artère humérale flanquée de ses deux veines anastomosées en échelle; l'artère apparaît donc

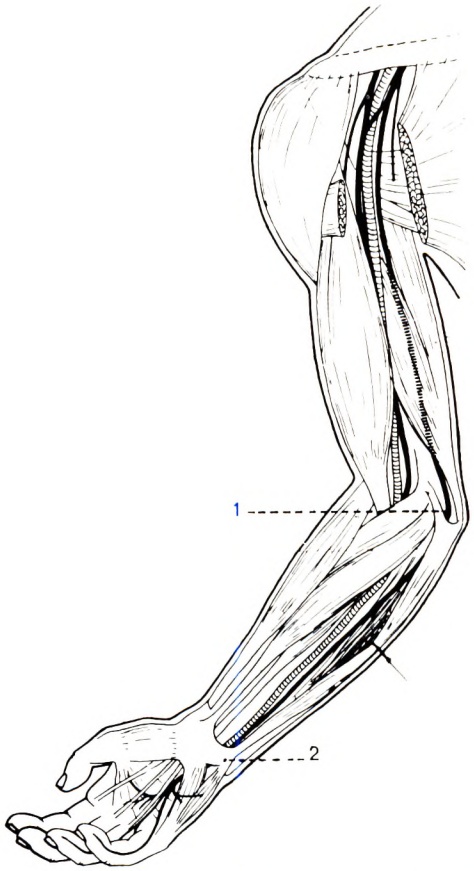

FIG. 195. — *Le trajet du nerf cubital et ses défilés anatomiques : 1, gouttière épitrochléo-oléocrânienne; 2, canal de Guyon.*

entre le médian et le cubital. Le nerf radial n'occupe que la partie toute supérieure de la région, il se dirige vers la fente huméro-tricipitale. En dedans sont : la veine basilique qui monte d'abord sus-aponévrotique puis sous-aponévrotique et va se jeter dans la veine humérale interne, le brachial cutané interne et son accessoire qui descendent au contraire d'abord sous-aponévrotiques, puis sus-aponévrotiques.

Dans la moitié inférieure, le cubital perfore la cloison intermusculaire interne et passe dans la loge postérieure. Il est situé dans un canal fibro-musculaire constitué en avant par la cloison intermusculaire interne, en arrière par le corps charnu du faisceau vaste interne du triceps, latéralement par les insertions de ce muscle sur la cloison intermusculaire interne. Dans le vaste interne descend le nerf collatéral cubital du radial, branche du nerf du vaste interne.

Le nerf chemine accompagné par l'artère collatérale interne supérieure et par ses veines satellites.

Au niveau du coude, le nerf devient superficiel, donc exposé aux traumatismes.

Il descend d'abord *dans la coulisse ostéofibreuse épitrochléo-olécrânienne,* limitée en avant par la face postérieure de l'épitrochlée, en dehors par la face interne de l'olécrâne tapissée par le faisceau postérieur du ligament latéral interne, en dedans par l'aponévrose antibrachiale tendue de l'olécrâne à l'épitrochlée. Dans ce canal le nerf chemine accompagnée de l'artère collatérale interne supérieure; il est séparé de l'articulation par une petite bourse séreuse.

Le nerf est ensuite situé *dans un canal ostéo-musculaire* limité en avant par le faisceau épitrochléen du cubital antérieur, en arrière par le faisceau olécrânien de ce muscle, en dedans par l'arcade aponévrotique qui unit ses deux faisceaux, en dehors par la face interne de l'olécrâne. Dans ce canal, le nerf est accompagné de l'artère récurrente cubitale postérieure qui vient s'anastomoser avec la collatérale interne supérieure.

Dans l'avant-bras, les muscles internes de la loge antérieure recouvrent le nerf. En dedans, le muscle cubital antérieur est son muscle satellite sur tout le trajet antibrachial. En avant, dans la partie supérieure de l'avant-bras, le nerf répond à l'interstice qui sépare le cubital antérieur et le fléchisseur commun superficiel; dans la partie inférieure, ces muscles sont devenus tendineux et l'abord du nerf est facile entre le tendon du cubital antérieur et celui du fléchisseur superficiel de l'annulaire. En arrière, il répond d'abord au fléchisseur commun profond dans la gaine duquel il est pris, puis quand ce muscle devient tendineux il repose sur le carré pronateur.

Le nerf est accompagné dans le tiers supérieur par la récurrente cubitale postérieure, dans le tiers inférieur par l'artère cubitale et ses deux veines. Le pédicule cubital, nerf en dedans, artère en dehors, descend dans la gaine du fléchisseur commun profond.

Au niveau du poignet, le nerf s'engage dans la loge de Guyon. Située en avant du canal carpien, elle est limitée en dedans par le pisiforme, en arrière par le ligament annulaire antérieur, en avant par l'expansion fibreuse émanée du ligament annulaire dorsal.

Dans cette loge, l'artère cubitale est en dehors du nerf; les deux sont dans une petite gaine synoviale.

DISTRIBUTION

Les collatérales.

Dans l'aisselle et dans le bras, le nerf ne donne aucune collatérale. Dans le coude, il fournit quelques filets articulaires. Dans l'avant-bras naissent la plupart des collatérales.

Les branches musculaires : le muscle cubital antérieur reçoit plusieurs filets qui naissent entre ses deux chefs d'insertion; un plus gros accompagne le muscle jusqu'à son tendon. A chacun des deux faisceaux internes du muscle fléchisseur commun profond va un nerf.

Le nerf de l'artère cubitale de Henle, né au tiers moyen de l'avant-bras, est un des plus longs parmi les nerfs vasculaires.

La branche cutanée dorsale de la main, née au tiers inférieur de l'avant-bras, passe sous le tendon du cubital antérieur et perfore ensuite l'aponévrose sur la face dorsale de l'apophyse styloïde du cubitus. Elle se termine par le collatéral dorsal interne du petit doigt, par les nerfs dorsaux des 4e et 3e espaces qui se divisent en nerfs collatéraux correspondants de l'annulaire et du médius (1re phalange seulement, car les 2e et 3e phalanges sont innervées par le médian, v. p. 221) et par une anastomose avec le radial.

Les terminales.

Au niveau du poignet, le cubital se divise en deux branches :

La branche superficielle ou sensitive donne : des rameaux cutanés à l'éminence hypothénar; le

nerf du palmaire cutané; une anastomose avec le médian. Elle se divise ensuite en : une branche interne ou nerf collatéral interne de l'auriculaire; une branche externe ou nerf digital du 4e espace, qui surcroise l'artère digitale du 4e espace et fournit les nerfs collatéraux correspondants,

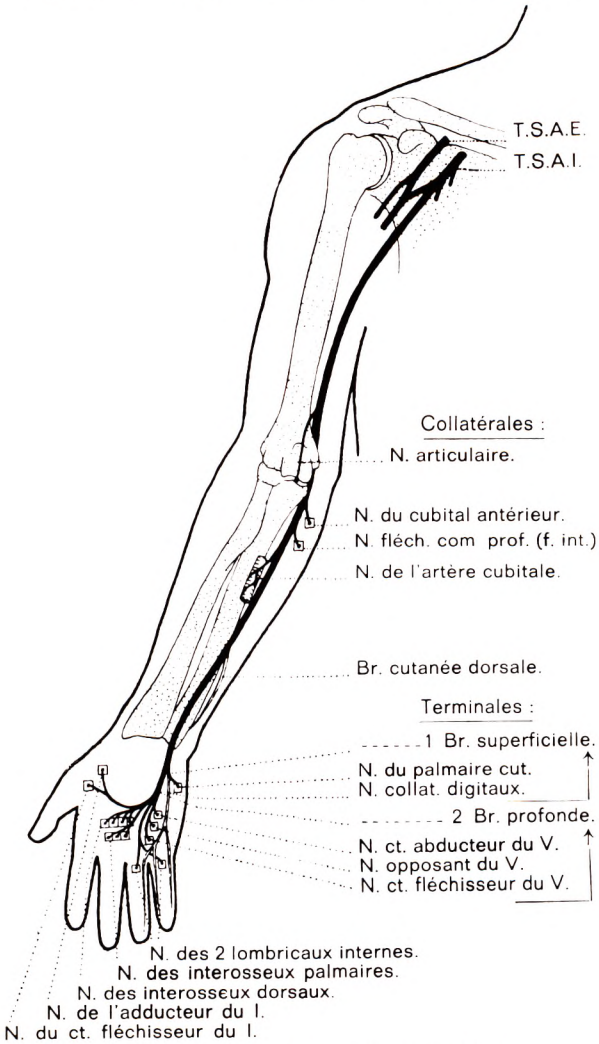

FIG. 196. — *Distribution du nerf cubital.*

c'est-à-dire le collatéral palmaire externe de l'auriculaire et le collatéral palmaire interne de l'annulaire.

La branche profonde ou motrice traverse les trois loges de la paume de la main en dessinant une arcade palmaire.

Dans la loge hypothénarienne, elle s'enfonce sous l'arcade tendue entre pisiforme et apophyse unciforme qui donne attache à la couche superficielle des muscles hypothénariens. Elle chemine entre le plan superficiel constitué par le court fléchisseur et le court abducteur de l'auriculaire et le plan profond constitué par l'opposant.

Dans la loge palmaire moyenne, elle chemine profondément entre les métacarpiens et les interosseux d'une part, et les tendons fléchisseurs profonds entourés des culs-de-sac de la gaine synoviale cubitale d'autre part.

Elle se termine enfin dans la loge thénarienne au niveau du 1er espace intermétacarpien.

Dans tout ce trajet le nerf est en rapport avec l'arcade palmaire profonde, constituée par l'anastomose de l'artère cubito-palmaire et de l'artère radiale.

La branche profonde du nerf cubital innerve :

a) Les muscles hypothénariens : court abducteur, court fléchisseur, opposant.

b) Dans la loge palmaire moyenne par des rameaux ascendants les articulations carpométacarpiennes par des rameaux descendants les interosseux palmaires et dorsaux et les deux lombricaux internes.

c) Les faisceaux métacarpien et carpien de l'adducteur du pouce et le faisceau profond du court fléchisseur (le faisceau superficiel reçoit son innervation du médian).

Les anastomoses.

Avec le médian, le cubital s'anastomose à la partie supérieure de l'avant-bras et dans la paume de la main par les branches superficielles et profondes du cubital. Avec le brachial cutané interne, il s'anastomose au poignet par des rameaux cutanés. Avec le radial, il s'unit sur la face dorsale de la main par la branche cutanée dorsale.

VASCULARISATION

Au niveau du bras et du coude, le nerf reçoit 4 à 5 artères étagées qui viennent soit de l'artère humérale, soit de ses collatérales internes supérieure et inférieure. Dans l'avant-bras ses artères viennent de l'artère cubitale.

EXPLORATION

La distribution du cubital présente de grandes analogies avec celle du médian : 1° Ils innervent en commun les muscles qui, assurent la flexion du

poignet et des doigts; ils appartiennent tous deux au même système ventral ou de la flexion du plexus brachial; 2° Ils recueillent en commun les impressions sensitives de la face palmaire de la main et des doigts.

La variabilité des anastomoses médio-cubitales explique celle des troubles moteurs de la paralysie du cubital.

Le rôle moteur.

Le cubital est essentiellement le nerf de la main : il fléchit la main et l'incline en dedans (cubital antérieur); il fléchit la 3e phalange de deuxième. Lorsque les quatre lombricaux sont innervés par le cubital, les 4 doigts sont en griffe (comme dans les paralysies associées du médian et du cubital). *Le signe du gril :* l'atrophie des interosseux, des 3e et 4e lombricaux, de l'adducteur du pouce, détermine l'apparition de dépression des espaces intermétacarpiens dorsaux, surtout marquée au niveau du premier. *L'éminence hypothénar* est aplatie en conséquence de l'atrophie de ses muscles. *Le petit doigt* est en adduction, séparé de l'annulaire par action de l'extenseur non contrariée par le 4e interosseux palmaire paralysé.

1) *La flexion et l'adduction du poignet.* — Le cubital antérieur fléchit et met la main en adduction. Dans la paralysie du cubital, la flexion de la main reste encore réalisée par les autres muscles fléchisseurs innervés par le médian, mais quand on s'oppose à ce mouvement, on ne sent pas la saillie du tendon du cubital antérieur. L'adduction est au contraire perdue. Le réflexe cubital est aboli.

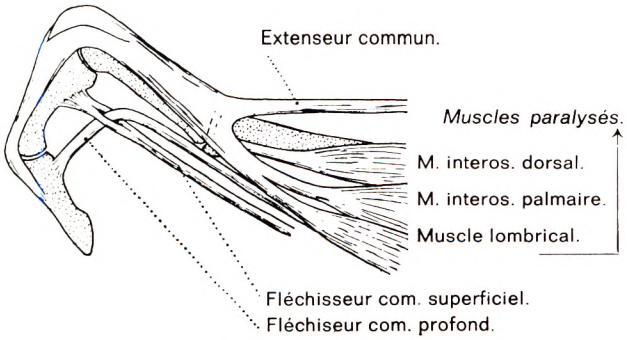

FIG. 197. — *La griffe cubitale.*

l'annulaire et de l'auriculaire (fléchisseur profond); il commande l'abduction et l'adduction des doigts : mouvement d'éventail (muscles interosseux); il fléchit l'articulation métacarpo-phalangienne et étend les deux articulations interphalangiennes (interosseux); il met le pouce en adduction (adducteur du pouce) et fléchit sa 1re phalange (faisceau profond du court fléchisseur).

La paralysie cubitale. — *L'attitude du membre atteint : la griffe cubitale.* — L'auriculaire et l'annulaire sont en hyperextension au niveau de leur 1re phalange et fléchis au niveau de leurs 2e et 3e; le médius et l'index, en raison de l'intégrité des 2e et 1er lombricaux, sont beaucoup moins atteints : la position est à peu près celle du joueur de piano. La griffe cubitale est due à la paralysie des interosseux et des 3e et 4e lombricaux qui normalement fléchissent la première phalange et étendent les autres, et à l'action non contrariée de leurs muscles antagonistes extenseur des doigts qui étend la première phalange et fléchisseur commun superficiel qui fléchit la

2) *La flexion de la 3e phalange de l'annulaire et de l'auriculaire.* — Les 2e et 3e doigts dont les fléchisseurs sont innervés par le médian se fléchissent; les 4e et 5e ont au contraire une flexion limitée à la 2e phalange qui relève du fléchisseur commun superficiel (médian); leur 3e phalange ne peut pas être fléchie, car ce mouvement requiert l'intégrité de la moitié interne du fléchisseur commun profond innervée par le cubital.

3) *L'écartement et le rapprochement des doigts* (signe de l'éventail). — L'écartement des doigts est affaibli en raison de la paralysie des interosseux dorsaux, mais peut être réalisé à un certain degré par l'extenseur des doigts (radial). Le rapprochement des doigts est affaibli, car il dépend

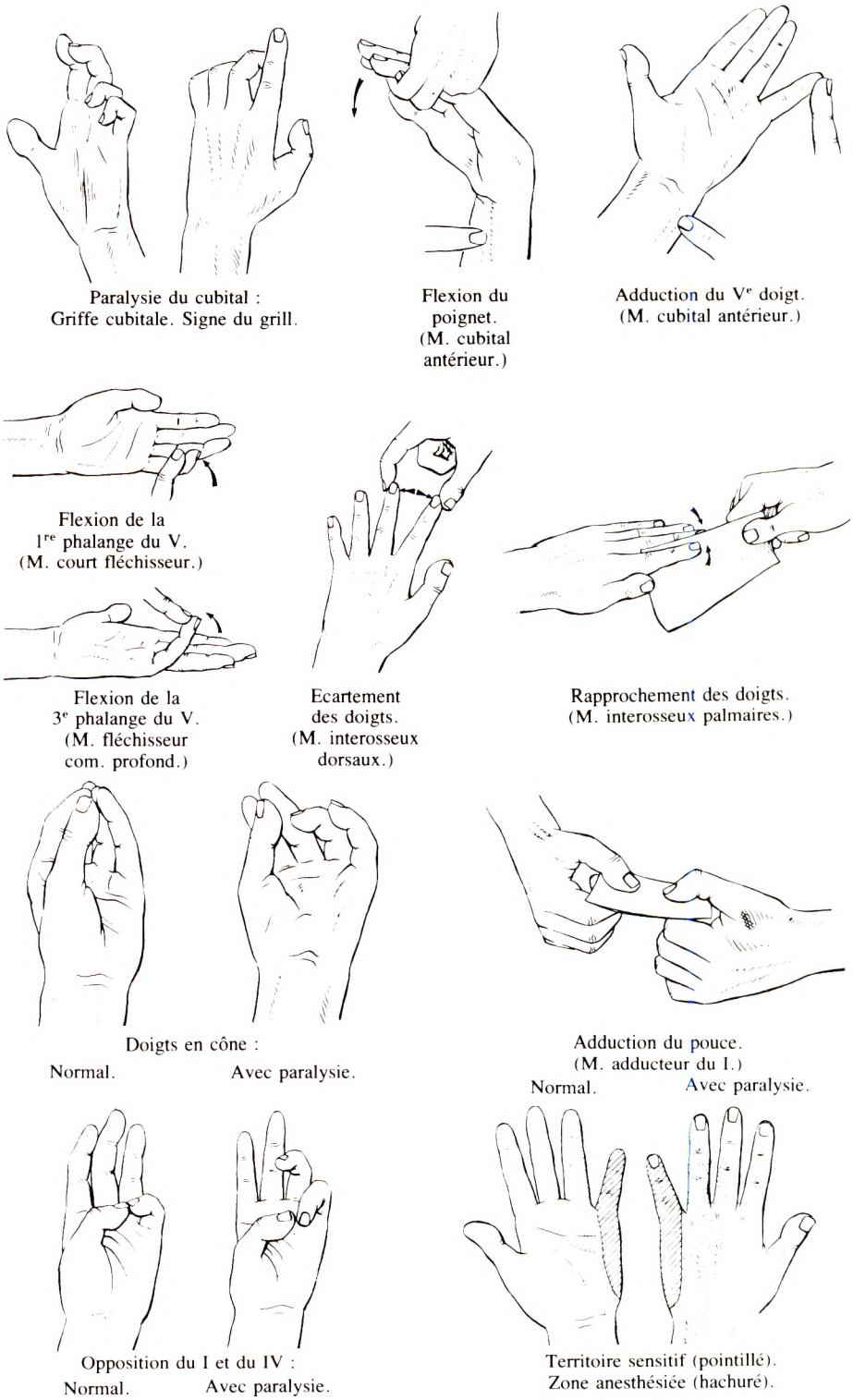

FIG. 198. — *L'exploration du nerf cubital* (main gauche).

des interosseux palmaires; les fléchisseurs aident au rapprochement des doigts lorsqu'ils sont légèrement fléchis; si, au contraire, ils sont étendus, ils ne peuvent pas être opposés en cône par leur sommet. Le signe de Pitres représenté par l'impossibilité des mouvements de latéralité du médius est très fidèle.

4) *L'adduction du pouce est gênée.* — Le sujet qui cherche à prendre un objet, tel qu'une feuille de papier entre le pouce et le bord de la paume, atteint son but par une flexion de la deuxième phalange du pouce qui dépend du fléchisseur propre du pouce (signe de Froment).

5) *L'opposition des doigts est très gênée.* — L'opposition du pouce est diminuée par la paralysie de l'adducteur du pouce, celle du petit doigt est perdue complètement en raison de la paralysie des muscles fléchisseurs et adducteurs du petit doigt. Les deux doigts ne peuvent pas s'opposer sur une même ligne (signe de Sunderland).

A l'état normal, le pouce s'oppose à tous les doigts et peut réaliser avec chacun d'eux ou avec plusieurs une pince dont l'utilité est primordiale.

Pouce et index réalisent en particulier deux variétés de pince : la pince en extension ou pince de force, et la pince en flexion ou pince d'adresse. Dans la première, le pouce s'oppose par toute la surface palmaire de sa dernière phalange à la phalange correspondante de l'index. Cette pince nécessite l'action des fléchisseurs, mais aussi du premier interosseux dorsal et de l'adducteur du pouce; c'est une pince médio-cubitale. Dans la deuxième, la préhension se fait par le bout des doigts : la première phalange est en extension, la deuxième en flexion, c'est une pince du médian.

Dans la paralysie du cubital, la pince en extension existe mais affaiblie, elle n'est utilisable que pour prendre les objets légers. La pince en flexion devient la pince de force, mais elle reste insuffisante. Les blessés suppléent instinctivement par une troisième pince qui se fait entre la dernière phalange du pouce fléchi et la face externe de la première ou de la deuxième phalange de l'index mue par le nerf radial (extenseurs et radiaux); cette pince est médio-radiale. Le signe de Froment est net lorsque l'on demande de retenir, dans la pince un objet assez épais, un journal par exemple. Le signe du levier permet d'apprécier ces différentes pinces : un couteau tenu par sa lame avec la pince en flexion tombe verticalement, avec la pince en extension tombe lentement, avec la troisième pince il demeure horizontal. L'insuffisance de la pince se manifeste dans une série d'actes : remonter une montre quand le ressort est un peu résistant, tourner un commutateur, une clé, un tire-bouchon.

Le cubital est donc le nerf des mouvements de la main; paralysés, les petits muscles de la main sont tous plus ou moins suppléés par les muscles longs, mais il s'agit d'une suppléance de forme et non de force et d'étendue du mouvement. Indépendamment du déficit quantitatif, il y a manque de précision et de mesure et gêne dans la réalisation des mouvements complexes et délicats : écriture, découpage et préhension des aliments, ramassage sur un plan lisse d'un objet plat ou mince.

Le rôle sensitif.

L'étendue des troubles sensitifs de la paralysie cubitale varie d'un cas à l'autre. La perte de la sensibilité doit en principe s'étendre au côté cubital de la main, à l'annulaire et à l'auriculaire; en réalité, il n'existe le plus souvent qu'une anesthésie de l'extrémité du petit doigt, et une hypoesthésie dans le reste du territoire. La sensibilité profonde des articulations du petit doigt est perdue, ce qui en fait une sorte de corps étranger oublié et gênant.

Les douleurs sont rares, sauf dans les névrites et les sections partielles. Le blessé éprouve souvent dans la continuité de la main au niveau du métacarpe et des trois derniers doigts une sensation continue désagréable de lourdeur qui l'oblige à « sentir » tout le temps sa main. Sous l'influence du froid, il accuse parfois une augmentation de l'impotence due à la sensibilité au froid des petits muscles, ou aux troubles de la vasomotricité.

Le rôle neurovégétatif.

Des troubles *trophiques et vasomoteurs* accompagnent la paralysie du cubital car ce nerf comme le médian porte un contingent important de fibres sympathiques (voir p. 224). La peau de l'éminence hypothénar et du petit doigt est froide et sèche, quelquefois décolorée; l'ongle du petit doigt peut être déformé. Le sujet peut se piquer, se brûler, sans s'en apercevoir au niveau du petit doigt; les plaies guérissent mal.

L'atteinte combinée du médian et du cubital est fréquente en raison de leur proximité au niveau du bras.

— Aspect de la main : La main est plate. L'atrophie des éminences thénar et hypothénar et des espaces interosseux est marquée (les tendons fléchisseurs font relief dans la paume). La griffe existe sur les quatre derniers doigts, les 2e et 3e phalanges sont fléchies (paralysie des interosseux) et la première est en hypertension par l'action non contrariée des extenseurs. Le poignet est en légère hyperextension et incliné sur le côté radial.

— La motricité : les doigts ne peuvent pas être fléchis. Une flexion des doigts se fait lorsque la main est mise en hyperextension, elle est due à la tension des tendons fléchisseurs au niveau du poignet. Les doigts ne peuvent être ni écartés, ni rapprochés.

— La sensibilité est perdue dans le territoire des deux nerfs, car dans ce cas il y a moins suppléance par le nerf voisin que dans l'atteinte séparée d'un nerf.

— Les troubles vasomoteurs et trophiques sont très marqués. La main est froide, cyanosée, œdémateuse, la peau luisante, sèche, décolorée, les ongles sont déformés.

LÉSIONS : SIÈGES ET CAUSES

Le cubital est particulièrement exposé. Il peut être blessé par des plaies situées en n'importe quel point de son trajet; il peut être comprimé par des fractures de l'extrémité inférieure de l'humérus ou de l'épitrochlée, par une luxation ou une arthrite du coude; il peut être atteint par une névrite ou une tumeur. Son trajet relativement superficiel par endroit explique qu'il puisse être comprimé pendant le sommeil ou une anesthésie.

Comme le nerf médian, le cubital peut être comprimé au point où il traverse des défilés ostéo-musculo-aponévrotiques. On a décrit deux syndromes canalaires. Le syndrome de la gouttière

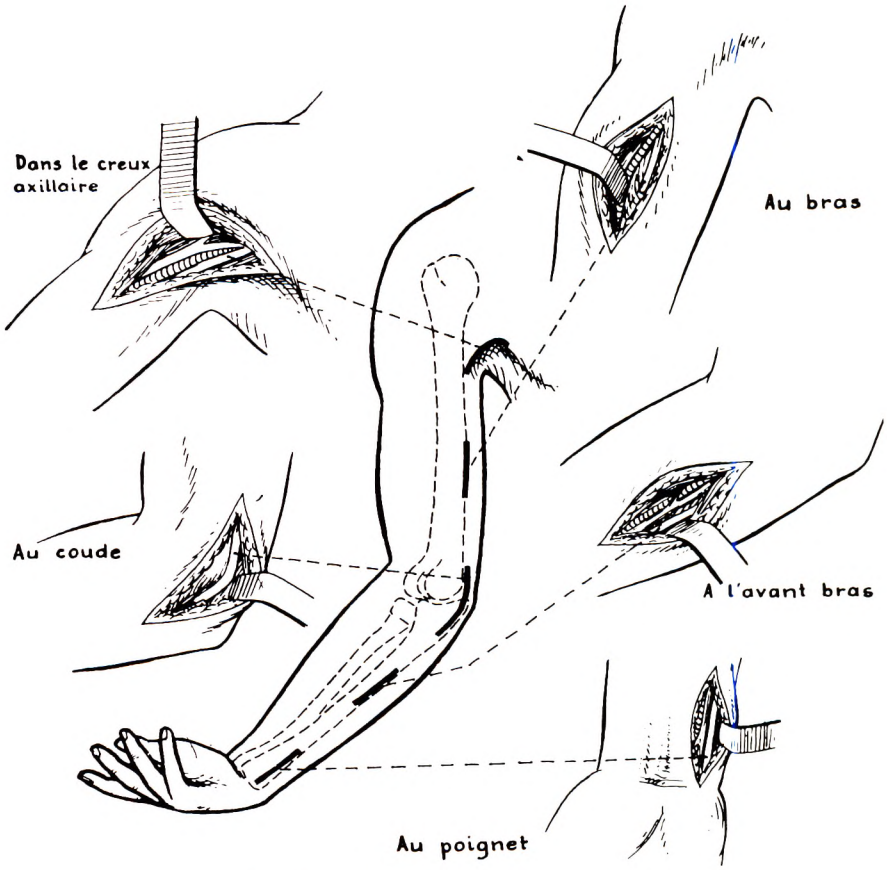

FIG. 199. — *L'abord chirurgical du cubital.*

épitrochléo-olécrânienne fait suite à un traumatisme ou à un microtraumatisme professionnels; il est favorisé par un cubitus valgus; il se manifeste par des sensations d'engourdissement au niveau de l'auriculaire et de la moitié interne de l'annulaire avec perte de la sensibilité dans les mêmes zones; les troubles moteurs sont plus tardifs. Le traitement le plus efficace est la transposition du nerf en avant de l'épitrochlée. Le syndrome du canal de Guyon à l'origine duquel on trouve des microtraumatismes professionnels responsables d'une pression prolongée du talon de la main (repasseuse, menuisier, coureur cycliste) ou un traumatisme du poignet se manifeste par des troubles sensitifs prédominant à la face palmaire de la partie interne de la main réveillés par la pression. Il peut exister une forme purement motrice.

ABORD CHIRURGICAL

Dans le creux axillaire par la voie rétro-pectorale, on peut atteindre le cubital comme le médian (v. p. 224).

Au niveau du bras, dans la moitié supérieure, on peut découvrir le cubital en incisant la peau et l'aponévrose le long du bord interne du biceps; l'artère humérale apparaît entre deux cordons blancs, le médian en dehors, le cubital en dedans.

Au niveau du coude, le cubital est découvert par voie rétro-épitrochléenne. L'incision, longue de 8 à 10 cm, suit la gouttière épitrochléo-olécrânienne, dans laquelle le cubital est découvert. Pour suivre le nerf vers le haut, il faut désinsérer le vaste interne, vers le bas il faut sectionner l'arcade du cubital antérieur.

Au niveau de l'avant-bras, la direction du cubital est donnée par une ligne menée du sommet de l'épitrochlée au bord externe du pisiforme. Par une incision de 8 cm, on cherche l'interstice séparant le fléchisseur commun superficiel et le cubital antérieur. On passe dans la gaine du fléchisseur et, en écartant ce muscle, on aperçoit le cubital en dehors duquel sont l'artère et les veines cubitales.

Au niveau du poignet, la peau et l'aponévrose sont incisées en dehors du tendon du cubital antérieur et du pisiforme. La main est demi-fléchie et en supination, on découvre le cubital situé en dedans des vaisseaux du même nom.

LE NERF BRACHIAL CUTANÉ INTERNE ET SON ACCESSOIRE

DESCRIPTION

Le brachial cutané interne. — Ce nerf porte des fibres qui dérivent du premier segment dorsal. Il naît du tronc secondaire antéro-interne en association avec le cubital. Il chemine dans l'aisselle puis dans le bras; vers le milieu du bras, il devient superficiel en compagnie de la veine basilique. Il se termine au tiers inférieur du bras, juste au-dessus de l'épitrochlée par bifurcation.

Il donne *une collatérale,* nerf cutané brachial qui va innerver la peau de la face interne du bras et *deux terminales :* une postérieure innerve la peau de la face postéro-interne du coude et de

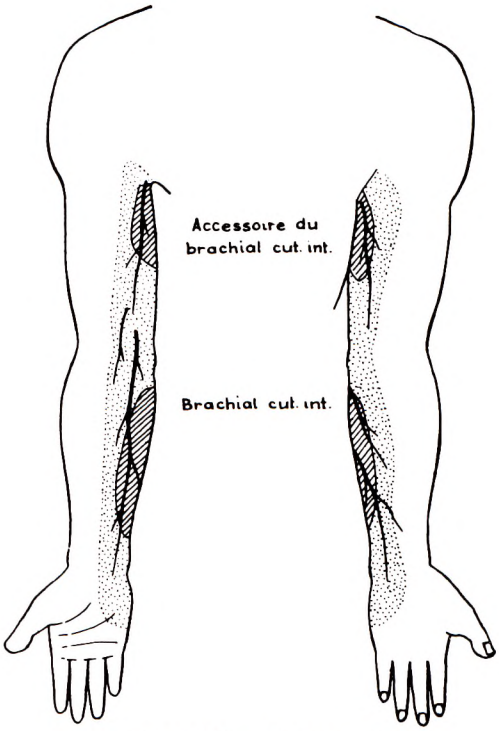

En pointillé, territoire sensitif.
En hachuré, zone anesthésiée dans la paralysie.

FIG. 200. — *Le nerf brachial cutané et son accessoire.*

l'avant-bras, une antérieure se distribue à la peau de la face antéro-interne de l'avant-bras et du poignet.

L'accessoire du brachial cutané interne. — Comme celles du nerf brachial cutané interne, ses fibres viennent du premier segment dorsal et naissent du tronc secondaire antéro-interne. Il chemine sur la face interne de l'aisselle, traverse l'aponévrose brachiale et se termine sous la peau de la face interne du bras. Il reçoit une anastomose importante du rameau perforant latéral du 2e nerf intercostal (et quelquefois du 3e) et constitue avec lui le nerf intercosto-huméral de Hyrtl. Il innerve la peau de la base de l'aisselle et de la face interne du bras dans un territoire situé au-dessus de celui du brachial cutané interne.

EXPLORATION

Le territoire de ces nerfs s'étend donc du creux de l'aisselle au poignet sur toute l'étendue de la peau de la face interne du membre supérieur; leur atteinte est exceptionnelle et a peu de conséquence : une simple zone d'hyperoesthésie existe sur le bord interne du bras et de l'avant-bras.

Les douleurs d'origine cardiaque sont souvent irradiées dans leur territoire, surtout à gauche. Il s'agit d'un phénomène de douleur rapportée tenant au fait qu'un organe profond peut traduire son atteinte par une douleur située dans le territoire cutané correspondant au dermatome du segment médullaire auquel aboutit la sensibilité de cet organe (v. p. 317).

LE NERF RADIAL

Le nerf radial est sensitif et moteur; il appartient au système dorsal du plexus brachial, c'est-à-dire au système de l'extension et de la supination. Il est plus volumineux que le médian et que le cubital.

DESCRIPTION

Il naît du tronc secondaire postérieur qui lui apporte les fibres des 6e, 7e et 8e nerfs cervicaux et du premier nerf dorsal, un peu au-dessous et en dedans de l'articulation de l'épaule, contre le muscle sous-scapulaire.

Il chemine dans le creux de l'aisselle puis dans la loge postérieure du bras, contourne en spirale l'humérus et se termine dans la gouttière bicipitale externe en une branche antérieure sensitive et une branche postérieure motrice.

RAPPORTS

Dans le creux de l'aisselle :

Les parois. — *En avant*, l'artère axillaire le sépare de la paroi antérieure du creux de l'aisselle constituée par le grand pectoral et par l'aponévrose coracoïdienne qui est tendue du petit pectoral au coraco-brachial et divisée en bas en ligament suspenseur de la peau de l'aisselle et en aponévrose de la base de l'aisselle (fig. 189). *En arrière*, le rapport est au contraire intime avec le plan postérieur du creux de l'aisselle dans lequel les muscles délimitent des orifices :

— le quadrilatère huméro-tricipital de Velpeau que limitent en haut le petit rond et le sous-scapulaire, en bas le grand rond et le grand dorsal, en dehors l'humérus, en dedans la longue portion du triceps et que traversent le nerf circonflexe et l'artère circonflexe postérieure;

— le triangle omo-tricipital que limitent en dedans le sous-scapulaire et le bord externe de l'omoplate, en bas le grand rond et le grand dorsal, en dehors la longue portion du triceps et que traverse l'artère scapulaire inférieure. *En dedans*, le nerf s'éloigne de la paroi interne constituée par le gril costal revêtu des digitations du grand dentelé. *En dehors*, le radial se rapproche de la paroi externe et de la fente huméro-tricipitale.

Le contenu. — Le radial est l'élément le plus postérieur et le plus interne du paquet vasculo-nerveux. En *avant* du nerf, on trouve l'artère axillaire et le médian. En *arrière*, les vaisseaux scapulaires inférieurs descendent verticalement vers le triangle omotricipital accompagnés par la chaîne ganglionnaire correspondante et par les nerfs du grand dorsal et du grand rond; le nerf circonflexe pénètre dans le quadrilatère huméro-tricipital de Velpeau accompagné par l'artère circonflexe postérieure. En *dedans* se trouve la veine axillaire flanquée des ganglions de la chaîne axillaire et des nerfs cubital et brachial cutané interne. En *dehors*, le nerf musculo-cutané se dirige vers le coraco-brachial.

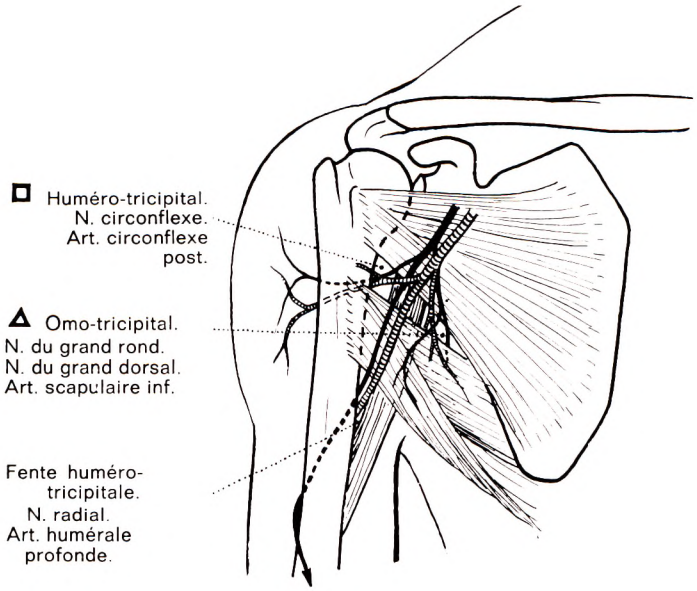

FIG. 201. — *Rapports du nerf radial avec la paroi postérieure du creux axillaire.*

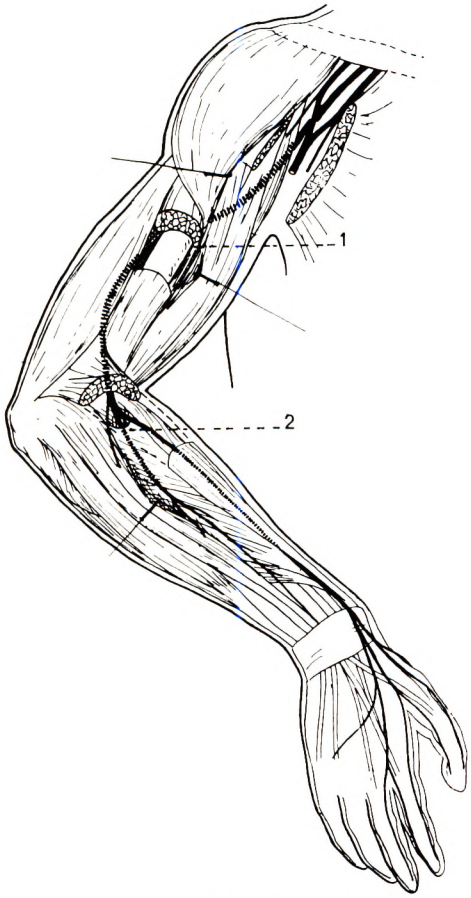

FIG. 202. — *Le trajet du nerf radial et ses défilés anatomiques :* 1, gouttière humérale; 2, arcade de Frohse.

La sortie du creux axillaire. — Sur le bord inférieur du tendon grand dorsal, le nerf se porte en arrière et en dehors et s'engage dans la fente huméro-tricipitale, limitée par le long triceps en dedans, l'humérus en dehors et le tendon du grand dorsal en haut. L'humérale profonde accompagne le nerf; elle passe en avant puis vient se placer en dehors du nerf.

Dans le bras : le nerf radial chemine dans la loge postérieure puis dans la loge antérieure du bras.

Dans la loge postérieure. — Les parois : *En avant*, le nerf décrit autour de la diaphyse humérale un demi-tour de spire, juste au-dessous de la gouttière dite de torsion; il est appliqué directement sur le périoste; le tissu cellulaire lâche permet des déplacements du nerf de 3 à 4 mm et évite sa compression dans les contractions musculaires. Ces rapports osseux expliquent la compression possible du nerf sur une table d'opération ou lors de fracture de la diaphyse humérale (par un fragment osseux ou par inclusion dans un cal). *En arrière* est le triceps brachial : au-dessus et en dehors, le vaste externe; au-dessous et en dedans, la large insertion du vaste interne; en arrière, la longue portion du triceps; en bas, leur tendon est commun.

Le nerf est accompagné par l'artère humérale profonde et ses veines satellites. L'artère est d'abord en dehors, puis en dedans.

Dans la loge antérieure. — A l'union du tiers moyen et du tiers inférieur du bras à cinq travers de doigt au-dessus de l'épicondyle, le nerf radial perfore la cloison intermusculaire externe et passe dans la gouttière bicipitale externe; cette gouttière est délimitée en dedans par le corps charnu du biceps, en dehors par le long supinateur et le premier radial, en arrière par le brachial antérieur. Il faut écarter en dehors le long supinateur pour apercevoir au fond du sillon le nerf accompagné par la branche antérieure de l'humérale profonde qui va s'anastomoser avec la récurrente radiale antérieure.

Au niveau du coude : *en avant,* le long supinateur s'enroule et tend à recouvrir le nerf. En *arrière,* le nerf repose sur la capsule articulaire recouverte par le court supinateur. En *dehors* sont les muscles radiaux. En *dedans,* le tendon du biceps s'insère sur la tubérosité de l'extrémité supérieure du radius.

Le nerf se divise au niveau de l'interligne articulaire, contre la tête du radius. L'artère récurrente radiale antérieure passe quelquefois dans l'angle de bifurcation du nerf.

DISTRIBUTION

Les collatérales.

Dans le creux de l'aisselle :

— Le rameau cutané interne perfore l'aponévrose brachiale sur le bord interne du long triceps, se distribue à la peau de la face postéro-interne.

— Le nerf du long triceps aborde le muscle par sa face profonde et se divise en filets descendants et ascendants.

— Le nerf du vaste interne : des rameaux supérieurs pénètrent aussitôt dans le muscle; des rameaux inférieurs ne s'enfoncent dans le muscle qu'après un long trajet; parmi eux le plus interne est le rameau collatéral cubital de Krause.

Dans la loge postérieure du bras :

— Le nerf du vaste externe; un filet supérieur pénètre toujours dans le muscle; un inférieur, plus gros, innerve le muscle vaste externe puis pénètre dans la portion externe du vaste interne, lui donne quelques filets et se termine dans le muscle anconé.

— Les filets périostiques.

— Les rameaux cutanés externes naissent sur le bord externe de l'humérus, cheminent dans la gouttière bicipitale externe, perforent l'aponévrose au-dessus de l'épicondyle, innervent la région inféro-externe du bras, la partie médiane et postérieure de l'avant-bras et du poignet.

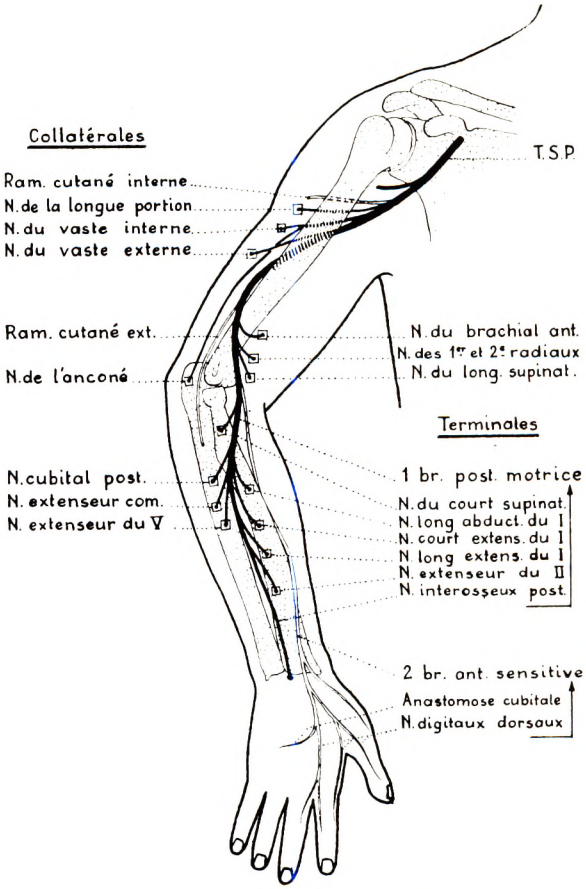

FIG. 203. — *La distribution du nerf radial.*

Dans la région du coude :

— Des filets musculaires vont dans le long supinateur, le premier radial, le deuxième radial, le brachial antérieur.

— Des filets innervent l'articulation du coude.

Les terminales.

La branche postérieure motrice. — Elle est la plus volumineuse; elle innerve tous les muscles de la face postérieure de l'avant-bras. Elle se dirige en bas, en arrière, en dehors, s'enroule en spirale

autour de l'extrémité supérieure du radius, à l'intérieur du court supinateur et arrive dans la loge postérieure de l'avant-bras.

Rapports. — Au niveau de l'interligne huméro-radial, elle repose sur la capsule articulaire et la tête radiale et se situe entre le deuxième radial en dehors et le tendon bicipital en dedans.

— Dans le court supinateur. Ce muscle comprend : un faisceau profond cubital horizontal enroulé autour du col du radius et un faisceau superficiel huméral oblique en bas, en dedans. La branche profonde du radial descend sur la face antérieure du faisceau profond, puis s'enfonce entre les deux faisceaux. Elle s'enroule successivement sur les faces antérieure, externe et postérieure du col radial; ce contact osseux explique l'atteinte du nerf lors des contusions et plaies du coude, des fractures du radius, des interventions sur la face externe du coude.

— Dès sa sortie de l'interstice musculaire du court supinateur, le nerf donne des terminales.

Distribution. — Les collatérales vont aux muscles court supinateur, et deuxième radial et au périoste. Les terminales sont au nombre de trois :

— Une postérieure pour la couche superficielle des muscles de la loge postérieure de l'avant-bras : le cubital postérieur, l'extenseur du 5e doigt, l'extenseur commun des doigts.

— Une antérieure pour les muscles de la couche profonde : le long abducteur, le court extenseur, le long extenseur du pouce et l'extenseur de l'index.

— Le nerf interosseux postérieur continue la direction de la branche postérieure et chemine entra la couche musculaire profonde et la membrane interosseuse. Il donne des rameaux périostiques au radius et au cubitus et se termine sur la face dorsale des articulations du poignet (radio-cubito-carpienne, carpiennes, carpo-métacarpienne, etc.) qu'il innerve; le nerf interosseux du premier espace est le plus gros.

La branche antérieure sensitive :

Rapports. — Dans le *tiers supérieur* de l'avant-bras, elle chemine dans la gouttière bicipitale externe, en dehors de l'artère radiale qui, à ce niveau, émet la récurrente radiale antérieure.

— Dans le *tiers moyen*, elle est derrière le long supinateur, son muscle satellite, dans la gaine duquel elle est comprise, et devant le rond pronateur, le radius et les fléchisseurs commun superficiel et propre du pouce. L'artère radiale et ses deux veines satellites cheminent en dedans.

— Dans le *tiers inférieur* de l'avant-bras, le nerf se dirige en dehors, en arrière, s'éloigne de l'artère radiale, passe sous le tendon du long supinateur, à 5 cm de l'apophyse styloïde, débouche sur la face postérieure du poignet, perfore l'aponévrose et donne ses terminales.

Distribution. — La branche antérieure donne quelques nerfs vasculaires à l'artère radiale et trois terminales :

— L'*externe* donne le rameau thénarien de Lejars pour l'éminence thénar et le collatéral dorsal externe du pouce.

— La *moyenne* se divise en nerf dorsal du 1er espace qui donne le collatéral dorsal interne du 1er doigt et le collatéral dorsal externe du 2e, et en nerf dorsal du 2e espace qui donne le collatéral dorsal du 2e et le collatéral externe du 3e. A part ceux du pouce, les collatéraux dorsaux du radial ne dépassent pas la 1re phalange.

— L'*interne* s'anastomose avec le rameau cutané dorsal du cubital.

Les anastomoses.

Les anastomoses du radial sont de nature sensitive. Il n'y a pas d'anastomose directe avec les autres troncs du plexus brachial, car le radial appartient à un système anatomiquement et physiologiquement différent de celui du médian et du cubital.

VASCULARISATION

Le nerf radial reçoit de fines artérioles issues dans le creux axillaire de l'artère axillaire, dans le bras de l'humérale profonde, dans la gouttière bicipitale externe de la récurrente radiale antérieure. La branche postérieure est irriguée par l'artère précédente, la branche antérieure par l'artère radiale.

EXPLORATION

Le radial est un nerf moteur et sensitif; il transporte peu de fibres neurovégétatives à la différence des nerfs médian et cubital (voir p. 224).

Le rôle moteur.

Le radial est : extenseur de l'avant-bras (triceps); fléchisseur de l'avant-bras (long supinateur); supinateur de l'avant-bras (court et long supinateur); extenseur de la main (radiaux, cubital postérieur); adducteur de la main (cubital postérieur); extenseur du pouce (court et long extenseur); abducteur du pouce (long abducteur).

La paralysie radiale. — *L'attitude du membre atteint :* elle résulte de la perte de la tonicité des muscles extenseurs et supinateurs et de l'action prépondérante des muscles fléchisseurs et pronateurs. L'avant-bras est demi-fléchi sur le bras, la main est fléchie sur l'avant-bras et en pronation, les doigts sont moyennement fléchis dans la main, le pouce est fléchi en adduction, la paume de la main est excavée : c'est la main en col de cygne. Lorsque le coude est posé sur une table, l'avant-bras maintenu vertical, la main tombe en pronation et flexion.

1) *L'extension de l'avant-bras* est impossible. Si on fléchit l'avant-bras et si on demande au patient de résister, on ne sent pas la contraction du muscle triceps.

2) *La flexion de l'avant-bras.* Si l'on s'oppose à la flexion de l'avant-bras, la corde du muscle long supinateur n'apparaît pas sur le bord externe du bras.

3) *La supination :* l'exploration de la supination doit être faite l'avant-bras en extension « au garde à vous »; car en flexion la supination est réalisée par le biceps. S'il y a paralysie radiale, le malade ne peut pas mettre le petit doigt sur la couture du pantalon.

4) *L'extension de la main* est impossible. Pour l'étudier il faut poser l'avant-bras sur une table et rechercher la contraction des muscles. La flexion des doigts peut déterminer une extension modérée du poignet par tension des extenseurs si l'angle formé par la chute du poignet ne dépasse pas 120°. Les *mouvements de latéralité de la main* sont impossibles, car le 1er radial étend la main et l'entraîne vers le côté radial (abduction), le cubital postérieur l'étend et l'entraîne vers le côté cubital (adduction).

5) *L'extension de la première phalange des doigts* est impossible (extenseur commun et extenseurs propres de l'index et du petit doigt). L'extension peut toutefois être réalisée en fléchissant au maximum le poignet car, par ce mouvement, on tend les tendons extenseurs. L'extension des 2e et 3e phalanges est conservée, car elle est réalisée par les interosseux et les lombricaux.

6) *L'extension du pouce* au niveau de la première phalange (court extenseur) et de la deuxième phalange (long extenseur) est impossible.

7) *L'abduction du pouce* (long abducteur) est affaiblie.

La paralysie radiale gêne pour la préhension des objets. Les petits objets sont pris à la traîne (Froment), la main ballante est posée devant l'objet et le ramassage au passage. Les gros objets sont plus faciles à prendre. Si le sujet veut donner la main, il la tend en supination, mais au moment où les fléchisseurs se contractent pour serrer, elle tombe.

Le rôle sensitif.

Le territoire sensitif du radial correspond à la partie postérieure médiane du bras, de l'avant-bras et du poignet, à la moitié externe du dos de la main, à la face dorsale du pouce et de la première phalange du II et du III (moitié externe).

Dans la paralysie radiale, le déficit sensitif est en général extrêmement réduit au niveau du bras et de l'avant-bras, en raison des suppléances par les nerfs voisins; ce n'est que sur la face dorsale des 1er et 2e métacarpiens et du 1er espace interosseux que se trouve une surface anesthésiée entourée d'une autre hypoesthésiée de dimension variable. Les douleurs sont exceptionnellement associées.

Dans la paralysie radiale, le réflexe tricipital est aboli. Le stylo-radial (flexion de l'avant-bras déterminée par la percussion de l'apophyse styloïde) est peu modifié, car il déclenche non seulement le long supinateur mais le biceps.

Le rôle neuro-végétatif.

Les troubles vasomoteurs et trophiques sont peu importants dans la paralysie du radial, à l'inverse de ce qui est pour le médian et le cubital. Il survient à la longue une amyotrophie. Une synovite hyperplasique (tumeur dorsale du carpe de Gübler) peut se développer; elle est d'origine mécanique et due aux frottements des tendons extenseurs sur l'os.

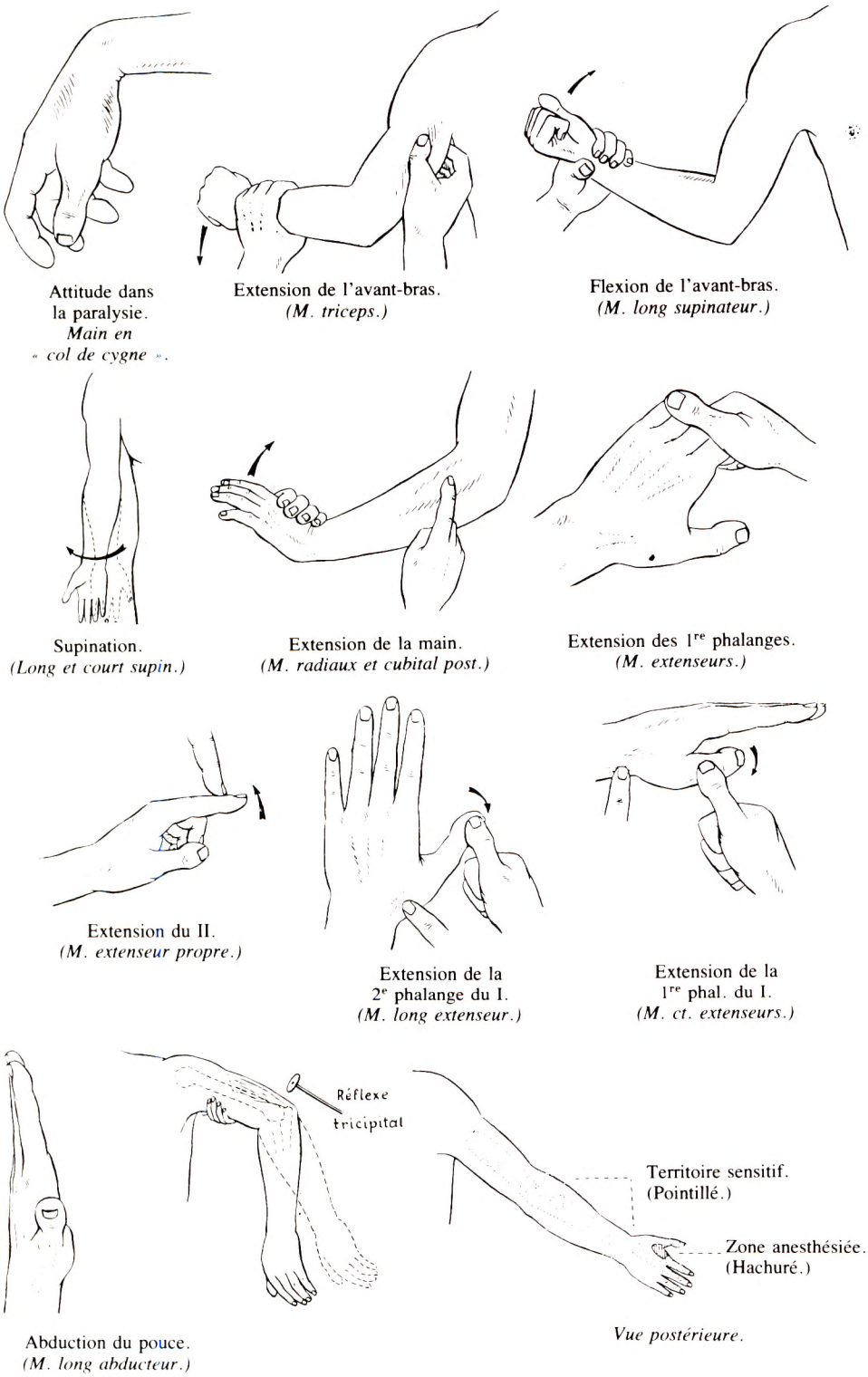

FIG. 204. — *L'exploration du nerf radial.*

LÉSIONS : SIÈGES ET CAUSES

Le nerf radial est fréquemment atteint en raison de ses rapports intimes avec le squelette au niveau du bras et du coude surtout. Une paralysie du radial peut compliquer une luxation de l'épaule ou une fracture de la diaphyse humérale. Le nerf peut être comprimé par un agent extérieur dans le creux de l'aisselle par l'appui des béquilles, au niveau du bras pendant le sommeil, les bras appuyés sur le dossier d'une chaise ou d'un banc (paralysie des ivrognes) ou pendant une anesthésie ou par un garrot trop serré. Il peut être comme tout nerf le siège de tumeur ou de névrite. La terminale postérieure motrice dans sa traversée du muscle court supinateur (canal radial) peut être comprimée par l'arcade de Frohse située à l'entrée dans le canal ou par le faisceau superficiel du muscle court supinateur lors des contractions répétées de ce muscle (mineurs, tennis, violonistes, chefs d'orchestre, etc.). La paralysie est généralement passagère et sensitive.

L'importance de la paralysie du radial varie avec le siège. Il n'y a pas de paralysie totale que si la lésion est située dans le creux de l'aisselle. Le plus souvent, le nerf est atteint au milieu du bras, après la naissance des branches qui vont au triceps; dans ce cas, le pouvoir d'extension du coude n'est pas modifié. Au-dessous du nerf du long supinateur, la supination est conservée. Au niveau de l'avant-bras, les muscles du pouce et de l'index sont seuls affectés.

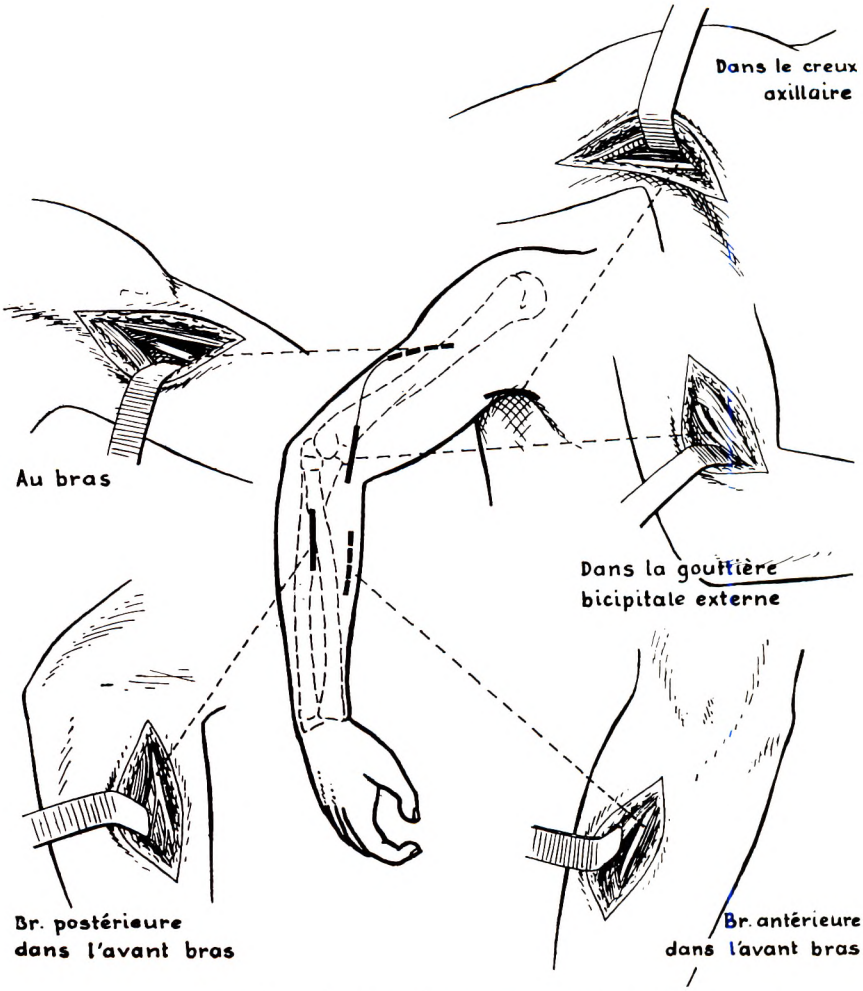

FIG. 205. — *L'abord chirurgical du nerf radial.*

ABORD CHIRURGICAL

Dans l'aisselle, le nerf radial peut être atteint par voie rétro-pectorale comme le médian et le cubital (v. p. 224). Il est derrière le paquet vasculo-nerveux constitué de dehors en dedans par le musculo-cutané, le médian, l'artère axillaire, le cubital, le brachial cutané interne et la veine axillaire.

Dans le bras. — L'incision des téguments et de l'aponévrose sur 10 cm environ suit une ligne allant du bord postérieur saillant du deltoïde à la partie supérieure de la gouttière bicipitale externe. Une incision faite sur le bord externe du tendon du triceps est suivie de la séparation progressive du vaste externe et du long triceps. Sous une mince aponévrose on trouve le radial et les vaisseaux huméraux profonds au point où ils contournent la diaphyse humérale.

Au niveau du coude. — Dans le sillon bicipital externe, l'incision des téguments longue de 6 à 8 cm suit le bord externe du biceps, son milieu répond au pli du coude. Après incision de l'aponévrose on découvre l'interstice séparant le biceps du long supinateur; après avoir écarté en dehors ce muscle, on voit le nerf radial au fond reposant sur le brachial antérieur.

Au niveau de l'avant-bras. — La branche antérieure du nerf est découverte par une incision menée du milieu du pli du coude à la gouttière du pouls. En passant sur le bord interne le long supinateur et on découvre dans sa gaine le nerf situé en dehors des vaisseaux radiaux.

La branche postérieure : une incision longue de 10 cm sur la ligne épicondylostyloïdienne conduit après les téguments et l'aponévrose à découvrir l'interstice séparant les extenseurs et les radiaux; on arrive ainsi dans un espace décollable où l'on voit le nerf émerger du court supinateur.

LE NERF CIRCONFLEXE

DESCRIPTION

Certains auteurs (Latarjet, Hovelacque) en font une des branches collatérales du plexus brachial, parce qu'il va à un muscle de la ceinture scapulaire. Il naît comme le radial du tronc secondaire postérieur; ses fibres proviennent des 5e et 6e segments cervicaux.

Il passe sur la face antérieure du muscle sous-scapulaire, puis dans l'espace huméro-tricipital appelé encore le quadrilatère de Velpeau. Cet espace est délimité en haut par le muscle sous-scapulaire, en bas par le muscle grand rond, en dedans par le long triceps, en dehors par le col chirurgical de l'humérus; en compagnie de l'artère circonflexe postérieure il contourne le col chirurgical de l'humérus et se termine sur la face postérieure de l'épaule.

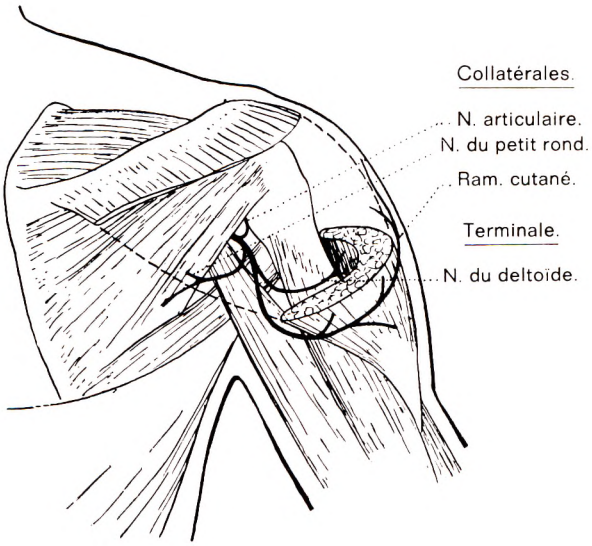

FIG. 206. — *Le nerf circonflexe.*

DISTRIBUTION

Les collatérales sont : le nerf du petit rond et quelquefois le nerf inférieur du sous-scapulaire; deux rameaux pour les faces antérieure et inférieure de l'articulation de l'épaule; le nerf cutané de l'épaule qui contourne le bord postérieur de deltoïde, perfore l'aponévrose, et va innerver la peau de la face externe de l'épaule et du bras.

La terminale pénètre par de nombreuses branches dans le deltoïde par sa face profonde.

EXPLORATION

Le rôle moteur.

Le nerf innerve les muscles deltoïde et petit rond.

Le deltoïde, par ses fibres latérales, est abducteur du bras, par ses fibres antérieures aide à fléchir le bras en avant, par ses fibres postérieures participe à l'extension en arrière. Lorsqu'il y a paralysie du deltoïde, on constate une gêne dans la réalisation de ces mouvements. On peut surtout apprécier la déficience de l'abduction en demandant au sujet de lever le bras en dehors à la verticale, en s'y opposant et en palpant le muscle. Lorsqu'il y a atrophie du deltoïde, la face externe de l'épaule est aplatie et même légèrement concave : il existe une dépression entre l'acromion et la tête de l'humérus.

Le petit rond participe au mouvement de rotation externe du bras; sa paralysie détermine une diminution de ce mouvement difficilement décelable.

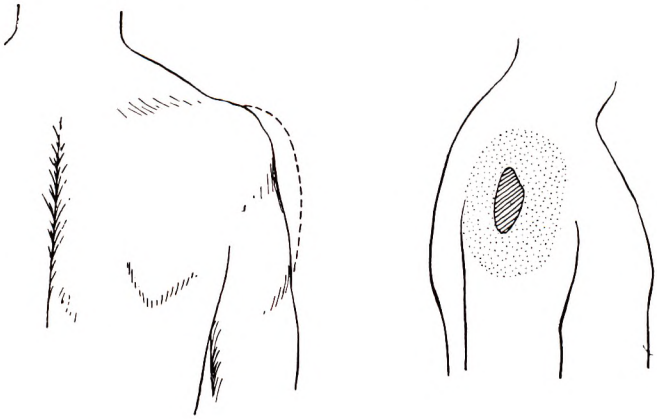

FIG. 207. — *La paralysie du nerf circonflexe.*
A gauche : atrophie du deltoïde.
A droite : territoire sensitif (pointillé), zone anesthésiée dans la paralysie (hachuré).

Le rôle sensitif.

Le territoire sensitif du nerf circonflexe correspond à la face externe de l'épaule. Lorsqu'il y a atteinte du nerf, le déficit sensitif n'existe que sur une surface réduite au centre de ce territoire.

L'atteinte du nerf circonflexe est rarement isolée. Elle survient lors des fractures et luxations de la tête humérale, des traumatismes violents portant sur l'épaule dirigés vers le bas, des plaies de guerre, des compressions pendant le sommeil, des névrites.

ABORD CHIRURGICAL

Une incision de 10 cm suivant le bord postérieur du deltoïde permet, après incision de la peau et de l'aponévrose, de récliner vers le haut ce muscle et de reconnaître dans l'angle interne de la plaie le muscle petit rond et les vaisseaux et nerfs circonflexes.

VUE GÉNÉRALE DE L'INNERVATION DU MEMBRE SUPÉRIEUR

Les nerfs rachidiens donnent non seulement des collatérales motrices et sensitives ce qui est classique, mais aussi des collatérales de nature neurovégétative aux vaisseaux, aux os, aux articulations ce qui est moins connu.

Les nerfs moteurs.

Dans le plexus brachial, deux systèmes neuromusculaires se séparent et s'opposent : les troncs secondaires antérieurs d'où prennent naissance le musculo-cutané, le médian et le cubital constituent le système de la flexion et de la pronation. Le système du tronc secondaire postérieur d'où naît le radial représente le système de l'extension et de la supination.

Les tableaux VI et VII résument l'origine médullaire des nerfs moteurs du membre supérieur, les muscles qu'ils innervent et leurs fonctions.

Les nerfs sensitifs.

Les nerfs radial et brachial-cutané interne ont les territoires sensitifs les plus étendus. L'innervation cutanée envisagée au niveau des différents segments du membres se répartit ainsi :

L'épaule. — Les faces antérieure et postérieure sont innervées par les branches sus-acromiale et sus-claviculaire du plexus cervical superficiel; la face externe appartient au circonflexe.

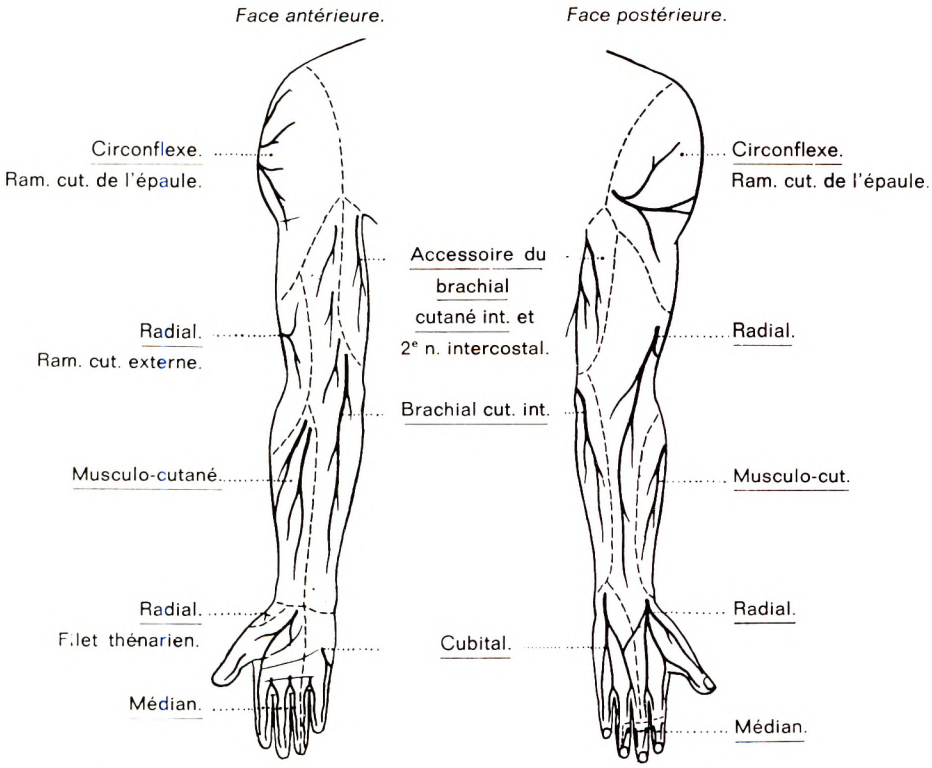

FIG. 208. — *Les territoires cutanés des nerfs sensitifs du membre supérieur.*

TABLEAU VI. — LES NERFS DU MEMBRE SUPÉRIEUR, LEUR ORIGINE MÉDULLAIRE; LES MUSCLES INNERVÉS ET LEUR FONCTION

Nerfs	Segm. médullaires	Muscles	Fonctions
N. des pectoraux.	C7-D1	Grand et petit pectoraux.	Adduction et rotation interne du bras.
N. sus-scapulaire.	C5 C5-C6	Sus-épineux. Sous-épineux.	Abduction du bras. Rotation externe du bras.
N. sous-scapulaire. N. grand dorsal et grand rond.	C5-C8	Sous-scapulaire. Grand dorsal. Grand rond.	Adduction et rotation interne du bras.
N. du grand dentelé.	C5-C7	Grand dentelé.	Projection de l'épaule en avant.
N. de l'angulaire. N. du rhomboïde.	C4-C5	Angulaire. Rhomboïde.	Antépulsion et élévation de l'épaule. Adduction et élévation de l'omoplate.
Musculo-cutané issu du T.S.A.E.	C6-C7	Coraco-branchial. Biceps. Brachial antérieur.	Adduction et flexion du bras. Flexion et supination de l'avant-bras. Flexion de l'avant-bras.
Médian issu du T.S.A.E. et du T.S.A.I.	C6-C7	Rond pronateur. Grand et petit palmaires.	Pronation de l'avant-bras. Flexion de la main.
	C7-D1	Fléch. com. superficiel des doigts. Fléch. com. prof. (fais. ext.).	Flex. de la main et de la 2e phal. des 2e, 3e, 4e, 5e doigts. Flex. de la main et de la 3e phal. des 2e et 3e doigts.
	C6-C7 C6-C7 C6-C7 C6-C7	Long fléch. propre du pouce. Court adducteur du pouce. Court fléchisseur du pouce. Opposant du pouce.	Flexion de la 2e phal. du pouce. Adduction du pouce. Flexion de la 1re phal. du pouce. Opposition du pouce.
	C8-D1	1re et 2e lombricaux.	Flexion de la 1re phalange des 2e et 3e doigts et extension des 2e et 3e phal.
Cubital issu du T.S.A.I.	C7-D1	Cubital antérieur.	Flexion cubitale de la main.
	C8-D1	Fléch. com. prof. (fais. int.).	Flex. de la main et de la 3e phal. des 4e et 5e doigts.
	C8-D1	Adducteur de l'auriculaire. Opposant de l'auriculaire. Court fléch. de l'auriculaire.	Adduction de l'auriculaire. Opposant de l'auriculaire. Flexion de l'auriculaire.
	C8-D1	Court adducteur du pouce.	Adduction du 1er métacarpien du pouce.
	C8-D1	Interosseux.	Flex. de la 1re phal. et extension des 2e et 3e adductions et abduction des doigts.
	C8-D1	3e et 4e lombricaux.	Flex. de la 1re phal. Extension des 2e et 3e des 4e et 5e doigts.
Radial issu du T.S.P.	C6-C8	Triceps et anconé.	Extension de l'avant-bras.
	C5-C6	Long supinateur.	Flexion de l'avant-bras.
	C5-C7	Radiaux.	Extension radiale de la main.
	C6-C8	Extenseur com. des doigts.	Extension des 2e, 3e, 4e, 5e doigts.
	C6-C8	Extenseur propre du V.	Extension de l'auriculaire.
	C6-C8	Cubital postérieur.	Extension cubitale de la main.
	C5-C7	Court supinateur.	Supination de l'avant-bras.
	C6-C8	Long abducteur du pouce.	Abduction du métacarpien du pouce. Extension radiale de la main.
	C6-C8	Court et long extenseur du pouce.	Extension du pouce et extension radiale de la main.
	C6-C8	Extenseur propre de l'index.	Extension de l'index.
Circonflexe issu du T.S.P.	C5-C6	Deltoïde.	Abduction du bras.
	C5	Petit rond.	Rotation externe du bras.

TABLEAU VII. — LES MUSCLES DES DIFFÉRENTS SEGMENTS DU MEMBRE SUPÉRIEUR ET L'ORIGINE MÉDULLAIRE DE LEUR INNERVATION

	C4	C5	C6	C7	C8	D1
Epaule.	Sus-épineux					
	Petit-rond					
		Deltoïde				
		Sous-épineux				
		Sous-scapulaire				
		Grand rond				
Bras.		Biceps				
		Brachial antérieur				
		Coraco-brachial				
			Triceps			
Avant-bras.				Anconé		
		Long supinateur				
		Court supinateur				
		Radiaux				
			Rond pronateur			
			Petit palmaire			
			Long fléchisseur du pouce			
			Long abducteur du pouce			
				Court extenseur du pouce		
			Long extenseur du pouce			
			Long extenseur des doigts			
			Extenseur propre de l'index			
			Cubital postérieur			
			Extenseur du 5e doigt			
Main.				Fléchisseur superficiel des doigts		
				Fléchisseur profond des doigts		
				Carré pronateur		
				Cubital antérieur		
				Grand palmaire		
				Court abducteur du pouce		
				Court fléchisseur du pouce		
					Opposant du pouce	
				Fléchisseur du 5e doigt		
				Opposant du 5e doigt		
					Adducteur du pouce	
					Palmaire cutané	
					Abducteur du 5e doigt	
					Lombricaux	
					Interosseux	

Le bras. — La face antérieure est innervée dans la zone moyenne par le brachial-cutané interne; dans la zone interne par l'accessoire du brachial cutané en haut et par le brachial cutané en bas; dans la zone externe, par le circonflexe en haut et par le radial en bas. La face postérieure est innervée dans la zone interne par l'accessoire du brachial cutané-interne, dans la zone externe par le circonflexe en haut et par le radial en bas.

L'avant-bras. — La face antérieure est innervée à peu près à égalité en dedans par le brachial cutané interne, en dehors par le musculo-cutané; la face postérieure est innervée dans une zone moyenne par le radial, dans une zone interne par le brachial cutané interne, dans une zone externe par le musculo-cutané.

La main. — La face palmaire est innervée dans son tiers interne par le cubital, dans les deux tiers externes par le médian et le rameau thénarien du radial. La face dorsale est innervée dans sa moitié interne par le cubital, dans sa moitié externe par le radial. Il y a toutefois des variations. Le musculo-cutané peut descendre jusqu'au bord externe de la main. Sur la face dorsale, le radial peut étendre son territoire au dépend de celui du cubital.

Les doigts. — La face palmaire des trois premiers doigts et de la moitié externe du 4e est innervée par le médian, celle de la moitié interne du 4e et du petit doigt par le cubital. La face dorsale du pouce, la première phalange de l'index, la moitié externe de la première phalange du médius sont innervées par le radial; la moitié interne de la première phalange du médius, la moitié externe de la première phalange de l'annulaire, la moitié interne de l'annulaire et l'auriculaire sont innervées par le cubital. Les 2e et 3e phalanges de l'index et du médius et la moitié externe de l'annulaire sont innervées par le médian.

Les nerfs vasculaires.

L'artère axillaire. — Sur la face antérieure de l'origine de l'artère axillaire, se terminent quelquefois les ramifications ultimes du nerf que le ganglion stellaire donne à la portion distale de l'artère sous-clavière. Sur la face postérieure de l'artère axillaire, les troncs secondaires du plexus brachial donnent des nerfs vasculaires; ceux des troncs antéro-interne et antéro-externe sont les plus constants. Sur la face antérieure de l'artère, les nerfs des pectoraux et leur anse donnent un ou deux nerfs vasculaires qui prennent contact avec l'artère au niveau de l'émergence de l'artère acromio-thoracique.

Vers sa terminaison, l'artère reçoit quelquefois sur sa face antérieure un filet du nerf médian, disposition qui annonce celle que nous trouverons sur l'artère humérale.

L'artère humérale est innervée par le nerf médian; 2 à 3 filets vasculaires naissent de ce nerf. Le premier ou nerf supérieur aboutit quelquefois à la terminaison axillaire, mais chemine surtout sur l'origine de l'humérale; à l'inverse des deux suivants, il est inconstant. Le deuxième ou nerf moyen naît du médian et plus rarement du musculo-cutané, ou de l'anastomose médian-musculo-cutané, il accompagne l'artère sur un trajet assez long et lui abondonne de nombreuses collatérales, une d'elles suit l'artère nourricière de l'humérus et, après avoir donné quelques filets périostiques, pénètre dans l'os, entre elle et la veine satellite. Le troisième nerf vasculaire ou nerf inférieur né du médian est le plus important, le plus long, il va à la division de l'artère et se poursuit sur l'origine des radiale et cubitale. Il donne des filets aux veines correspondantes.

L'artère humérale profonde reçoit du nerf radial un à deux filets; ils viennent des collatérales de ce nerf plus souvent que de son tronc.

L'artère radiale est innervée de son origine à la naissance de la récurrente radiale par le nerf de la division de l'humérale. Elle reçoit ensuite de la branche antérieure du nerf radial un à deux filets vasculaires, souvent plus; ils sont variables et inconstants au niveau de sa portion moyenne; il en est au contraire un constant, ramifié en plexus, situé au niveau de la gouttière du pouls et étendu jusqu'à la division de l'artère; il vient assez souvent du médian.

L'artère cubitale a une innervation très simple : sa partie supérieure, jusqu'à la naissance du tronc des récurrentes et du tronc des interosseux, est innervée par le nerf de la division de l'humérale. A partir de là, un long nerf vasculaire issu du cubital, « le nerf de l'artère cubitale de Henlé », serpente sur l'artère et lui fournit par ses collatérales une abondante innervation; on peut le suivre jusqu'à l'articulation du poignet et même quelquefois jusqu'à l'arcade palmaire superficielle; rarement, il est remplacé par plusieurs petits nerfs. Avec le « nerf de la fémorale profonde » (v. p. 293), il représente le nerf vasculaire le plus long que nous ayons rencontré.

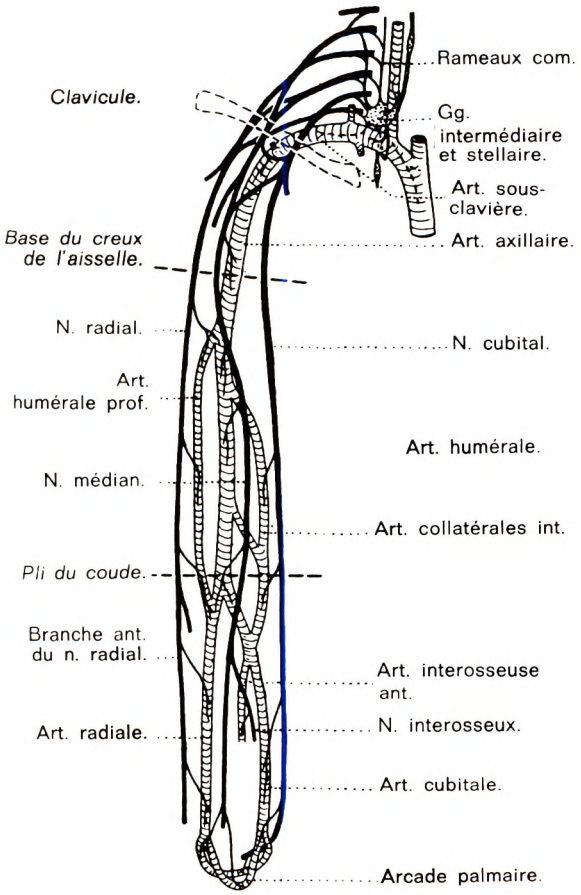

FIG. 209. — *Les nerfs vasculaires du membre supérieur.* (D'après G. LAZORTHES, « Le Système Neuro-Vasculaire » Masson, Paris, 1949.)

L'artère interosseuse antérieure est innervée par un ou plusieurs nerfs issus du nerf interosseux antérieur et accessoirement par un filet né directement du médian. Le nerf interosseux antérieur donne aussi les nerfs nourriciers du radius et du cubitus (G. Lazorthes, 1949).

L'arcade palmaire superficielle reçoit des nerfs de la branche terminale interne du médian; l'un d'entre eux, souvent plus important, suit l'arcade de dehors en dedans.

L'arcade palmaire profonde est innervée par des filets issus de la branche profonde du cubital.

Les nerfs osseux.

Le nerf diaphysaire de l'humérus vient du médian par l'intermédiaire d'un nerf vasculaire destiné à la portion moyenne de l'artère humérale. Ce nerf peut accompagner le vaisseau sur un long trajet et lui abandonner de nombreuses collatérales : une de ces collatérales suit l'artère nourricière de l'humérus et, après avoir donné quelques filets périostiques, pénètre dans l'os avec artère et veine nourricières. Le nerf diaphysaire de l'humérus peut venir de l'anastomose que le musculo-cutané envoie au médian; jamais nous ne l'avons vu naître directement du musculo-cutané ou du radial. Ce dernier nerf donne des filets périostiques à la face postérieure de l'humérus (Rauber).

Les nerfs diaphysaires du radius et du cubitus viennent du nerf interosseux antérieur. Les collatérales de ce nerf sont excessivement variables; indépendamment de ses branches aux

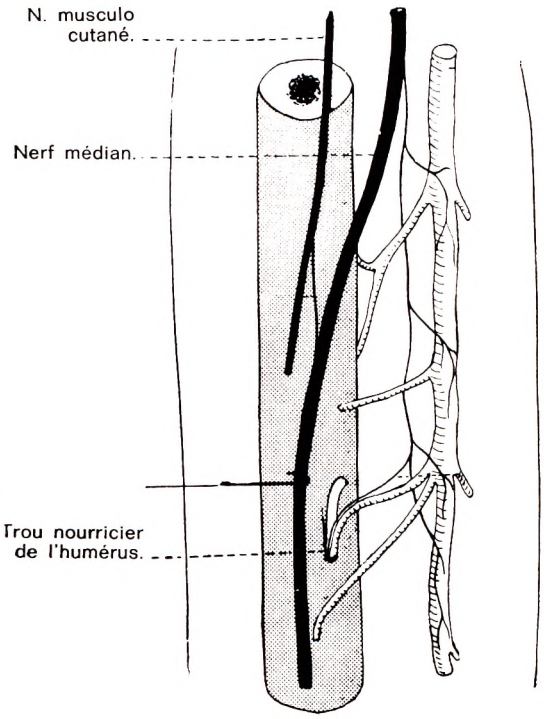

FIG. 210. — *Le nerf diaphysaire ou nourricier de l'humérus.* (G. LAZORTHES, 1949.)

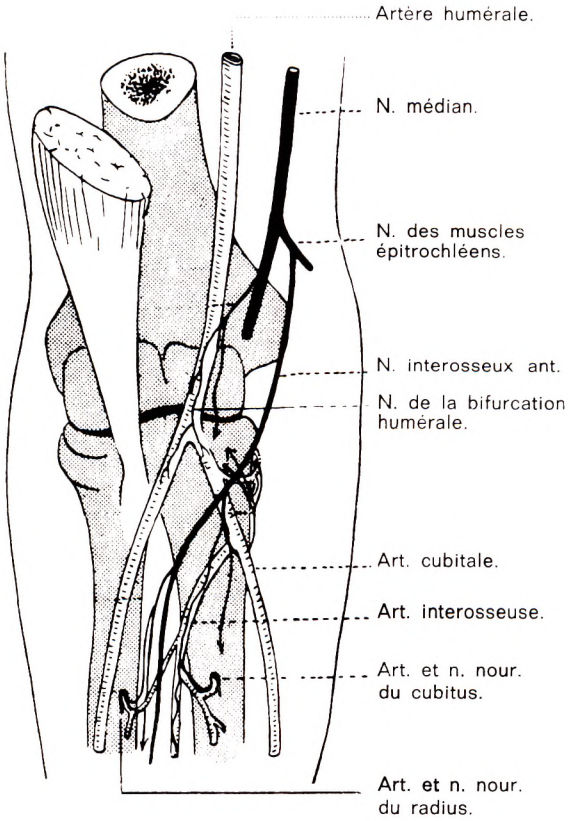

FIG. 211. — *Les nerfs diaphysaires ou nourriciers du radius et du cubitus.* (G. LAZORTHES, 1949.)

muscles fléchisseur commun profond, fléchisseur propre du pouce et carré pronateur, aux articulations du coude et du poignet, il donne des filets vasculaires à l'artère interosseuse antérieure, et les nerfs diaphysaires du radius et du cubitus (fig. 211).

Les nerfs articulaires.

Les articulations reçoivent leur innervation, soit par des nerfs propres, soit par les nerfs des artères articulaires.

L'articulation de l'épaule. — Le tronc secondaire postérieur et le nerf du sous-scapulaire envoient des filets à la face antérieure de l'articulation, le nerf sus-scapulaire donne des filets aux faces supérieure et postérieure, le nerf circonflexe envoie des filets à la face inférieure.

L'articulation du coude est innervée sur sa face antérieure par le musculo-cutané (par l'intermédiaire des rameaux inférieurs du brachial antérieur) et par le médian; sur sa face postérieure par le cubital et par le radial (par l'intermédiaire des nerfs destinés au vaste interne et à l'anconé).

L'articulation du poignet est innervée en avant par le médian et par le cubital, en arrière par le radial et par la branche dorsale du cubital.

CHAPITRE XVIII

LES NERFS INTERCOSTAUX

Les branches antérieures des nerfs thoraciques appelées nerfs intercostaux sont au nombre de douze et ont une distribution segmentaire. Elles innervent la musculature des parois du thorax et de l'abdomen et ont un territoire sensitif correspondant aux téguments des mêmes régions et aux séreuses pleurale et péritonéale.

DESCRIPTION

Les nerfs intercostaux naissent des branches antérieures des nerfs thoraciques; les douze nerfs ont un trajet commun dans la paroi thoracique; les six derniers cheminent ensuite dans la paroi abdominale. Leur volume est à peu près égal, le premier et le dernier sont légèrement moins gros. Les nerfs peuvent se dédoubler sur une certaine longueur.

RAPPORTS

Les nerfs pénètrent dans **l'espace intercostal** dont les parois sont constituées par deux côtes voisines et par les muscles intercostaux. La pénétration du nerf se fait à un niveau correspondant à peu près à la moitié de la hauteur de l'espace. Son trajet comprend quatre segments successifs :

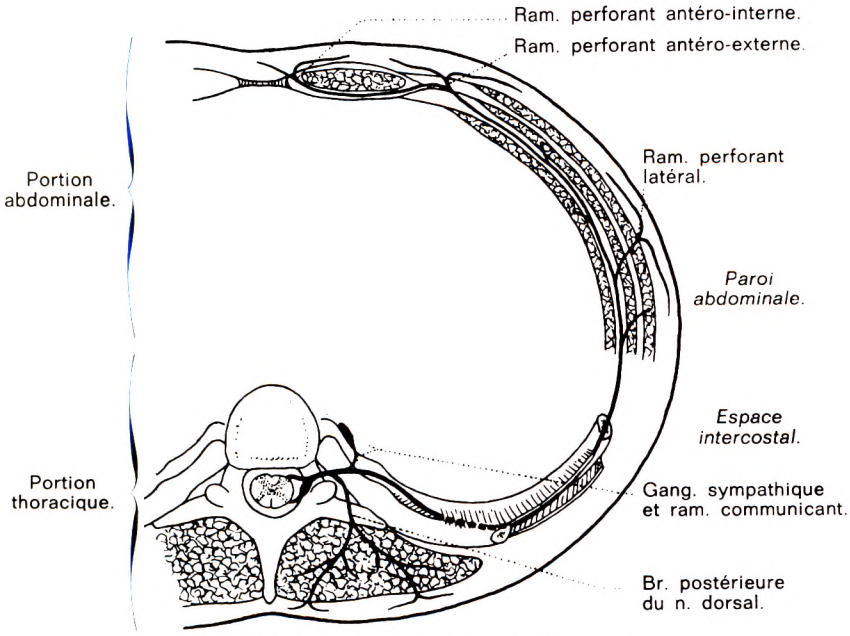

FIG. 212. — *Le trajet du nerf intercostal.*

— Il se trouve entre le muscle intercostal externe et le fascia endothoracique qui le sépare de la plèvre; il se rapproche de la côte sus-jacente sans l'atteindre.

— Au niveau de l'angle costal postérieur, il est entre les muscles intercostal externe et intercostal interne.

— Au niveau de la ligne axillaire apparaît le muscle intercostal moyen; le nerf passe entre ce muscle et l'intercostal interne; il est dans la gouttière costale.

— A 5 cm du sternum, quand cesse l'intercostal interne, le nerf chemine entre l'intercostal externe et le fascia endothoracique.

Le nerf intercostal fait partie du **pédicule intercostal** qui est constitué, de haut en bas, par la veine, l'artère et le nerf.

DISTRIBUTION

Les collatérales.

— Des filets pour l'articulation costo-vertébrale sus-jacente.

— Des filets pour la plèvre pariétale.

— Des nerfs pour les muscles sous-costal et sur-costal, pour les muscles intercostaux externe, moyen et interne; il y a quatre à cinq filets nerveux pour chacun de ces derniers muscles.

— Un nerf cutané : le rameau perforant latéral; il est plus volumineux que le nerf lui-même et semble le continuer. Accompagné d'une branche de l'artère intercostale, il perfore sur la ligne axillaire les intercostaux moyen et externe et, sur la paroi externe du thorax, donne une terminale antérieure et une postérieure. L'émergence de ce nerf se fait entre les digitations du grand dentelé pour les six premiers espaces, et celles du grand oblique pour les autres; dans son ensemble, cette émergence décrit un arc à concavité postérieure (fig. 213).

Les terminales.

Les six premiers nerfs intercostaux passent en avant des vaisseaux mammaires internes et à 1 cm environ du bord du sternum au ras du bord inférieur de la côte sus-jacente; ils perforent la paroi et constituent ce qu'on appelle la branche perforante antérieure qui est purement sensitive et se distribue aux téguments de la paroi antéro-latérale du thorax.

Les 4e, 5e, 6e nerfs intercostaux ont la particularité d'innerver la glande mammaire par le nerf perforant latéral et le triangulaire du sternum par leurs terminales. Le mamelon correspond au 4e ou au 5e nerf intercostal.

Les six derniers nerfs intercostaux quittent le thorax en passant entre les digitations du diaphragme et celles du transverse de l'abdomen; ils glissent entre le petit oblique et le transverse, et abordent le grand droit. Leur trajet est de plus en plus oblique vers le bas. Ils innervent les muscles larges de l'abdomen : grand oblique, petit oblique, transverse, le petit dentelé postéro-inférieur, et peut-être le diaphragme; ils donnent aussi des filets au péritoine de la paroi abdominale. Ils se terminent par deux rameaux perforants antérieurs, un externe qui va à la peau sur le bord externe du grand droit, l'autre musculo-cutané qui abandonne quelques filets au grand droit, perfore la gaine de ce muscle le long de son bord interne et se termine dans les téguments.

Les 7e, 8e et 9e nerfs se terminent au-dessus de l'ombilic, les 10e, 11e et 12e au-dessous.

Les anastomoses.

Les nerfs s'anastomosent entre eux par des filets qui croisent la face interne des côtés et avec le sympathique par l'intermédiaire des rameaux communicants.

CARACTÈRES PARTICULIERS

Le 1er nerf thoracique est volumineux. Il a un rameau communicant blanc très important qui porte des fibres destinées à la musculature intrinsèque de l'œil (fibres irido-dilatatrices) (v. p. 59). Au niveau du col de la première côte, le 1er nerf thoracique se divise en deux parties inégales; la plus importante va dans le plexus brachial et passe au-dessus de la première côte; l'autre constitue le premier nerf intercostal.

Le premier nerf intercostal chemine sous la première côte, au contact de la plèvre; il ne donne

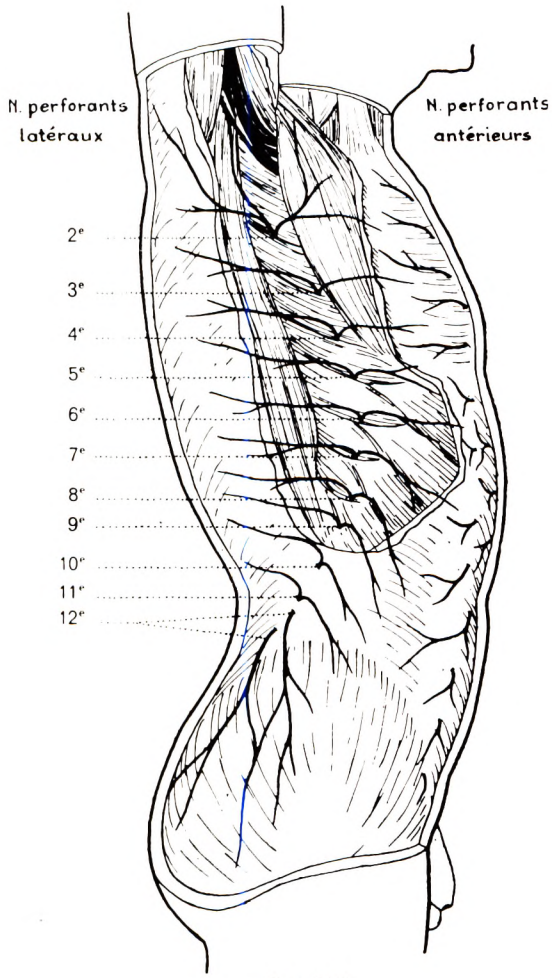

FIG. 213.

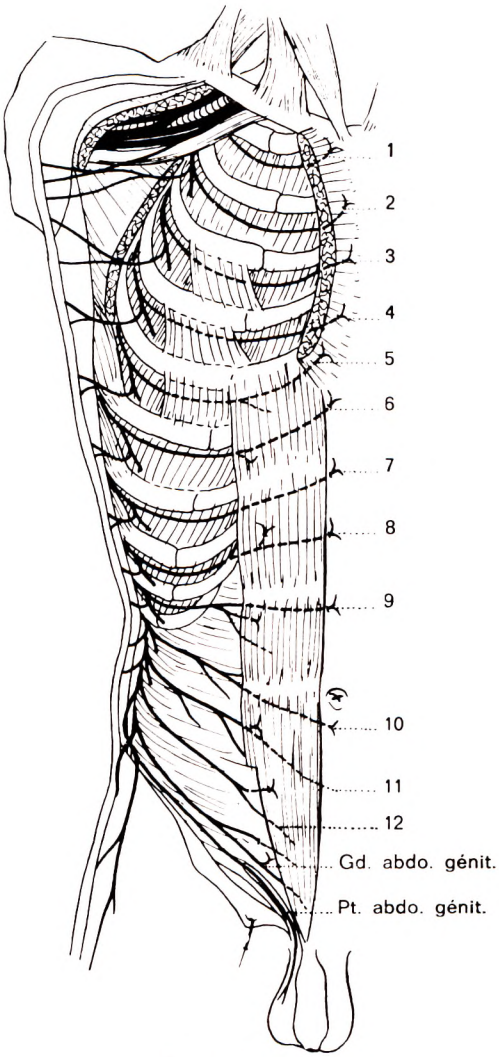

FIG. 214.

FIG. 213. — *Les nerfs perforants latéraux et antérieurs.* (D'après TESTUT et LATARJET.)
FIG. 214. — *Les nerfs intercostaux.*

pas de nerf perforant latéral, il innerve les muscles intercostaux et se termine par une branche cutanée antérieure.

LE 2e NERF INTERCOSTAL est parfois aussi assez grêle. Sa particularité est de donner un important nerf perforant latéral qui innerve une portion du thorax, la peau du creux de l'aisselle et de la face interne et supérieure du bras, et qui s'anastomose très souvent avec l'accessoire du brachial cutané interne pour constituer le nerf intercosto-huméral de Hyrtl (v. p. 234).

LE 12e NERF n'est pas intercostal, mais sous-costal; il est plus oblique que la 12e côte dont il s'éloigne progressivement. Il passe devant la partie supérieure du psoas, le ligament arqué et le carré des lombes, et derrière la partie inférieure de la plèvre, derrière le rein et la surrénale. Il traverse le transverse, chemine dans la paroi, et se termine sur la ligne médiane, entre l'ombilic et le pubis. Il innerve les muscles de la paroi comme les cinq nerfs sus-jacents, et va de plus au pyramidal. Il donne un rameau perforant latéral qui innerve les téguments de la région fessière et de la

face externe du grand trochanter. Au moment où il passe dans la gaine du grand droit, il traverse un tunnel aponévrotique situé avec une extraordinaire fidélité au milieu de la ligne qui va de l'ombilic à l'épine iliaque antéro-supérieure; on peut y trouver l'explication de la présence et de la précision cliniques du point douloureux dit point de Mac Burney (A. Baudet). Le 12e nerf intercostal peut enfin quelquefois suppléer le 1er nerf lombaire par l'extension de son territoire moteur et sensitif vers le bas.

EXPLORATION

Les nerfs intercostaux sont atteints par les mêmes lésions que les autres nerfs périphériques. La perte de fonction d'un ou de plusieurs nerfs a peu de conséquence en raison des suppléances fournies par les nerfs voisins.

Le rôle moteur.

L'atteinte du 1er nerf thoracique (et non du 1er nerf intercostal) détermine un syndrome de Cl. Bernard-Horner (enophtalmie, myosis, ptosis) dû à l'interruption des fibres sympathiques destinés à la face et à l'œil, qui vont à la chaîne sympathique cervicale par le premier rameau communicant.

LES NERFS INTERCOSTAUX innervent les muscles intercostaux.

Les muscles intercostaux possèdent une *double action :*

— Ils ont une action statique : étirés lors des mouvements respiratoires, ils jouent le rôle de simples lames élastiques tendues entre les côtes. Ils contribuent de plus à maintenir la rectitude du rachis; la désinsertion des muscles intercostaux par résection sous-périostée des côtes laisse la colonne vertébrale s'infléchir vers le côté non opéré, tout comme un mât dont les haubans seraient relâchés ou coupés d'un côté (Hovelacque).

— Ils ont un rôle respiratoire indiscutable; ils n'interviennent pas dans la respiration normale, mais seulement dans les mouvements d'inspiration et d'expiration forcées ou prolongée : ce sont des inspirateurs et expirateurs auxiliaires. Les intercostaux externes sont dilatateurs du thorax, donc inspirateurs, les intercostaux internes et moyens sont constricteurs du thorax, donc expirateurs.

LES SIX DERNIERS INTERCOSTAUX innervent les muscles de la paroi abdominale.

Les trois muscles larges : grand oblique, petit oblique et transverse, et le grand dorsal en arrière, forment une sangle qui soutient la cavité abdominale. Cette sangle musculo-apénévrotique est très solide malgré la faible épaisseur des muscles en raison de la disposition des fibres charnues qui sont orientées de façon différente; les fibres du grand oblique se dirigent en bas, en avant, celles du petit oblique ont une direction inverse, celles du transverse sont transversales, celles du grand droit sont verticales.

Action de chaque muscle de l'abdomen. — *Le grand oblique :* lorsque son point fixe est sur le bassin et que la colonne vertébrale est immobilisée par l'action des muscles spinaux, il abaisse les côtes; si, au contraire, la colonne vertébrale est libre, il abaisse le thorax et lui imprime un mouvement de torsion vers le côté opposé, ou en avant s'il y a action simultanée des deux muscles. Lorsque le point fixe est sur le thorax, il soulève le bassin et réduit les dimensions de la cavité abdominale.

Le petit oblique : lorsque son point fixe est sur le bassin, il abaisse les côtes, incline le thorax en avant et imprime au thorax un mouvement de rotation vers le côté de la contraction (par cette dernière action, il est donc antagoniste du grand oblique correspondant). Lorsque son point fixe est sur le thorax, comme le grand oblique, il élève le bassin.

Le transverse agit sur le thorax qu'il rétrécit et surtout sur la cavité abdominale dont il augmente la pression en comprimant les viscères contre la colonne vertébrale.

Le grand droit : lorsque son point fixe est sur le bassin, il fléchit le thorax en avant. Lorsque son point fixe est sur le thorax, il élève le pubis et fléchit le bassin sur le thorax.

Action d'ensemble des muscles de l'abdomen. — Ils sont fléchisseurs du tronc, donc antagonistes des muscles spinaux, ils contribuent au maintien de l'équilibre du bassin et de l'ensellure lombaire; si leur tonicité se relâche, le ventre devient fortement convexe et pointe en avant, et l'ensellure lombaire s'accentue;

— Ils maintiennent la pression abdominale par leur tonicité, augmentent cette pression par leur

contraction et jouent un rôle important dans tous les efforts, et plus spécialement dans la défécation, la miction, l'expiration forcée, les vomissements, la toux, l'accouchement;

— Ils sont expirateurs, par leur action directe sur le thorax et par l'augmentation de la pression abdominale produite par leur contraction et transmise au diaphragme par l'intermédiaire des viscères abdominaux.

Si les nerfs intercostaux sont atteints, on a une paralysie partielle ou totale de la paroi abdominale. Lorsqu'un seul nerf est atteint, il y a simplement atonie, puis compensation par les nerfs voisins; lorsque trois nerfs au moins ont été sectionnés, il y a paralysie, atrophie et possible éventration; les réflexes abdominaux sont abolis dans le quadrant atteint. Lorsqu'il y a paralysie unilatérale, l'ombilic est dévié vers le côté sain. Lorsqu'il y a paralysie des muscles abdominaux inférieurs et si le malade tend son abdomen (comme pour essayer de s'asseoir en partant de la position couchée), l'ombilic se déplace vers le haut (signe de Beevor).

Le rôle sensitif.

Les territoires sensitifs des nerfs intercostaux sont disposés de haut en bas en bandes transversales qui se chevauchent mutuellement.

Lorsqu'un seul nerf est sectionné, il n'y a pas d'anesthésie, lorsque deux nerfs ou plus sont sectionnés, il y a anesthésie segmentaire en bande.

Une excitation portant sur les nerfs thoraciques ou les nerfs intercostaux se manifeste par une douleur en ceinture dite névralgie intercostale. L'exploration des troubles de la sensibilité et de la topographie de la douleur, l'étude des réflexes abdominaux permettent de localiser le niveau d'une lésion médullaire (fracture du rachis, compression médullaire, zona intercostal...) ou d'une compression du nerf par une arthrose costo-vertébrale ou costo-transversaire.

ABORD CHIRURGICAL

L'infiltration ou la diathermolyse des nerfs intercostaux peuvent être réalisées à l'émergence des trous de conjugaison dans la région paravertébrale ou en tous points de leur trajet dans la gouttière creusée sur la face inférieure des côtes.

L'anesthésie obtenue a une distribution segmentaire, « en bande ». L'indication majeure sont les cas de névralgie intercostale rebelle.

CHAPITRE XIX

LE PLEXUS LOMBAIRE

Le plexus lombaire est constitué par l'ensemble des anastomoses que contractent entre elles, avant leur distribution périphérique, les branches antérieures des quatre premiers nerfs lombaires. Les branches collatérales et terminales de ce plexus sont destinées à la paroi abdominale, aux organes génitaux externes et aux membres inférieurs.

DESCRIPTION

Constitution. — Le 1er nerf lombaire s'anastomose quelquefois avec le 12e nerf thoracique, et toujours avec le 2e lombaire; il se divise en deux nerfs appelés grand et petit abdomino-génitaux.

Le 2e nerf lombaire envoie une anastomose au 1er nerf lombaire et se termine en donnant : le fémoro-cutané, le génito-crural et les racines supérieures du crural et de l'obturateur.

Le 3e nerf lombaire donne les racines moyennes du crural et de l'obturateur.

Le 4e nerf lombaire, appelé nerf en fourche de Jehring, se trifurque et donne les racines inférieures du crural et de l'obturateur, et une anastomose au 5e nerf lombaire avec lequel il forme le tronc lombo-sacré qui prend part à la constitution du plexus sacré (fig. 215).

Le trajet des nerfs lombaires est de plus en plus obliquement descendant, si bien que le 5e nerf lombaire (qui fait partie du plexus sacré) atteint sensiblement la verticale. Les nerfs tendent aussi à se placer les uns derrière les autres : les nerfs supérieurs sont dans une position antérieure par rapport aux nerfs inférieurs qui sont de plus en plus postérieurs (fig. 216).

Des variations existent dans la constitution du plexus; comme le plexus brachial, il peut être préfixé ou postfixé.

Chaque nerf est relié à la chaîne sympathique par un ou plusieurs rameaux communicants gris; seuls les 1re et 2e nerfs lombaires reçoivent un rameau communicant blanc (voir p. 340).

La forme du plexus lombaire est celle d'un triangle à sommet supérieur diaphragmatique et base inférieure pelvienne : le bord interne correspond aux nerfs d'origine, le bord externe aux collatérales, le bord inférieur aux terminales.

RAPPORTS

Le plexus. — Le plexus lombaire est situé dans l'angle dièdre formé par les corps vertébraux en dedans et les apophyses costiformes en arrière; il est recouvert en avant par le psoas. Dans cet espace celluleux, entre squelette et muscle, on trouve avec le plexus :

— les artères lombaires qui, nées de l'aorte, passent sous les arcades du psoas et se divisent en

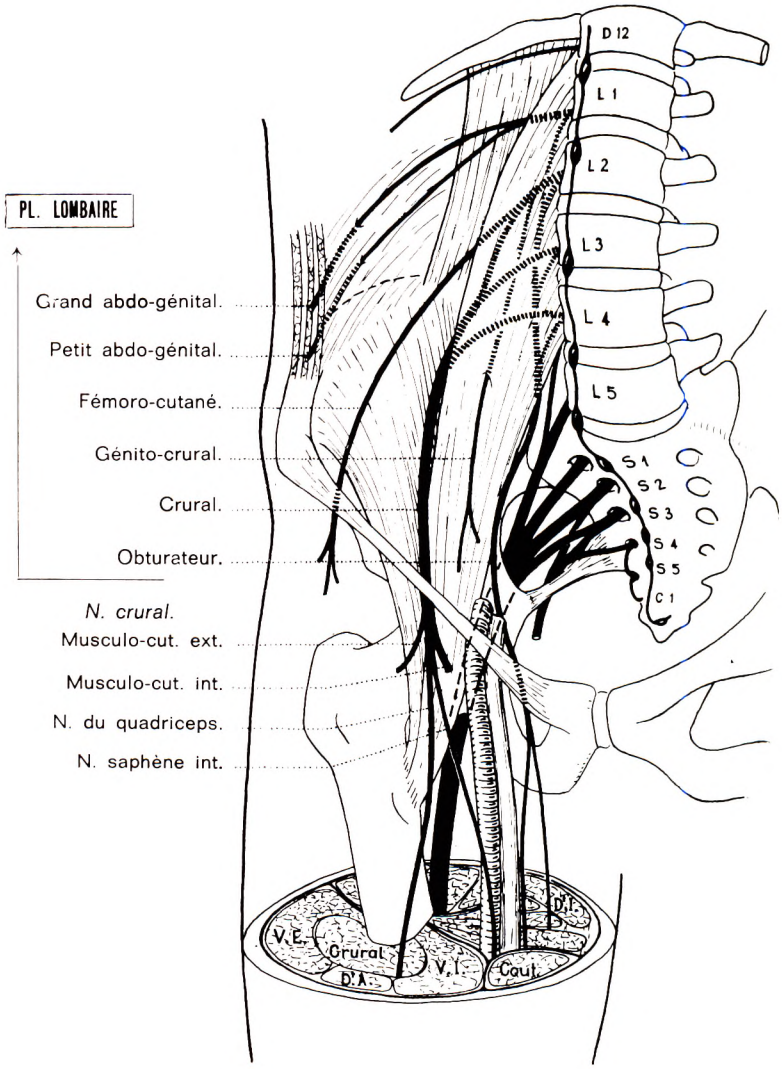

FIG. 215. — *Le plexus lombaire.*

avant du plexus en branche abdominale et branche dorso-spinale;

— la veine ilio-lombaire (lombaire ascendante) qui collecte les veines lombaires et rachidiennes, unit la veine iliaque primitive aux veines azygos et monte devant ou derrière les branches du plexus.

Les branches du plexus présentent des points communs : toutes émergent du psoas et toutes sortent du bassin, mais par des chemins différents.

L'émergence du psoas. La majorité des collatérales : grand et petit abdomino-génitaux, fémoro-cutané et crural, sortent sur le bord externe du psoas. Le génito-crural traverse le muscle. L'obturateur descend sur son bord interne.

La sortie du bassin se fait par divers orifices dont certains sont des orifices herniaires. Par le canal inguinal sortent les branches génitales des grand et petit abdomino-génitaux et du génito-crural; par le canal crural sortent le crural et la branche crurale du génito-crural; par le canal obturateur sort l'obturateur; par un orifice situé dans l'arcade crurale sort le fémoro-cutané.

EXPLORATION

Les lésions du plexus lombaire sont rares en raison de sa situation profonde; elles surviennent lors des traumatismes rachidiens, surtout des fractures des apophyses transverses, des lésions vertébrales tuberculeuses, des abcès et épanchements de la gaine du psoas, des tumeurs de la loge rétropéritonéale et du bassin. Dans les plaies de guerre, elles sont associées à l'atteinte des formations voisines.

DISTRIBUTION

I. — LES COLLATÉRALES

Des collatérales courtes naissent des troncs qui constituent le plexus lombaire; les nerfs des muscles intertranversaires sont issus des quatre premiers nerfs lombaires, ceux du muscle carré des lombes des trois premiers nerfs, ceux du psoas des 2e et 3e nerfs.

LES NERFS ABDOMINO-GÉNITAUX

Ils ont un trajet, des rapports et une distribution qui ressemblent à ceux des nerfs intercostaux. Ils ont le même trajet curviligne dans la paroi abdominale et ne participent pas à l'innervation du membre inférieur, si ce n'est par le rameau fessier du grand abdomino-génital.

Le grand nerf abdomino-génital (ou *ilio-hypogastrique* des auteurs anglo-américains) :

Description. — Il naît du 1er nerf lombaire; il a une direction oblique, il passe derrière le psoas et devant le carré des lombes, derrière le rein et la graisse pararénale; il chemine ensuite entre le transverse et le petit oblique au ras de la crête iliaque; il traverse quelquefois le petit oblique, au-dessus de l'épine iliaque antéro-supérieure; plus souvent, il se divise juste avant et ce sont ses terminales qui traversent le muscle. Sur tout ce trajet, il est entre le 12e nerf intercostal et le petit abdomino-génital.

Distribution. — Il donne au cours de sa route des collatérales comme les nerfs intercostaux, des filets moteurs aux muscles de la paroi abdominale et un nerf sensitif le perforant latéral qui traverse les muscles obliques au-dessus de la crête iliaque et va innerver la partie supéro-externe de la fesse et de la cuisse.

Une branche abdominale traverse le petit oblique, au-dessus de l'orifice profond du canal inguinal. Après un trajet parallèle à l'arcade fémorale, elle atteint la gaine du grand droit et se divise en donnant un rameau perforant externe qui va à la peau sur le bord externe du muscle grand droit et un rameau musculo-cutané qui donne des filets à ce muscle et au pyramidal, et va sur la ligne médiane constituer un rameau perforant interne.

Une branche génitale, oblique en bas et en dedans, traverse le petit oblique au niveau de l'épine iliaque antéro-supérieure, gagne entre les deux obliques l'orifice profond du canal inguinal, chemine au-dessus du cordon spermatique dont il est séparé par la fibreuse commune, sort par l'orifice externe du canal inguinal et va innerver les téguments de la région pubienne, du scrotum ou des grandes lèvres.

Le petit nerf abdomino-génital (ou *ilio-inguinal* des auteurs anglo-américains) :

Description. — Il naît aussi du 1er nerf lombaire. Plus petit que le grand abdomino-génital, il

a un trajet et une distribution semblables. Il contourne le tronc à un niveau légèrement inférieur, juste au-dessus de la crête iliaque et du ligament inguinal.

Distribution. — Il n'a pas de nerf perforant latéral et donne des collatérales aux muscles de la paroi. Il se termine au niveau de l'épine iliaque antéro-supérieure, par une branche abdominale et une génitale. La branche abdominale n'atteint pas le grand droit; elle va aux téguments de la région pubienne. La branche génitale suit le canal inguinal; elle va à la face interne de la cuisse, au scrotum et à la racine de la verge chez l'homme, aux grandes lèvres chez la femme.

Exploration. — Les nerfs abdomino-génitaux peuvent être sectionnés ou liés lors d'opérations sur la région inguinale. Leur atteinte se manifeste par des douleurs ou une anesthésie situées dans leur territoire de distribution, par une diminution du tonus de la partie inférieure de la paroi abdominale, et par une paralysie du petit oblique ce qui peut favoriser l'apparition d'une hernie inguinale.

LE NERF GÉNITO-CRURAL
(ou *nerf honteux externe*).

Description. — Il est issu du 2e nerf lombaire. Il traverse le muscle psoas et chemine dans sa gaine, derrière l'uretère et le péritoine; l'uretère le croise de dehors en dedans; les vaisseaux spermatiques croisent aussi le nerf, mais plus bas. Le nerf longe ensuite le côté externe des pédicules iliaques primitif et externe, et se divise au niveau du canal inguinal.

Distribution. — Il donne des collatérales nombreuses à l'artère iliaque externe (Lazorthes, v. p. 341, fig. 278) et deux terminales :

— Une branche génitale traverse le canal ingunal en compagnie du cordon spermatique (ou du ligament rond), et se termine sur le muscle crémaster, sur la peau du scrotum (ou des grandes lèvres) et de la partie supérieure de la face interne de la cuisse.

— Une branche crurale continue la direction du nerf, passe sous le ligament inguinal avec l'artère fémorale et à 2 ou 3 cm au-dessous, perfore le fascia cribriformis et va innerver la peau de la partie antéro-supérieure de la cuisse (triangle de Scarpa).

Exploration. — L'atteinte du nerf se manifeste par la situation plus basse du testicule correspondant due à la diminution du tonus du crémaster, la perte du réflexe crémastérien et une diminution de la sensibilité du territoire innervé. Dans les affections rénale et urétérale, une douleur de type rapporté peut se projeter dans son territoire (voir p. 316).

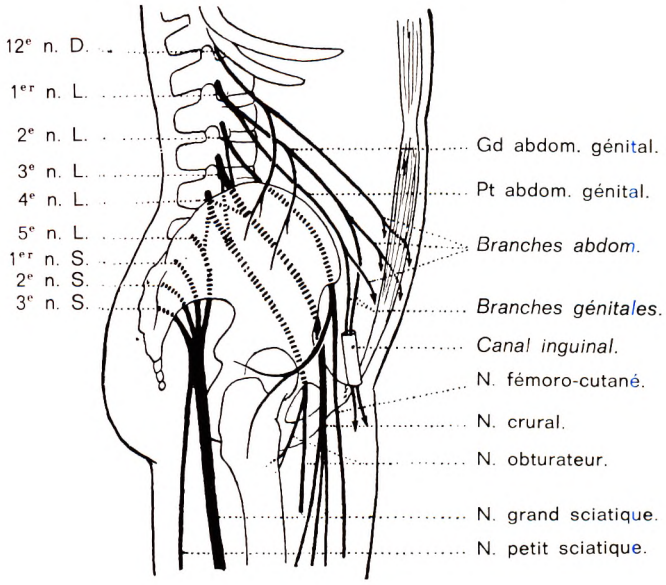

FIG. 216. — *Les collatérales du plexus lombaire.*

LE NERF FÉMORO-CUTANÉ.

Description. — Né par deux racines issues des 2e et 3e nerfs lombaires, il est d'abord situé derrière le psoas; il en émerge en passant soit sur son bord externe, soit à travers lui; il chemine ensuite sur le muscle iliaque dans un dédoublement de sa gaine. Il sort du bassin en traversant les fibres de l'arcade crurale entre les épines iliaques antérieures supérieure et inférieure. Dans la cuisse, il est en dehors du muscle couturier, sous le fascia lata et à 2 ou 3 cm au-dessous de l'arcade crurale il devient sous-cutané.

Distribution. — A la partie supéro-externe de la cuisse, il donne deux branches terminales sensitives : une postérieure ou fessière croise le muscle tenseur du fascia lata et va à la peau de la région supéro-externe de la fesse; une antérieure ou fémorale descend sur la face latérale de la cuisse jusqu'au genou et s'unit au plexus rotulien.

Le nerf fémoro-cutané peut manquer; il est alors souvent remplacé par le nerf fémoro-cutané antéro-externe, branche du crural.

Exploration. — Le nerf est parfois le siège de douleurs ou de paresthésies (fourmillements, engourdissements) appelées « méralgie paresthésique de Roth », situées sur les deux tiers supérieurs de la face latérale de la cuisse, du grand trochanter au genou; elles sont augmentées par la marche et la station debout. La pression du nerf, à son émergence entre les deux épines iliaques antéro-supéroeures, réveille une vive douleur. Une arhrose lombaire le plus souvent, un traumatisme, un mal de Pott, un zona, parfois une cicatrice de la face externe de la cuisse peuvent être à l'origine de la névralgie du fémoro-cutané. Mais dans la moitié des cas, on ne découvre pas de cause, il s'agit d'une névralgie essentielle; on implique alors la compression du nerf dans sa traversée aponévrotique au niveau de l'épine iliaque antéro-supérieure, ou l'angulation du nerf à la sortie du bassin, ou les microtraumatismes occasionnés par le port d'une ceinture.

Abord chirurgical. — Le nerf est découvert par une incision verticale située en dedans de l'épine iliaque antéro-supérieure au point où il croise l'arcade crurale. On le trouve contre l'épine iliaque antéro-supérieure dans un dédoublement du fascia lata. On peut aussi le chercher au-dessus de l'arcade crurale par une incision parallèle à cette arcade et située à un centimètre au-dessus de l'épine iliaque antéro-supérieure. Après avoir désinséré le petit oblique, le transverse et le fascia transversalis, on récline vers le haut le péritoine. On trouve le nerf dans un dédoublement du fascia iliaca.

II. — LES TERMINALES

Au nombre de deux, elles sont destinées à un groupe de muscles différents : la branche terminale interne ou nerf obturateur innerve les muscles internes adducteurs de la cuisse, la branche terminale externe ou nerf crural innerve les muscles antérieurs fléchisseurs de la cuisse.

LE NERF OBTURATEUR

Le nerf obturateur est un nerf mixte; par ses fibres motrices il innerve les muscles adducteurs, par ses fibres sensitives une zone cutanée de la face interne de la cuisse. Il participe aussi à l'innervation de l'articulation de la hanche et de l'artère poplitée.

DESCRIPTION

L'obturateur prend naissance par trois racines issues des 2e, 3e et 4e nerfs lombaires et réunies en un tronc commun derrière le psoas, entre le crural et le tronc lombo-sacré.

Il descend verticalement devant l'articulation sacro-iliaque, puis obliquement en avant et en dehors sur la paroi pelvienne latérale; il sort du bassin par le canal sous-pubien.

Il se termine dans la cuisse par deux terminales.

RAPPORTS

Dans la portion iliaque. — *Il apparaît dans la fossette ilio-lombaire* (de Cunéo et Marcille). Triangulaire à sommet supérieur, cette fossette est limitée en dehors par le psoas, en dedans par la 5e vertèbre lombaire et le promontoire, en bas par

l'aileron du sacrum. Le fond en est constitué par les 4e et 5e apophyses transverses et par le ligament iléo-lombaire tendu de la 4e lombaire à la face antérieure de l'articulation sacro-iliaque.

Dans la fossette qu'il traverse, le nerf passe devant la 5e apophyse transverse lombaire et la symphyse sacro-iliaque. Le tronc lombo-sacré est plus en dedans. L'artère ilio-lombaire, branche de l'hypogastrique, remonte dans la fossette; sa branche verticale lombaire s'enfonce dans la masse musculaire commune; sa branche transversale iliaque se porte en dehors en passant derrière le nerf. Des veines assez nombreuses l'accompagnent.

Devant la fossette sont : *a)* La bifurcation de l'artère iliaque primitive en iliaques interne et externe qui restent accolées sur quelques centimètres; l'obturateur apparaît dans leur écartement; *b)* La bifurcation veineuse placée derrière le plan artériel est plus interne à gauche qu'à droite. Les variations sont nombreuses, mais toujours le nerf émerge entre la veine iliaque externe située en dehors et l'artère hypogastrique en dedans; *c)* L'uretère, devant les vaisseaux et plus externe, surcroise la direction de l'obturateur; *d)* Le péritoine revêt tous ces organes; à gauche il forme la fossette méso-sigmoïde.

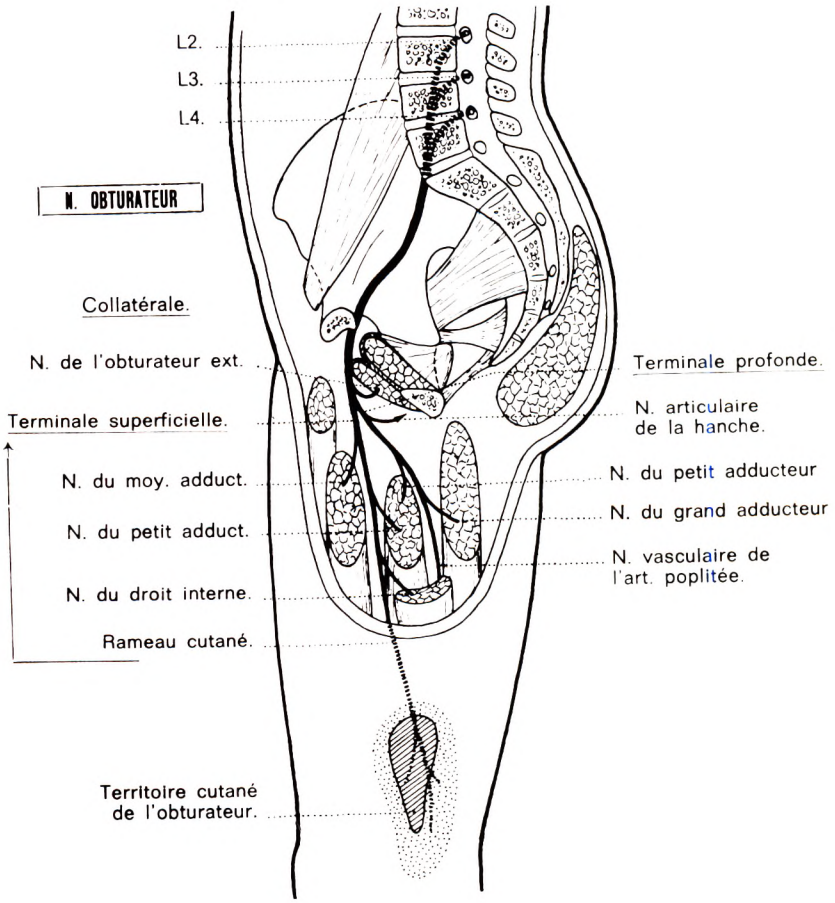

FIG. 217. — *Trajet et rapports du nerf obturateur.*

Dans la portion pelvienne. — Dégagé des fourches vasculaires, le nerf glisse sur la paroi latérale du bassin. Ses rapports sont :

En dehors : La surface quadrilatère de l'os iliaque matelassée par le muscle obturateur interne et par l'aponévrose pelvienne.

En haut : Le détroit supérieur, les vaisseaux iliaques externes, surtout la veine et les ganglions iliaques externes dont la chaîne interne sous-vei-

neuse peut être au contact du nerf. Le ganglion moyen de cette chaîne a été appelé ganglion obturateur; il recevrait les lymphatiques de l'utérus (Cunéo, Leveuf et Godard).

En bas : Le plancher pelvien est formé par le muscle releveur de l'anus.

En arrière : Le plexus sacré sous l'aponévrose pelvienne est loin. L'artère hypogastrique est sous le feutrage de la gaine hypogastrique. Certaines de ses branches viscérales qui soulèvent la gaine en ailerons viennent vers le nerf : l'obturatrice située au-dessous s'en rapproche progressivement, l'ombilicale et l'utérine restent à distance. La veine obturatrice, simple ou double, sous-jacente à l'artère obturatrice, va se jeter dans la veine hypogastrique.

En dedans sont les viscères pelviens : Chez l'homme, le péritoine recouvre la vessie sur la face latérale de laquelle se croisent le déférent et l'artère ombilicale; entre vessie et paroi, le péritoine forme le récessus paravésical. Chez la femme, le péritoine du ligament large qui se fixe du détroit supérieur au plancher pelvien, un peu en avant de l'artère hypogastrique sépare deux régions : en arrière est la fossette ovarienne (Krause) située au-dessous des vaisseaux iliaques externes et en avant du relief de l'artère utérine et de l'uretère; le nerf croise la face externe de l'ovaire, près de son pôle supérieur (névralgie obturatrice d'origine ovarienne); en avant est la fosse obturatrice de Waldeyer située en arrière du ligament rond.

Dans le canal sous-pubien :

L'orifice postérieur a la forme d'un ovale à grand axe transversal, limité en haut par le rebord osseux, en bas par la membrane obturatrice interne renforcée par le ligament de Gunse (agent d'étranglement des hernies); sur le ligament s'insère l'obturateur interne. L'anastomose entre épigastrique et obturatrice croise à ce niveau le nerf. Le péritoine pelvien forme parfois une légère dépression : fossette péritonéale, qui est l'amorce possible des exceptionnelles hernies obturatrices.

Le canal sous-pubien, long de 3 cm environ, est oblique en bas, en avant, en dedans; il est limité en haut par le rebord osseux de la gouttière sous-pubienne, en bas, d'arrière en avant, par le bord supérieur du muscle obturateur interne, le bord supérieur de la membrane obturatrice interne (ligament de Gunse), la bandelette sous-pubienne (ligament de Vinson) et le bord supérieur épais du muscle obturateur externe.

L'orifice antérieur à grand axe transversal est limité en haut par le rebord antérieur de la gouttière, en bas par la bandelette sous-pubienne.

Le canal sous-pubien contient de la graisse en continuité avec le tissu cellulaire sous-péritonéal et le paquet vasculo-nerveux obturateur disposé de haut en bas nerf-artère-veine. Dans le canal, le nerf se dédouble en 5 à 6 rameaux groupés en deux branches terminales.

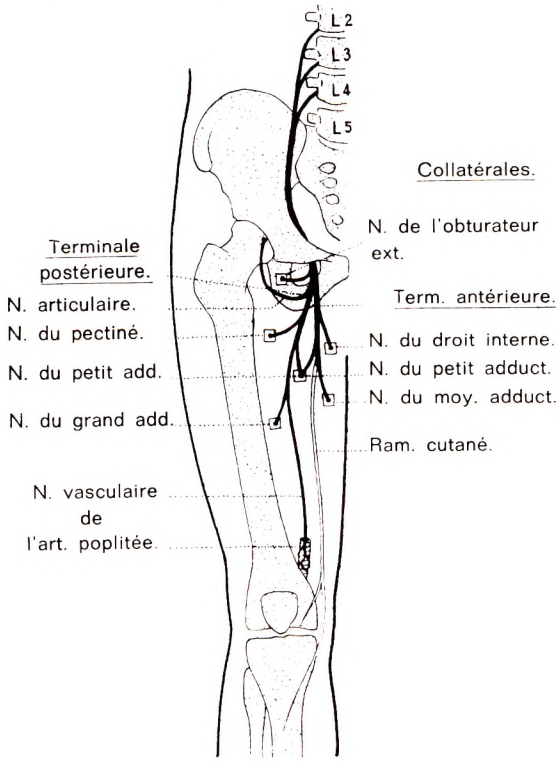

FIG. 218. — *Distribution du nerf obturateur.*

Dans la hernie obturatrice, les vaisseaux sont le plus souvent en arrière du collet. La hernie directe sort par l'orifice externe; la hernie indirecte passe entre deux faisceaux de l'obturateur externe. La compression du nerf peut se manifester par une névralgie obturatrice et une crampe des adducteurs.

DISTRIBUTION

Les collatérales. — Il n'y en a aucune intrapelvienne. Une seule, née dans le canal obturateur : le nerf de l'obturateur externe se divise en deux rameaux : un va sur la face profonde du muscle, l'autre sur sa face antérieure (fig. 218).

Les terminales. — Elles sont au nombre de deux :

La branche antérieure chemine en avant du petit adducteur, en arrière du pectiné et du moyen adducteur. Elle donne : le nerf du droit interne qui, situé entre le moyen adducteur et le grand adducteur, gagne la face externe du muscle; le nerf du moyen adducteur; le nerf du petit adducteur; un rameau cutané qui passe soit devant, soit derrière le moyen adducteur, donne une anastomose au nerf saphène interne et se termine sur la peau de la face interne du tiers inférieur de la cuisse et du genou.

La branche postérieure ou profonde chemine entre le petit et le grand adducteur et donne :

— un rameau à l'articulation de la hanche;

— le nerf du grand adducteur qui par plusieurs rameaux va aux faisceaux supérieur et moyen du muscle; le faisceau inférieur ou ischiocondylien du muscle est innervé par le grand sciatique;

— quelques fins rameaux pour la partie postérieure du petit adducteur et pour le pectiné;

— un filet vasculaire qui va sur l'artère poplitée participer à la constitution du plexus périvasculaire poplité (G. Lazorthes, v. p. 296).

EXPLORATION

Le rôle moteur.

Les muscles adducteurs interviennent dans l'adduction de la cuisse. Le droit interne contribue à la flexion du genou et à la rotation interne du tibia. L'obturateur externe aide à la rotation externe de la cuisse.

L'atteinte du nerf n'a jamais de très graves conséquences, car le moyen adducteur est aussi innervé par le crural et le grand adducteur par le sciatique. L'atrophie des muscles n'est jamais complète.

Les fonctions des muscles droit interne et obturateur externe sont compensées : seule est décelable une légère faiblesse de la flexion du genou et de la rotation interne. Par contre, malgré l'innervation compensée des moyen et grand adducteurs, l'adduction de la cuisse est affaiblie : assis, le sujet a des difficultés pour croiser les cuisses; les cavaliers serrent moins bien leur monture. Dans la marche, la cuisse tend à aller en dehors en raison de la contraction non contrariée des abducteurs. Pour explorer la contraction des muscles, on fait coucher le sujet, les jambes étendues, et on cherche à mettre la cuisse en abduction en lui demandant de s'y opposer.

Le rôle sensitif.

Le territoire de l'obturateur correspond à la face interne de la cuisse. Lors de l'atteinte du nerf, la perte de la sensibilité correspond à une portion très réduite du territoire cutané car une compensation provient des nerfs voisins.

La névralgie obturatrice est plus fréquente chez la femme chez qui elle a pour cause des lésions annexielles. Dans les deux sexes, elle révèle parfois une hernie obturatrice. Elle siège au niveau de la partie supérieure et interne de la cuisse; elle irradie vers le genou.

L'obturateur peut être comprimé pendant la grossesse, au niveau du bassin, par la tête fœtale, ou par des manœuvres obstétricales; il peut l'être encore au niveau du canal obturateur par une hernie obturatrice.

ABORD CHIRURGICAL

Dans le bassin. — C'est habituellement là qu'on va sectionner le nerf dans les cas de paralysie spasmodique avec rétraction en flexion et en adduction des membres, dans le but de réduire cette déformation. L'incision en dedans atteint la ligne médiane. Il faut passer au-dessous et en dedans des vaisseaux épigastriques; s'ils sont gênants, on doit parfois les couper entre deux ligatures; le péritoine est ensuite décollé et refoulé en haut et en dedans; le regard plonge dans le petit bassin; sur la paroi latérale au-dessous de la veine iliaque externe et des ganglions rétro-cruraux internes, on découvre, étagés de haut en bas, nerf, artère et veine obturateurs.

On peut aussi atteindre le nerf par voie latérale. L'incision passe en dedans de l'épine iliaque antéro-supérieure, les muscles sont dissociés dans la direction de leurs fibres, le péritoine est décollé de la fosse iliaque jusqu'aux vaisseaux iliaques externes qui sont délicatement soulevés par un écarteur, le pédicule obturateur est alors découvert.

A la cuisse. — L'incision va de l'épine du pubis au sommet du triangle de Scarpa. Les vais-

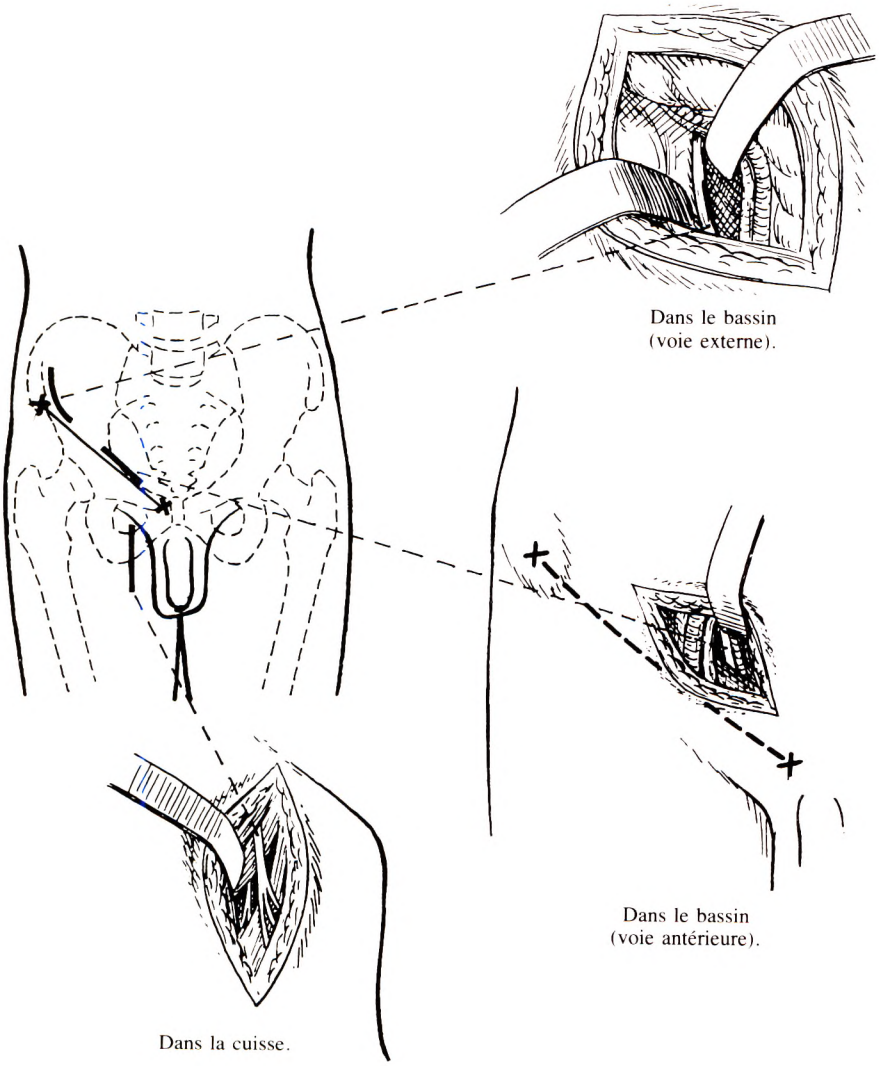

FIG. 219. — *Abord chirurgical du nerf obturateur.*

seaux honteux externes sont liés, les ganglions réclinés en dehors. Pour trouver le pédicule obturateur, il faut passer entre pectiné et moyen adducteur; l'interstice répond exactement à la ligne d'incision, le moyen adducteur recouvrant légèrement le pectiné. En écartant les muscles, on aperçoit la branche antérieure du nerf obturateur. Pour découvrir la branche postérieure il faut se porter un peu en dehors de la branche antérieure sous le petit adducteur.

L'infiltration du nerf obturateur peut être réussie au niveau de l'orifice antérieur du canal sous-pubien où les branches obturatrices émergent du bassin.

Sur une verticale passant par l'épine du pubis, on ponctionne la peau à 3 cm au-dessous de cette dernière. L'aiguille est dirigée horizontalement d'avant en arrière et légèrement de dedans en dehors, en visant un point situé à 1 cm en dedans et en dessous du milieu de l'arcade crurale. Après un trajet de 3 à 5 cm en moyenne, on butte sur la branche horizontale du pubis; il suffit alors de relever légèrement l'aiguille pour que sa pointe se trouve au niveau de l'orifice antérieur du canal sous-pubien.

LE NERF CRURAL

Le nerf crural est un nerf mixte : par ses branches motrices, il est le nerf de la flexion de la cuisse sur le bassin et le nerf de l'extension de la jambe sur la cuisse. Par ses branches cutanées, il donne la sensibilité à la face antérieure de la cuisse, à la face interne de la jambe et du pied.

DESCRIPTION

Le crural naît du plexus lombaire par trois racines : deux racines principales se détachent des 3e et 4e nerfs lombaires, un troisième se détache du 2e nerf lombaire.

Ces nerfs d'origine descendent derrière le psoas et se réunissent à la partie supéro-interne de la fosse iliaque. De là, le nerf se dirige oblique en bas et en dehors, émerge sur le bord externe du psoas et traverse la fosse iliaque interne.

Il se termine après être passé sous l'arcade crurale en s'épanouissant en quatre branches terminales.

RAPPORTS

Dans la fosse iliaque interne. — Le nerf chemine à l'intérieur de la gaine du psoas iliaque. Il répond : *en arrière* à la gouttière que forment le psoas et l'iliaque; *en dehors* à l'iliaque; *en dedans* au psoas qui descend fusiforme le long du détroit supérieur, aux vaisseaux iliaques, artères, veines et lymphatiques; *en avant,* à l'aponévrose des muscles, au péritoine et, par son intermédiaire, à droite au caecum, à gauche au côlon iliaque.

Sous l'arcade crurale. — Toujours situé dans la gaine du psoas-iliaque, il répond toujours *en arrière* à la gouttière musculaire, *en avant* à l'arcade crurale tendue de l'épine iliaque antéro-supérieure à l'épine du pubis, *en dedans* au tendon du psoas, à la bandelette ilio-pectinée tendue de l'arcade crurale à l'éminence ilio-pectinée, et au pédicule fémoral fait de dehors en dedans de l'artère, de la veine et des lymphatiques représentés par le ganglion de Cloquet. Le nerf s'est progressivement rapproché de ces vaisseaux au fur et à mesure que le muscle psoas se rétrécit vers le bas.

Au-dessous de l'arcade crurale, le nerf s'épanouit en plusieurs branches qui rayonnent à la manière d'une patte d'oie.

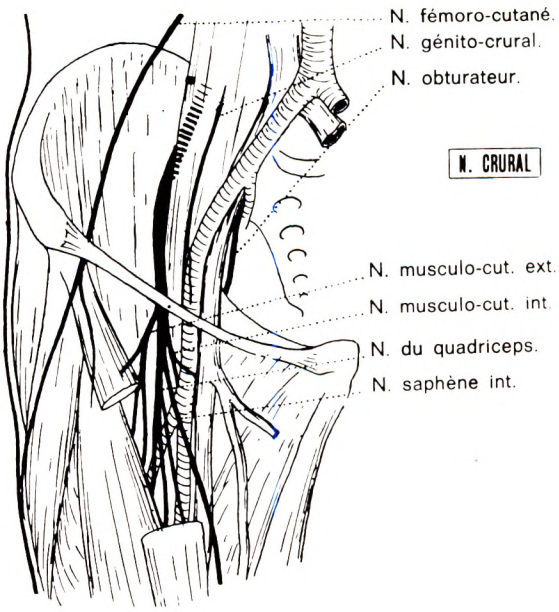

FIG. 220. — *Le trajet et les rapports du nerf crural.*

DISTRIBUTION

Les collatérales.

1° Quelques petits filets (3 à 4) vont au muscle iliaque; 2° Un nerf pénètre dans le psoas près de l'arcade crurale; 3° Le rameau de l'artère fémorale naît près de l'arcade crurale (Schwalbe) et pénètre dans la gaine de l'artère fémorale qu'il accompagne jusqu'au milieu de la cuisse. Il donne des filets nerveux qui suivent la fémorale profonde; 4° Le nerf du pectiné naît au-dessus de l'arcade, passe sous les vaisseaux fémoraux et aborde le muscle par sa face antérieure, ce muscle reçoit aussi des rameaux du musculo-cutané interne et de l'obturateur; 5° Un nerf fémoro-cutané antéro-externe inconstant s'anastomose au fémoro-cutané.

Les terminales.

Au nombre de quatre, elles sont disposées sur deux plans. On trouve sur un plan superficiel : en dehors le musculo-cutané externe et en dedans le musculo-cutané interne; sur un plan profond : en dehors le nerf du quadriceps et en dedans le nerf saphène interne. Deux terminales sont des nerfs mixtes : les musculo-cutanés interne et externe; une est motrice, le nerf du quadriceps; une est sensitive, le saphène interne.

Le musculo-cutané externe. — Il donne aussitôt :

Les rameaux musculaires abordent la face postérieure du couturier, dans son quart supérieur; des filets courts s'enfoncent aussitôt, des filets longs descendent et pénètrent le muscle à la partie moyenne, des filets récurrents remontent vers l'insertion supérieure.

Les rameaux cutanés au nombre de trois :

— Le *perforant supérieur* perfore le couturier dans son tiers supérieur, chemine dans sa gaine fibreuse, devient sous-cutané vers la partie moyenne de la cuisse et s'épanouit en des filets qu'on suit jusqu'à la partie supérieure de la rotule.

— Le *perforant moyen* suit le bord interne du couturier dans la gaine duquel il est. Il traverse le muscle à la partie moyenne de la cuisse et perfore le fascia lata au niveau du condyle interne. Il se termine par des filets externes qui décrivent une courbe à concavité supérieure au-dessus de la rotule, des filets internes qui, à la hauteur du condyle interne, s'anastomosent avec la branche rotulienne du saphène interne des filets inférieurs

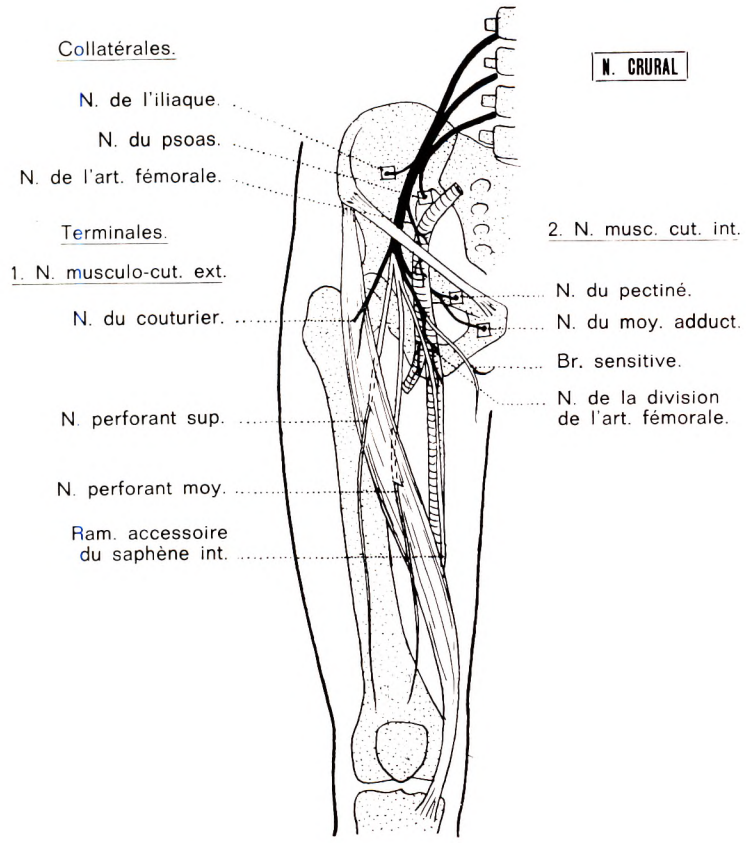

FIG. 221. — *La distribution du crural.*
Le musculo-cutané externe et le musculo-cutané interne.

qui s'anastomosent avec l'accessoire du saphène interne.

— Le *rameau accessoire du saphène interne* oblique en bas et en dedans se divise en deux filets :

a) Un filet superficiel ou satellite de la veine saphène interne perfore l'aponévrose à la partie moyenne de la cuisse, accompagne la veine saphène interne dans la partie inférieure de son trajet fémoral, et finalement au niveau du condyle interne s'anastomose avec la branche jambière du nerf saphène interne;

b) Le filet profond, ou satellite de l'artère fémorale, descend dans le canal fémoral, croise la face antérieure de l'artère à la pointe du triangle de Scarpa, sort du canal en perforant la paroi antérieure du canal de Hunter (repère de la ligature de l'artère), descend en dedans du tendon du 3e adducteur pour former à la face interne du genou un plexus en s'anastomosant avec un filet du nerf saphène interne et le rameau cutané de l'obturateur.

Le musculo-cutané interne. — Il naît fréquemment par un tronc unique qui se divise très rapidement. Ses branches sont dirigées en dedans.

Les rameaux musculaires sont rétrovasculaires et aboutissent sur les faces antérieures du pectiné et du moyen adducteur.

Les rameaux cutanés sont prévasculaires; il arrive parfois que l'un croise la face antérieure de l'artère tandis que l'autre croise la face postérieure, s'insinue entre l'artère et la veine constitue un anneau nerveux péri-artériel et va se fusionner avec le précédent; ils perforent l'aponévrose et vont innerver la peau d'un territoire situé sur la face interne de la partie supérieure de la cuisse intermédiaire entre celui du génito-crural et de l'obturateur.

Un rameau articulaire va sur la face antérieure de l'articulation de la hanche.

Des rameaux vasculaires constants; l'un d'entre eux suit l'artère fémorale profonde et donne le nerf diaphysaire du fémur; nous l'avons appelé le « nerf de l'artère fémorale profonde ».

Le nerf saphène interne. — Il représente la branche la plus longue du nerf crural; il s'étend, en effet, du pli de l'aine au bord interne du pied. Son nom vient des rapports qu'il présente avec la veine saphène interne; en réalité, il n'est satellite de cette veine qu'à la jambe, tandis que sur la majorité de son parcours, il suit l'artère fémorale.

Rapports. — *Au tiers supérieur de la cuisse,* il descend dans la gaine du psoas. Il répond *en avant* au musculo-cutané interne et à la branche profonde du rameau accessoire du nerf saphène interne qui le croisent de dehors en dedans l'un au-dessus de l'autre; *en dehors* aux branches du nerf du quadriceps; *en dedans* aux vaisseaux fémoraux; *en arrière* aux collatérales externes de

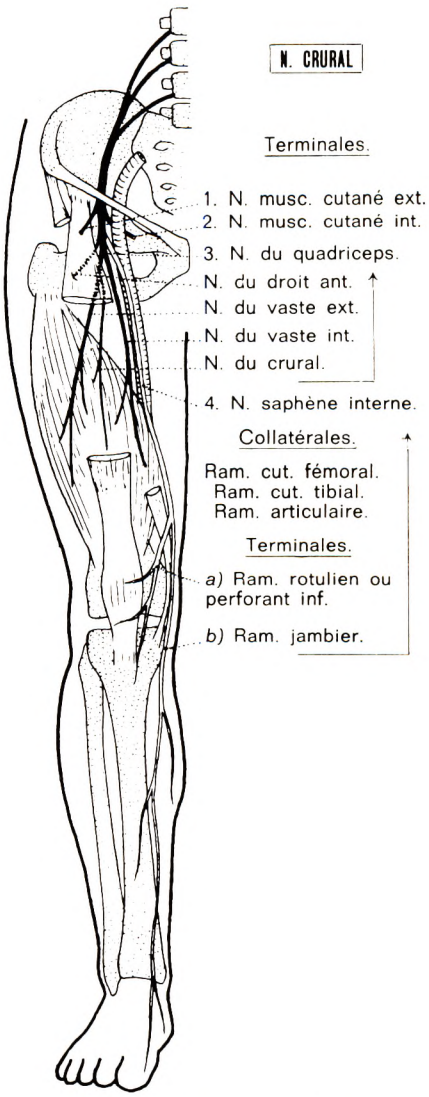

FIG. 222. — *La distribution du crural.* Le nerf du quadriceps et le nerf saphène interne.

l'artère fémorale profonde : circonflexe externe et artère du quadriceps.

Dans le tiers moyen de la cuisse, le nerf devient satellite de l'artère fémorale. Dans le canal fémoral limité en dehors par le vaste interne, en dedans par le moyen adducteur et le grand adducteur, en avant par le couturier étalé dans un dédoublement de l'aponévrose fémorale, il contourne en hélice les faces externe, antérieure et interne de l'artère fémorale, suivant un trajet parallèle à celui de la branche profonde de l'accessoire du nerf saphène interne mais situé au-dessus.

Dans le tiers inférieur de la cuisse, le nerf sort du canal de Hunter au-dessous de l'artère grande anastomotique, par un orifice situé au-dessous de celui de l'accessoire du nerf saphène interne et à peu près au niveau de la traversée de l'anneau du 3e adducteur par l'artère fémorale.

Le nerf descend alors sous-aponévrotique, derrière le tendon du 3e adducteur, jusqu'à la face postérieure du condyle interne. Au niveau de l'interligne articulaire, il devient superficiel et se termine.

Distribution. — LES COLLATÉRALES sont : Un rameau cutané-fémoral, né à la partie moyenne de la cuisse, se dirige en bas et en arrière entre le couturier et le droit interne, se distribue à la région postéro-interne de la cuisse et du genou.

Un rameau cutané tibial, né au bord supérieur du canal de Hunter, descend entre le couturier et le droit interne, se distribue à la région interne du mollet.

Un rameau articulaire, né dans le canal de Hunter, va à la face interne de l'articulation du genou.

Un à deux nerfs vasculaires vont sur la terminaison de l'artère fémorale.

LES TERMINALES sont au nombre de deux : une antérieure rotulienne ou perforante inférieure se ramifie dans les téguments de la région rotulienne; une postérieure jambière, satellite de la veine saphène interne à partir de la tubérosité tibiale, chemine soit en arrière, soit en avant de la veine, donne des rameaux cutanés antérieur et postérieur et au tiers inférieur de la jambe se divise en deux rameaux : un antérieur reste en avant de la veine jusque sur le dos du pied et s'anastomose avec le sciatique poplité externe, un postérieur descend en arrière de la veine.

LES ANASTOMOSES. — Le nerf est uni au rameau cutané de la branche antérieure du nerf obturateur, au tiers supérieur ou au tiers moyen de la cuisse.

Le nerf du quadriceps. — Il naît, soit par un tronc unique, soit par plusieurs filets. Il représente la branche la plus profonde du crural.

Il donne :

— Le nerf du droit antérieur qui atteint la face profonde du muscle se divise en rameaux récurrents, rameaux moyens courts, et rameaux longs qui descendent dans la gaine du muscle pour le pénétrer au tiers moyen. Il émet un filet articulaire qui gagne la face antérieure de l'articulation.

— Le nerf du vaste externe se divise bientôt en plusieurs filets qui passent sous le couturier et sur le droit interne; ils atteignent le vaste externe par un filet récurrent, un filet moyen court, un filet inférieur.

— Le nerf du vaste interne descend verticalement jusqu'au canal de Hunter, en dehors de l'artère fémorale; il donne des rameaux supérieur et moyen, un gros rameau inférieur qui pénètre dans le muscle et émet un filet articulaire pour la face interne du genou.

— Le nerf du crural. Le muscle reçoit un rameau supérieur qui vient directement du nerf du quadriceps, un rameau moyen qui vient du nerf du vaste externe, un rameau inférieur qui vient du nerf du vaste interne.

La distribution du nerf crural subit en réalité de grandes variations et, au lieu d'une quadrifurcation, on pourrait aussi bien décrire un épanouissement en rameaux musculaires, cutanés, vasculaires, osseux, articulaires...

EXPLORATION

Le rôle moteur.

La fonction des muscles. — Le psoas iliaque. Lorsque ce muscle prend un point fixe sur le bassin et sur la colonne vertébrale, il est fléchisseur de la cuisse sur le bassin et rotateur externe de la cuisse. Lorsqu'il prend son point fixe sur le fémur, il est fléchisseur du tronc : il est antagoniste des muscles spinaux qui sont extenseurs du tronc; il intervient donc dans l'équilibre statique du tronc.

— Le quadriceps étend la jambe sur la cuisse; le droit antérieur commence cette action, les muscles vastes la continuent.

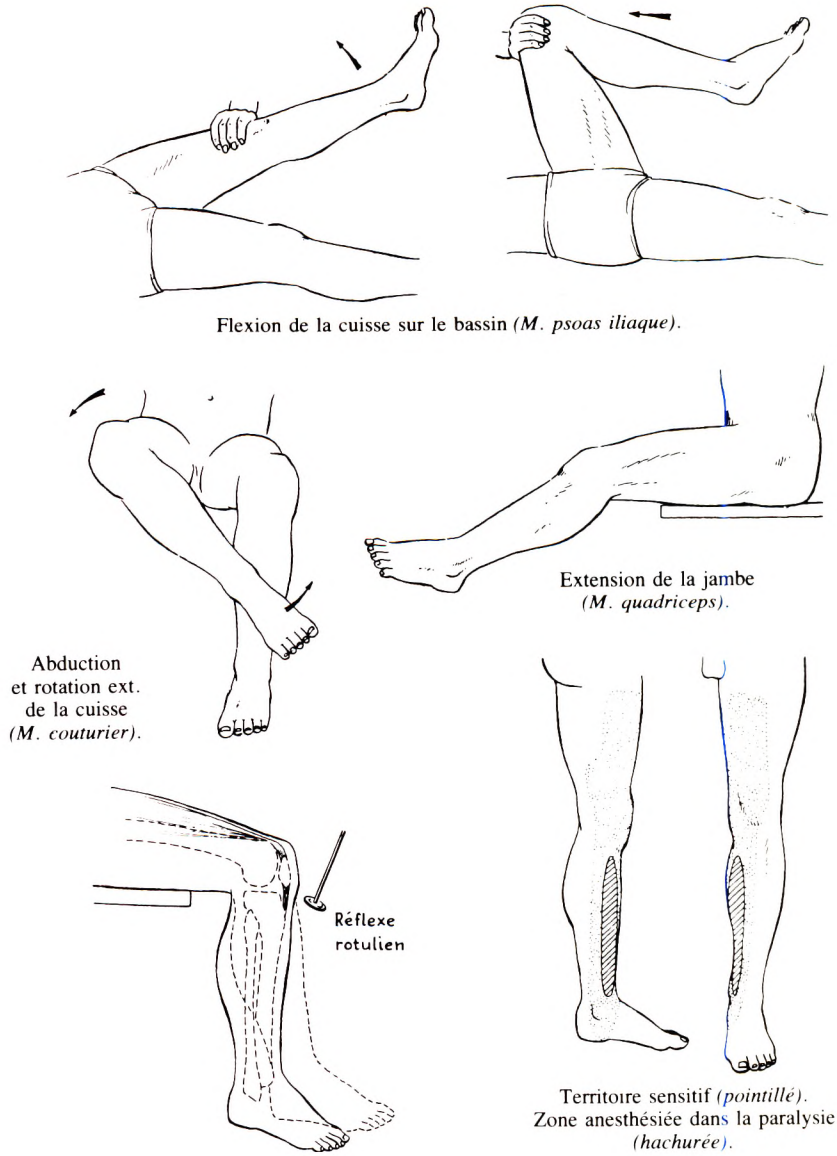

FIG. 223. — *Exploration du nerf crural.*

— Le pectiné met la cuisse en adduction.

— Le couturier fléchit la hanche et le genou, fixe la hanche fléchie et participe à l'abduction et à la rotation latérale de la cuisse.

L'exploration de la motilité, dans les cas de paralysie du nerf crural, découvre que :

— la flexion de la cuisse sur le bassin est affaiblie (psoas iliaque);

— l'extension de la jambe est impossible, par atteinte du quadriceps. La marche est difficile, car il n'y a pas d'enjambement; à chaque pas le pied correspondant au côté paralysé est amené à la hauteur du pied sain, mais pas plus loin; quelquefois, le sujet maintient sa cuisse en extension avec ses mains appuyées sur le genou; la marche à reculons est souvent plus facile parce que les extenseurs de la cuisse sont indemnes; la montée

d'un escalier est difficile. L'élévation du pied au-dessus du plan du lit, si le sujet est couché, est impossible. Le réflexe rotulien est aboli;

— l'adduction est conservée car les muscles adducteurs compensent la paralysie du pectiné;

— l'abduction et la rotation latérale de la cuisse sont abolies par atteinte du couturier.

Lorsque la paralysie a une certaine ancienneté, l'atrophie du quadriceps est évidente.

Le rôle sensitif.

Le territoire sensitif du nerf correspond à la face antérieure de la cuisse, à la face interne du genou, de la jambe et du pied. Si le nerf crural est sectionné, la sensibilité est diminuée dans ce territoire; en réalité, il n'y a une anesthésie que dans une partie réduite de ce territoire. Si le nerf saphène est seul atteint, l'hypoesthésie va du genou à la cheville.

La névralgie crurale ou cruralgie est située dans le territoire d'innervation; l'hyperextension de la cuisse sur le bassin, le malade étant couché sur le ventre, déclenche un paroxysme douloureux.

LÉSIONS : SIÈGES ET CAUSES

Le nerf crural est rarement atteint car il est profondément situé dans le bassin et son trajet est court. Il peut être comprimé lors des fractures du bassin ou de l'extrémité supérieure du fémur, ou lors de la réduction d'une luxation de la hanche. Une blessure par balle ou par arme blanche est généralement accompagnée par une plaie de l'artère fémorale quelquefois fatale. Le nerf peut

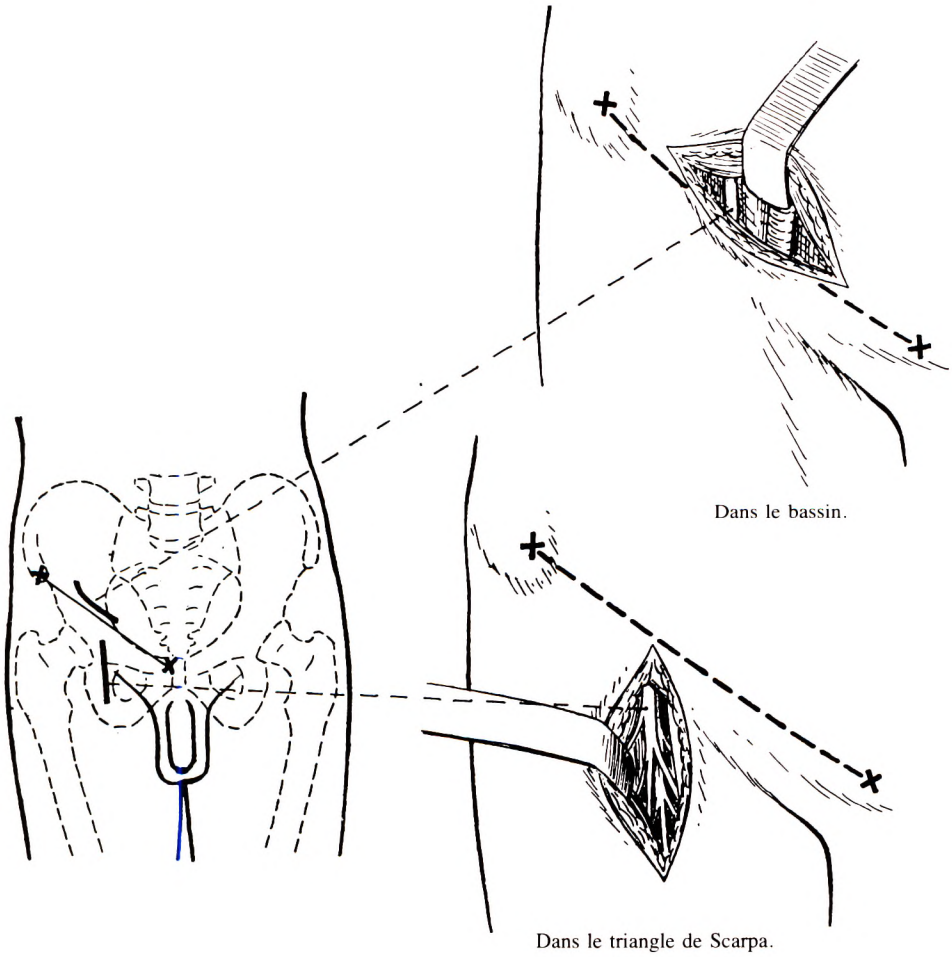

FIG. 224. — *Abord chirurgical du nerf crural.*

être comprimé encore par un hématome de la gaine du psoas (chez les hémophiles ou au cours des traitements anticoagulants), un abcès du psoas, un anévrysme de l'artère fémorale ou une tumeur du bassin. Il peut être le siège d'une tumeur ou d'une névrite (diabète).

La névralgie du nerf crural est d'origine rachidienne (hernie discale L2-L3, tumeur, mal de Pott) ou pelvienne. La névralgie du nerf saphène interne est plus fréquente; elle est due à l'irritation du nerf soit au niveau de la cuisse dans sa traversée du canal de Hunter, soit au niveau de la jambe par une phlébite de la veine saphène interne dans leur parcours commun, soit encore par des névromes du nerf après opération pour varices; dans les deux cas, la douleur est réveillée par la pression au point où le nerf est irrité.

ABORD CHIRURGICAL

Dans le bassin. — L'incision cutanée de 6 à 8 cm, parallèle à l'arcade crurale et située à 1 cm au-dessus, se termine à 3 cm en dehors de l'épine du pubis. Les fibres du grand oblique sont incisées, le petit oblique et le transverse sont refoulés vers le haut et en dedans, le fascia transversalis est effondré en dehors des vaisseaux épigastriques situés dans son plan. Le tissu cellulaire sous-péritonéal et le péritoine sont réclinés en haut en dedans. C'est alors qu'on découvre l'artère et la veine iliaque externes. En dehors de ces vaisseaux se trouve le nerf crural.

La voie latérale décrite pour l'obturateur permet aussi l'accès au crural (v. p. 262).

Dans la cuisse. — L'incision cutanée verticale passe à un centimètre en dedans du milieu de l'arcade fémorale. Après incision de l'aponévrose, l'artère fémorale est écartée en dedans. Dans la gaine du psoas se trouve le nerf crural; il faut l'inciser pour le découvrir. Le nerf est souvent d'aspect fasciculé et déjà divisé en ses branches terminales.

CHAPITRE XX

LE PLEXUS SACRÉ

Le plexus sacré résulte de l'union du tronc lombo-sacré constitué par la branche antérieure du 5e nerf lombaire auquel s'est unie une division de la branche antérieure du 4e nerf lombaire et des branches antérieures des quatre premiers nerfs sacrés.

La plupart des auteurs divisent le plexus sacré en :

— plexus sacré proprement dit (L_4, L_5, S_1, S_2, S_3), destiné au membre inférieur et à la ceinture pelvienne;

— plexus honteux (S_2, S_3 et surtout S_4), destiné aux organes génitaux externes et aux viscères pelviens (fig. 225). Cette distinction est logique, car elle sépare deux systèmes différents par leur origine et leur destinée.

DESCRIPTION

Constitution. — Le cinquième nerf lombaire, anastomosé au quatrième, forme le tronc lombo-sacré qui descend dans le bassin, en avant de l'aileron du sacrum et de l'articulation sacro-iliaque.

Le premier nerf sacré s'unit au tronc lombo-sacré, au niveau du bord supérieur de la grande échancrure sciatique.

Le deuxième nerf sacré (nerf bijumeau de Jehring) apparaît entre les deux faisceaux supérieurs du pyramidal et rejoint les branches précédentes; il envoie une petite branche au plexus honteux.

Le troisième nerf sacré longe le bord inférieur du pyramidal et se divise en une branche supérieure qui va au plexus sacré et une inférieure destinée au plexus honteux.

M. Lucien fait remarquer que les quatre premiers nerfs lombaires s'enroulent d'arrière en avant, autour de l'axe que constitue le cinquième nerf lombaire, tandis que les trois premiers sacrés passent derrière ce dernier nerf et se disposent en arrière les uns des autres; S_2 et S_3 ont ainsi une position tout à fait postérieure. Cette disposition est la conséquence de la rotation du membre inférieur pendant le développement.

Des variations existent : comme les plexus brachial et lombaire, le plexus sacré peut être pré- ou post-fixé. Le plus gros nerf est le premier nerf sacré, le volume décroît ensuite du premier au cinquième nerf sacré. Chaque nerf est uni aux ganglions de la chaîne sympathique sacrée par des rameaux communicants.

Le plexus se compose d'un plan antérieur fléchisseur et d'un plan postérieur extenseur (Cruveilhier). Le plan antérieur (L_4, L_5, S_1, S_2) donne naissance au sciatique poplité interne, le plan postérieur (L_4, L_5, S_1, S_2) au sciatique poplité externe. Quelquefois, ces deux plans se séparent dans le bassin et les deux nerfs sciatiques y sont déjà distincts.

Forme. — Les nerfs qui participent à la constitution du plexus sacré convergent les uns vers les autres. Le plexus a la forme d'un triangle. La base de ce triangle correspond aux trous sacrés antérieurs d'où sortent les nerfs sacrés, le sommet à la grande échancrure sciatique et à l'origine du grand nerf sciatique qui est la seule branche terminale du plexus.

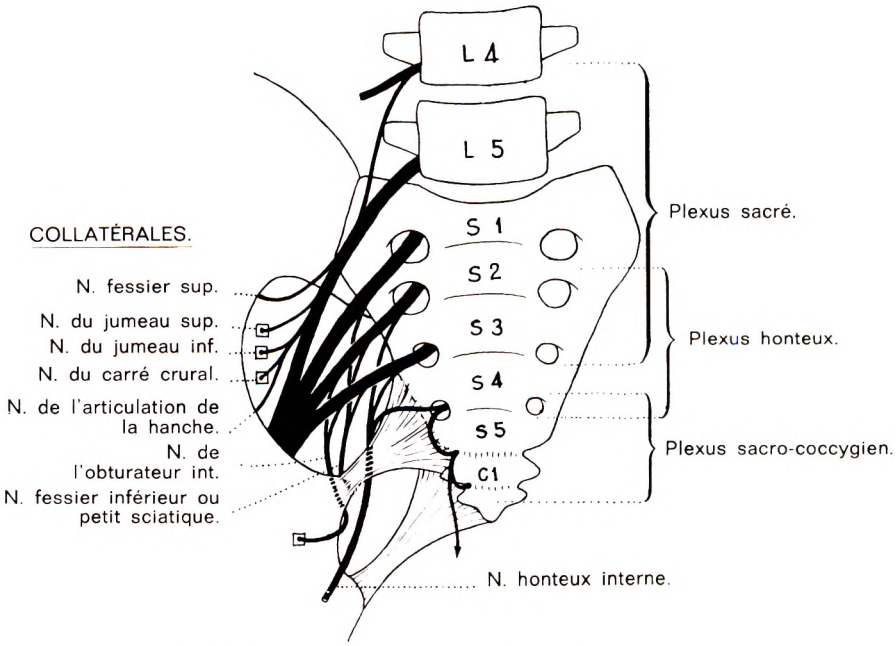

FIG. 225. — *Constitution et collatérales du plexus sacré.*

RAPPORTS

Le plexus sacré est plaqué contre la paroi postérieure du bassin. Il est dans la loge du muscle pyramidal. *En arrière*, il est appliqué sur le muscle. *En avant*, il est recouvert par son aponévrose, qui est une dépendance de l'aponévrose pelvienne; par l'intermédiaire de cette aponévrose, il est en rapport avec le rectum. *En dedans* est la chaîne sympathique sacrée. *En dehors* se trouvent la grande échancrure, le muscle obturateur interne, les vaisseaux hypogastriques, l'uretère. Les branches pariétales postérieures de l'hypogastrique sont en rapport intime avec le plexus sacré : l'artère fessière passe entre le tronc lombo-sacré et le premier nerf sacré, l'artère sacrée latérale supérieure devant le premier nerf sacré et l'inférieure devant les 2e, 3e et 4e nerfs sacrés, l'artère ischiatique s'insinue entre le 2e et le 3e nerfs sacrés, l'artère honteuse interne passe sous le plexus.

Le plexus est rarement atteint en raison de sa situation profonde. Il peut être blessé par une plaie par balle ou par une fracture du bassin. Il peut être comprimé par une tumeur du bassin, par la tête fœtale ou par le forceps lors d'un accouchement; dans ce dernier cas, c'est le plan postérieur du plexus qui est comprimé par la paroi osseuse, et la manifestation en est donc une paralysie du sciatique poplité externe.

DISTRIBUTION

I. — LES COLLATÉRALES

Elles sont surtout destinées aux muscles de la ceinture pelvienne, à l'exception du muscle obturateur externe qui est innervé par le nerf obturateur.

Le nerf du pyramidal. — Détaché de la face postérieure des premiers et deuxième nerfs sacrés, ce nerf va à la face antérieure du muscle.

Le nerf fessier supérieur :

Description. — Deux racines, l'une issue du tronc lombo-sacré (L_4, L_5), l'autre du premier nerf sacré, le constituent et s'unissent à la partie supérieure de la grande échancrure. Il sort du bassin avec l'artère fessière par le canal fessier formé en haut par le cintre de la grande échancrure sciatique, en bas par l'arcade de Bouisson et le muscle pyramidal. Nous avons constaté que l'arcade du moyen fessier divise le canal fessier en deux orifices; par l'un s'échappe la branche superficielle de l'artère fessière, par l'autre sortent la branche profonde de cette artère et le nerf fessier supérieur. Dans la fesse, le nerf chemine avec la branche profonde de l'artère fessière, entre moyen et petit fessiers.

Distribution. — Le nerf fessier supérieur se divise en une branche supérieure qui se distribue au moyen et au petit fessiers, et une branche inférieure ou transversale qui, dirigée dehors, chemine entre moyen et petit fessiers qu'elle innerve et se termine dans le muscle tenseur du fascia lata (fig. 226).

Exploration. — Le nerf fessier supérieur peut être blessé, lors des fractures du bassin ou des plaies de la fesse; sa blessure est le plus souvent associée à une plaie de l'artère fessière. Les petit et moyen fessiers sont abducteurs et rotateurs internes; leur paralysie se caractérise par un affaiblissement de l'abduction de la cuisse, qu'on peut apprécier en s'opposant à ce mouvement. Dans la station debout, si le sujet se tient sur la jambe du côté atteint, le bassin s'incline vers le côté opposé; on peut s'en rendre compte en comparant la hauteur des épines iliaques antéro-supérieures, ou encore en appuyant le côté atteint contre un mur. Dans la position couchée, la jambe atteinte se met en rotation externe (fig. 227).

Le nerf du jumeau supérieur. — Né de la face antérieure du plexus des 5e nerf lombaire et 1er nerf sacré, ce nerf passe entre épine sciatique et jumeau inférieur et va à la face profonde du muscle.

Le nerf du jumeau inférieur et du carré crural. — Né de la face antérieure du tronc lombo-sacré ou du premier nerf sacré, ce nerf sort par la grande échancrure en dehors du nerf de l'obturateur interne, descend en avant du nerf grand sciatique, des jumeaux et de l'obturateur interne,

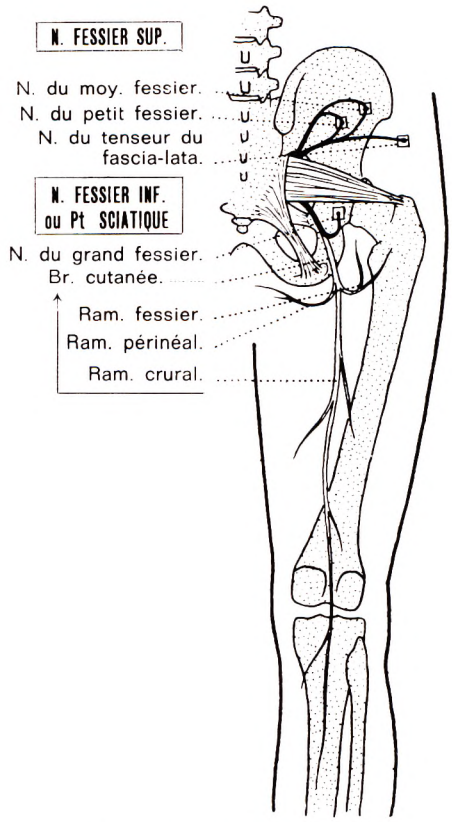

FIG. 226. — *Les nerfs fessiers, supérieur et inférieur.*

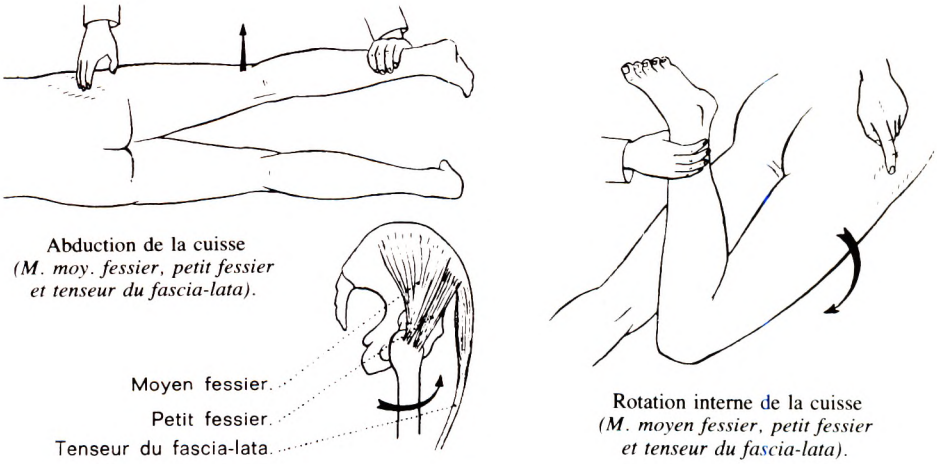

FIG. 227. — *L'exploration du nerf fessier supérieur.*

donne un filet au jumeau inférieur, un à l'articulation de la hanche, et se termine dans le carré crural.

Le nerf de l'obturateur interne. — Né de la face antérieure du plexus près de son sommet et constitué par des fibres venues de L_5 et de S_1 ce nerf sort du bassin par la grande échancrure sciatique, contourne l'épine sciatique en dehors du pédicule honteux interne, rentre de nouveau dans le bassin par la petite échancrure et remonte sur la face interne du muscle obturateur interne. Il peut donner le nerf du jumeau supérieur.

Le nerf fessier inférieur ou petit sciatique :

Description. — Il naît de la face postérieure du plexus sacré à partir du tronc lombo-sacré et des deux premiers nerfs sacrés; il sort du bassin par la grande échancrure, en arrière et en dedans du grand sciatique.

Distribution. — Dans la fesse, il se divise en deux branches (fig. 226) :

— UNE BRANCHE MUSCULAIRE (nerf du fessier inférieur de certains auteurs) se subdivise en plusieurs rameaux qui abordent le grand fessier par sa face profonde. Certains perforent ce muscle ou le contournent et viennent sur la peau de la région fessière.

— UNE BRANCHE CUTANÉE (nerf cutané postérieur de certains auteurs), venue surtout du deuxième nerf sacré fournit trois branches :

— *un rameau cutané fessier;*

— *un rameau cutané périnéal* s'infléchit en dedans et en avant, passe dans le pli cutané périnéo-fémoral en formant une courbe à concavité supérieure, donne quelques rameaux à la fesse, au périnée, à la partie supéro-interne de la cuisse et finalement se termine dans la peau du scrotum ou des grandes lèvres (anastomose au rameau périnéal interne du nerf honteux interne);

— *un rameau fémoral* croise la face postérieure du long biceps, chemine sous l'aponévrose de la cuisse, puis, entre l'aponévrose profonde et superficielle du creux poplité, devient superficiel à la partie supérieure de la jambe et s'étend jusqu'à sa partie moyenne. Il se distribue, en dehors et en dedans, à la peau de la région postérieure de la cuisse et du creux poplité, s'accole à la veine saphène externe, l'accompagne jusqu'à la mi-jambe et là s'anastomose au nerf saphène externe, branche du sciatique poplité interne.

Exploration. — L'atteinte isolée du nerf sciatique est rare. On la rencontre dans les fractures du bassin, dans les plaies par balle. La paralysie du grand fessier détermine une diminution de la force de l'extension de la cuisse sur le bassin qui créé des difficultés pour se lever à partir de la position assise, pour courir, pour sauter, pour monter les escaliers. Couché à plat ventre, on ne peut soulever le membre inférieur du plan du lit (fig. 228). Debout, la contraction des fesses détermine une asymétrie et on ne sent pas la contraction du côté atteint. A la longue, l'atrophie de la fesse est nette, le pli fessier est abaissé. La

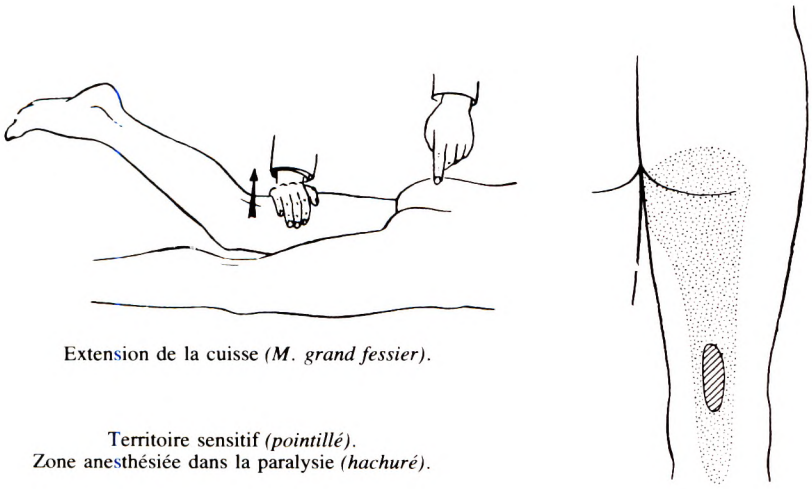

FIG. 228. — *Exploration du petit sciatique* (ou fessier inférieur).

section du nerf détermine une anesthésie qui, si elle s'étendait à tout le territoire de distribution du nerf, serait importante et irait de la fesse au mollet (voir schéma); elle est en réalité beaucoup plus réduite.

II. — LA TERMINALE

LE GRAND NERF SCIATIQUE

Le grand nerf sciatique est l'unique branche terminale du plexus sacré; il naît du sommet du triangle que dessine le plexus. C'est un nerf mixte et son territoire s'étend sur toute la longueur du membre inférieur.

GÉNÉRALITÉS

C'est le nerf le plus volumineux et le plus long de l'organisme. Il est large et aplati à son origine; il est arrondi ensuite.

Il prend son origine au niveau de la grande échancrure, point de rencontre des nerfs qui constituent le plexus sacré. Sa direction, d'abord légèrement oblique en dehors et en bas dans la fesse, devient verticale sur la face postérieure de la cuisse. Au niveau de la partie supérieure du creux poplité, à trois ou quatre travers de doigt de l'interligne du genou, souvent plus haut, rarement plus bas, il se divise en deux terminales : le sciatique poplité externe et le sciatique poplité interne.

RAPPORTS

Dans la grande échancrure sciatique. — La grande échancrure sciatique est délimitée : *en haut* par l'os iliaque, *en bas* par le petit ligament sacro-sciatique, *en dedans* par le grand ligament sacro-sciatique. Le muscle pyramidal sort du bassin par cet orifice et le divise en deux canaux : Un canal sus-pyramidal ou fessier, où se trouve le pédicule fessier supérieur : artère, veine fessière et nerf fessier supérieur. Un canal sous-pyramidal par où passent : un paquet vasculo-nerveux interne, qui revient dans le bassin par la petite échancrure sciatique et qui se compose du pédicule honteux interne (artère, veine, nerf) et du nerf de l'obturateur interne; un paquet vasculo-nerveux externe qui reste dans la fesse et où se trouvent le grand sciatique, le petit sciatique et l'artère ischiatique.

Dans la fesse. — Le nerf apparaît entre le pyramidal et le jumeau supérieur. Il est dans une gouttière osseuse délimitée par l'ischion en dedans, le sourcil cotyloïdien et le grand trochanter en dehors; il est à égale distance des deux

versants de la gouttière ou plus près de l'ischion. *En avant* se trouvent les muscles pelvi-trochantériens de haut en bas : jumeau supérieur, obturateur interne, jumeau inférieur, carré crural. *En arrière* sont le grand fessier, l'aponévrose qui le recouvre et le tissu cellulaire où cheminent les branches

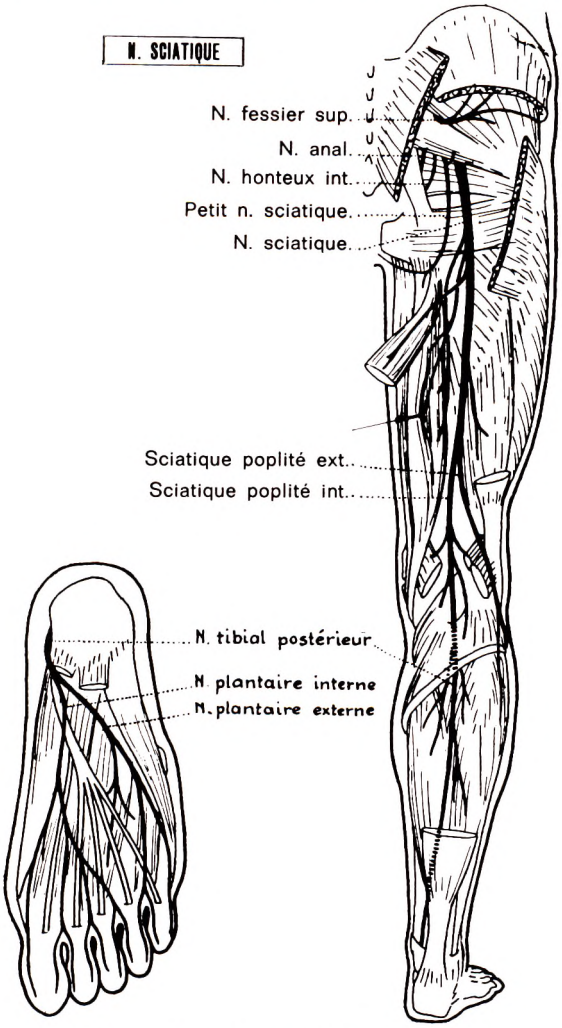

FIG. 229. — *Le trajet du sciatique et du sciatique poplité interne.*

dorsales des nerfs sacrés et le rameau fessier du petit sciatique.

Entre ces deux plans musculaires, le nerf est situé dans une nappe de tissu cellulo-adipeux qui communique, *en dedans,* avec le tissu cellulaire de l'espace pelvirectal supérieur par la grande échancrure sciatique, et de la fosse ischio-rectale par la petite échancrure, *en bas* avec le tissu cellulaire de la cuisse, On trouve dans cet espace intermusculaire deux bourses séreuses, l'une sur l'ischion, l'autre sur le grand trochanter, *en haut* le pédicule fessier supérieur, *en arrière* les branches terminales du petit nerf sciatique, *en dedans* l'artère et le nerf honteux interne (le nerf est en dedans), le nerf de l'obturateur interne et du jumeau supérieur, le nerf anal et l'artère ischiatique.

Les injections intramusculaires fessières doivent être réalisées à distance des éléments vasculo-nerveux dans le quadrant supéro-externe de la fesse.

Dans la cuisse. — Le nerf est situé derrière la ligne âpre du fémur et le muscle grand adducteur, entre le vaste externe et la courte portion du biceps qui sont en dehors, le demi-tendineux et le demi-membraneux qui sont en dedans; la longue portion du biceps croise le nerf en arrière.

Entre ces muscles, le nerf descend dans une coulée de tissu conjonctif, allant de la fesse au creux poplité. En dehors de lui est le système anastomotique constitué de haut en bas par les branches des artères ischiatiques, circonflexes postérieures et perforantes; ce système anastomotique fournit au nerf des artères nourricières.

VASCULARISATION

Les artères du nerf viennent de la fessière, de l'ischiatique, de la circonflexe postérieure et des perforantes. Chaque artère envoie au nerf des rameaux qui se divisent en branches ascendante et descendante; ils forment à sa surface une série d'arcades superposées constituant une voie artérielle continue qui va de l'ischiatique à l'artère poplitée. Après ligature de la fémorale, la circulation du membre peut se rétablir par cette voie.

DISTRIBUTION

Les collatérales.

1) Un nerf va à la face postérieure de l'articulation de la hanche; 2) Le nerf du demi-tendineux; il existe souvent un nerf supérieur et un nerf inférieur; 3) Le nerf du demi-membraneux est parfois double aussi; 4) Le nerf du grand adducteur innerve le faisceau inférieur ou ischio-condylien du muscle; les faisceaux supérieur et moyen sont

innervés par le nerf obturateur; 5) Le nerf de la longue portion du biceps est long et grêle; 6) Le nerf de la courte portion du biceps naît beaucoup plus bas; 7) Un rameau pour l'articulation du genou peut naître du précédent.

A l'exception des deux dernières, les collatérales du grand sciatique naissent, en général, à la partie supérieure de la cuisse, soit isolément, soit par un ou deux troncs communs.

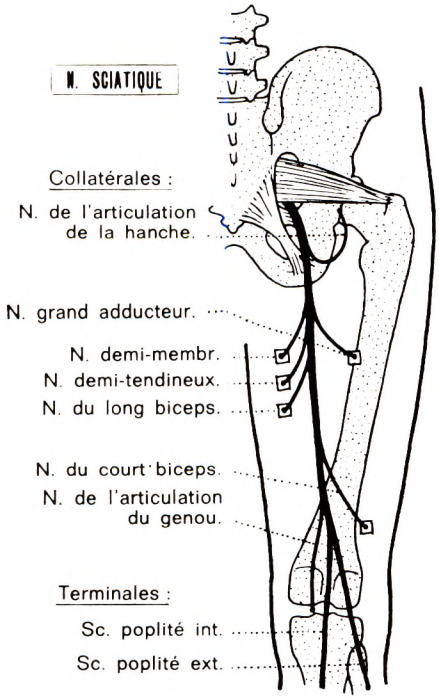

FIG. 230. — *La distribution du tronc du sciatique.*

Les terminales.

Normalement, le grand nerf sciatique se divise en sciatique poplité externe ou nerf péronier et sciatique poplité interne ou nerf tibial, à l'angle supérieur du losange poplité, à quatre travers de doigt au-dessus de l'interligne articulaire.

Dans un cinquième des cas environ, la terminaison se fait directement du plexus sacré par division précoce dans la cuisse, ou dans le bassin. Cette origine haute est intéressante, car elle permet de reconnaître la constitution radiculaire des branches terminales du sciatique : le sciatique poplité externe naît des branches de division postérieure du tronc lombo-sacré et des deux premiers nerfs sacrés; le sciatique poplité interne naît des branches antérieures du tronc lombo-sacré et des trois premiers nerfs sacrés.

Le sciatique poplité externe est donc un nerf dorsal, ce n'est que secondairement, au cours du développement ontologique, que la torsion du membre inférieur lui donne une situation antérieure ventrale pré-axiale. Sa situation dorsale dans le plexus sacré explique son atteinte élective lors des paralysies d'origine obstétricales; il est dans ce cas comprimé sur le bassin par le passage de la tête fœtale.

En cas d'origine haute, les branches terminales du sciatique présentent un trajet supplémentaire dans la cuisse; le sciatique poplité externe sort du bassin à travers les fibres du pyramidal, le sciatique poplité interne sort par le canal sous-pyramidal. Le sciatique poplité interne donne les premières collatérales du nerf; le sciatique poplité externe donne le nerf du court biceps et le nerf articulaire du genou.

Dans les cas de division basse, les deux troncs nerveux qui sont accolés dans une même gaine peuvent être facilement dissociés.

EXPLORATION

Le rôle moteur.

Les collatérales du nerf sciatique commandent aux muscles qui étendent la cuisse sur le bassin et fléchissent la jambe sur la cuisse. Elles ont donc un rôle antagoniste de celui du nerf crural. Une blessure du tronc du nerf équivaut à celle de ses branches terminales car les collatérales qui naissent très haut, dans la fesse ou la partie supérieure de la cuisse sont souvent épargnées dans les blessures du nerf; ce qui explique que l'extension de la cuisse sur le bassin et la flexion de la jambe soient rarement impossibles.

L'exploration de la motricité permet de reconnaître que :

1) La paralysie des muscles postérieurs de la cuisse se manifeste par l'impossibilité d'étendre la cuisse sur le bassin. Les nerfs du demi-tendineux et du demi-membraneux sont rarement atteints car situés très haut; quand on fait étendre la cuisse, la saillie tendineuse du demi-tendineux persiste souvent, tandis qu'au contraire celle du biceps innervé par un nerf né plus bas est effacée.

2) La paralysie des muscles postérieurs de la

cuisse et celle du triceps sural déterminent une diminution de la force de flexion de la jambe; le couturier maintient une flexion faible. En fait, si les collatérales du sciatique sont ménagées, l'extension de la cuisse et la flexion de la jambe sont conservées.

3) La paralysie des muscles de la jambe, du pied, des orteils est complète; le sujet ne peut ni

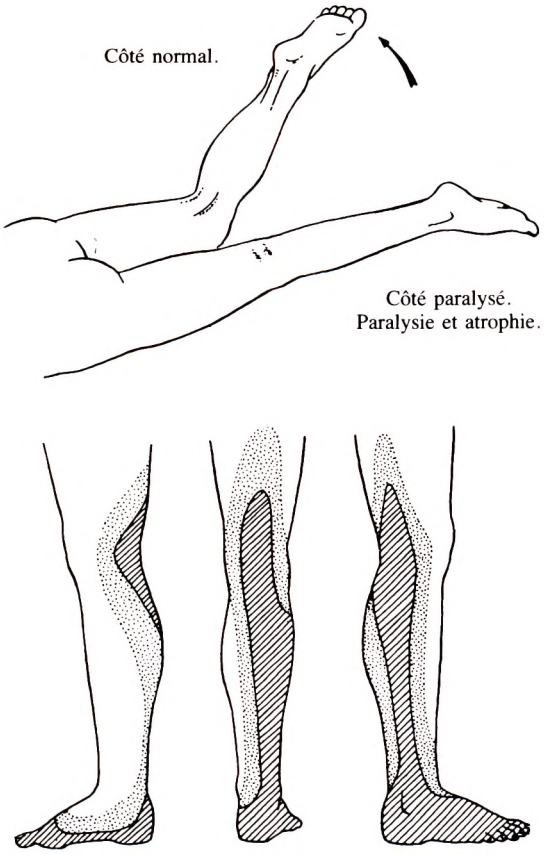

FIG. 231. — *L'exploration du tronc du sciatique.*

étendre, ni fléchir, ni mettre en inversion ou en éversion le pied, ni se tenir sur les talons ou sur les orteils. La marche est tout de même possible sans trop de difficultés; à ce point de vue, la paralysie du sciatique est moins gênante que celle du crural, ou même que celle d'une des branches terminales du sciatique. Dans les paralysies anciennes, la jambe est atrophiée, il n'y a pas de mollet (jambe de coq), le pied est plat.

Les réflexes achilléens et plantaires sont abolis.

Le rôle sensitif.

Le territoire sensitif du sciatique s'étend sur la face externe de la jambe et sur la totalité du pied, excepté la malléole interne et le bord interne du pied qui sont innervés par le nerf saphène interne. Lors de l'atteinte du nerf, il y a anesthésie sur un territoire beaucoup plus réduit.

Des douleurs causalgiques existent dans les lésions partielles ou irritatives du nerf et sont surtout marquées dans le territoire du sciatique poplité interne.

La névralgie sciatique, dont les points douloureux sont situés sur le trajet du nerf (points de Valleix), est en général d'origine radiculaire (v. p. 183).

Le rôle neurovégétatif.

Le nerf sciatique porte un certain nombre de fibres neurovégétatives qui vont surtout dans le sciatique poplité interne.

Dans la paralysie du grand nerf sciatique, l'œdème du pied et de la jambe est fréquent et masque l'atrophie musculaire. La peau est sèche, décolorée, une hyperkératose plantaire est fréquente, les ongles sont déformés. Le pied est plus chaud que l'autre et ne sue que sur son bord interne. Une écorchure de la plante du pied peut devenir une ulcération qui cicatrise mal (mal perforant plantaire).

LÉSIONS : SIÈGES ET CAUSES

L'atteinte du tronc du sciatique peut avoir :

— une origine traumatique : tiraillement du sciatique lors d'un effort violent pour sauter ou d'une extension brutale de la cuisse, injection médicamenteuse dans la fesse, plaie par balle, fracture du bassin, luxation de la hanche (tentative pour réduire), fracture du fémur (cal hypertrophique), chirurgie de la hanche (écarteur ou ciment des prothèses).

— Une origine obstétricale : compression du plexus sacré de la mère par la tête du fœtus ou le forceps; traction de la jambe de l'enfant lors d'une présentation par le siège;

— une origine tumorale : tumeurs du bassin ou du fémur.

ABORD CHIRURGICAL

La ligne de découverte du nerf sciatique va du milieu de la dépression inter-ischio-trochantérienne à la ligne intercondylienne :

— A la racine de la cuisse : une incision de 10 cm débutant au pli fessier ouvre la peau et l'aponévrose; le biceps qui sert de muscle repère est récliné en dedans, le bord inférieur du grand fessier est récliné en haut et en dehors. Le nerf est aisément trouvé.

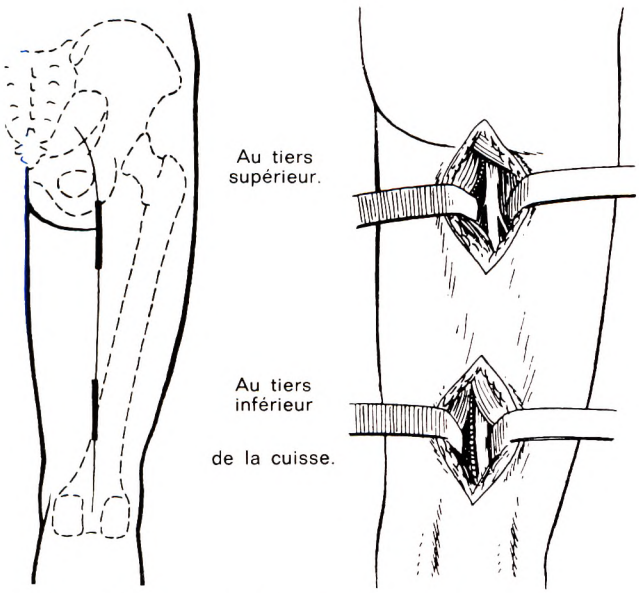

FIG. 232. — *Abord chirurgical du tronc du sciatique.*

— Au tiers moyen de la cuisse, l'incision de la peau et de l'aponévrose suit la même ligne; on passe entre le biceps écarté en dehors, le demi-tendineux et le demi-membraneux écartés en dedans.

— Au tiers inférieur de la cuisse par la même voie, on découvre le nerf au niveau de sa division.

LE NERF SCIATIQUE POPLITÉ EXTERNE
(OU NERF PÉRONIER)

Branche de bifurcation externe du nerf grand sciatique, le sciatique poplité externe est destiné aux muscles de l'extension du pied et des orteils et aux téguments de la région antéro-externe de la jambe et de la face dorsale du pied.

DESCRIPTION

Quel que soit son point d'origine, ce n'est qu'au niveau de l'angle supérieur du losange poplité que le sciatique poplité externe a une complète autonomie. Il descend oblique en bas et en dehors, en suivant le bord interne du tendon du biceps. Il atteint le col du péroné, le contourne et se divise dans le muscle long péronier latéral en ses deux branches terminales.

RAPPORTS

Dans le creux poplité. — Le nerf descend oblique en bas et en dehors, dans l'angle que forme l'écartement du biceps en dehors, du demi-membraneux et du demi-tendineux en dedans. Il répond en surface à l'aponévrose poplitée, au-dessous de laquelle cheminent les filets du nerf petit sciatique, en profondeur au jumeau externe dont l'insertion coiffe la coque condylienne et à la face postérieure de la tête du péroné. A mesure qu'il descend, il s'éloigne du paquet vasculo-nerveux constitué de dehors en dedans par le nerf sciatique poplité interne qui descend suivant l'axe du losange poplité, par la veine poplitée et par

l'artère poplitée; une branche de l'artère articulaire supéro-externe se porte en dehors pour contourner l'extrémité inférieure du fémur et croiser la face profonde du nerf.

Au niveau de la tête du péroné, le nerf traverse la cloison intermusculaire externe, et passe, de la loge postérieure de la jambe, dans la loge externe.

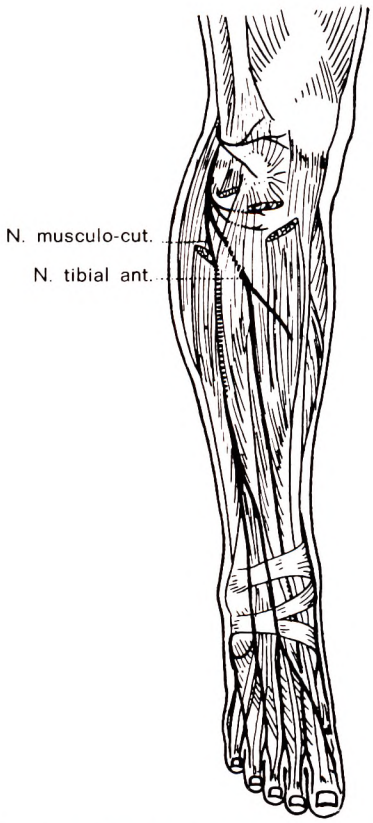

FIG. 233. — *Le trajet du sciatique poplité externe.*

Dans la loge externe de la jambe. — Le nerf est situé dans un tunnel ostéomusculaire. Il repose directement sur la face externe du col du péroné. C'est le point péronier de la névralgie sciatique, et la région où un cal de fracture du péroné peut emprisonner le nerf.

Le long péronier latéral recouvre le nerf; il présente une insertion supérieure épiphysaire et une inférieure diaphysaire pourvue d'un chef antérieur et d'un chef postérieur. Le corps charnu du muscle délimite ainsi un tunnel ostéomusculaire en forme de T; la branche transversale du tunnel est située entre l'insertion épiphysaire et l'insertion diaphysaire; elle fait communiquer la loge postérieure et la loge antérieure de la jambe; la branche verticale du tunnel est située entre les deux insertions diaphysaires.

Le nerf pénètre dans la loge externe de la jambe par l'orifice postérieur de la branche transversale du canal; il chemine entre le chef épiphysaire et le chef diaphysaire postérieur du muscle long péronier latéral; il est directement appliqué sur le col du péroné. Il se divise en deux terminales : le nerf tibial antérieur suit la branche horizontale du tunnel ostéomusculaire et passe dans la loge antérieure de la jambe; le nerf musculo-cutané reste dans la loge externe de la jambe et descend dans la branche verticale du tunnel entre les deux chefs diaphysaires du long péronier latéral.

Des artères sont en rapport avec la terminaison du sciatique poplité externe; elles proviennent de la loge antérieure de la jambe; pour pénétrer dans la loge externe, elles traversent la cloison intermusculaire antérieure; c'est ainsi que l'artère des péroniers, satellite du nerf musculo-cutané, s'épuise dans les muscles de la loge externe.

DISTRIBUTION

Les collatérales.

1) Un nerf articulaire du genou né à la partie supérieure du losange poplité plonge dans la profondeur, atteint l'artère articulaire supéro-externe et l'accompagne; au niveau de l'interligne, il donne un filet pour la partie antéro-externe de l'articulation du genou, un pour la partie postéro-externe, un pour l'articulation péronéo-tibiale supérieure.

2) Le nerf saphène péronier né à la partie supérieure du creux poplité descend d'abord sous l'aponévrose, la traverse à la partie moyenne du mollet et chemine en dehors de la veine saphène externe; le nerf saphène externe ou saphène tibial descendra en dedans. Il se termine soit en se fusionnant avec le nerf saphène tibial au niveau de la malléole, soit en se divisant en un rameau calcanéen externe pour la peau talonnière postérieure et un rameau malléolaire qui va devant la malléole externe s'anastomoser au musculo-cutané.

3) La branche cutanée péronière naît un peu au-dessous de la précédente et perfore rapidement l'aponévrose. Elle se divise en rameaux supérieurs et rameaux inférieurs : les rameaux supérieurs décrivent des anses à concavité supérieure destinées à la peau externe du genou et remontent

s'anastomoser avec le fémoro-cutané; les rameaux inférieurs descendent vers la région antéro-externe de la jambe et peuvent atteindre la malléole externe où ils s'anastomosent avec le saphène tibial et le saphène péronier.

4) Le nerf supérieur du jambier antérieur chemine dans la branche horizontale du tunnel ostéomusculaire entre l'insertion épiphysaire et l'insertion diaphysaire du muscle long péronier latéral; il se termine dans la loge antérieure par deux filets qui passent en avant de l'artère tibiale antérieure et se ramifient dans le muscle jambier antérieur; il donne aussi des filets au ligament interosseux et à l'articulation tibio-péronière supérieure.

Les terminales.

Le nerf tibial antérieur. — Le nerf tibial antérieur est surtout moteur; il se distribue aux muscles de la loge antérieure de la jambe.

Rapports. — DANS LA LOGE EXTERNE, il continue la direction du sciatique poplité externe dans la branche horizontale du tunnel ostéomusculaire en T, accompagné par l'artère péronière; il perfore la cloison intermusculaire antérieure et pénètre dans la loge antérieure.

DANS LA LOGE ANTÉRIEURE, le nerf continue son trajet oblique jusqu'au moment où il rencontre les vaisseaux tibiaux antérieurs auxquels il s'accole; il descend alors verticale dans le fond d'un interstice musculaire limité : *en arrière* par le ligament interrosseux, *en dedans* par le jambier antérieur, *en dehors* par l'extenseur commun des orteils.

A la partie inférieure de la jambe, ces muscles deviennent tendineux et un nouveau muscle, l'extenseur propre du gros orteil, apparaît entre le jambier antérieur et l'extenseur commun; le nerf répond *en dedans* au tendon du jambier antérieur, *en dehors* à l'extenseur propre du gros orteil et au tendon de l'extenseur commun, *en arrière* il repose sur la face externe du tibia, *en avant* il tend à devenir superficiel et se rapproche de l'aponévrose.

Avec les vaisseaux tibiaux antérieurs (une artère et deux veines), les rapports sont les suivants : *en haut* il est en dehors, à la *partie moyenne* il croise à angle très aigu leur face antérieure, *en bas* il est en dedans.

AU NIVEAU DU COU-DE-PIED, le nerf tibial antérieur est devant la capsule de l'articulation tibio-tarsienne, il s'insinue sous les branches supérieure et inférieure du ligament annulaire avec les tendons : *en avant* le tendon de l'extenseur propre du gros orteil glisse dans sa séreuse, *en dedans* le tendon du jambier antérieur, *en dehors* le tendon de l'extenseur commun. Les vaisseaux tibiaux antérieurs sont en dehors.

SUR LA FACE DORSALE DU PIED, le nerf apparaît entre le bord interne du pédieux et le tendon de l'extenseur propre du gros orteil, en dedans de l'artère pédieuse. Il se divise immédiatement en deux branches terminales : l'une externe, l'autre interne; toutes deux sont recouvertes par deux aponévroses : les aponévroses dorsales superficielle et profonde du pied.

Distribution. — LES COLLATÉRALES. — Les nerfs moyen et inférieur du jambier antérieur; le nerf de l'extenseur commun des orteils; le nerf de l'extenseur propre du gros orteil; les rameaux articulaires pour la face antérieure de l'articulation tibio-tarsienne; des filets vasculaires pour l'artère tibiale antérieure; plusieurs nerfs sont étagés de haut en bas (voir plus loin p. 297).

LES TERMINALES. — Une branche externe née un peu au-dessous du ligament annulaire antérieur du tarse, se porte en dehors et passe sous l'artère pédieuse et le pédieux puis va s'accoler à l'artère dorsale du tarse. Elle donne trois collatérales qui descendent sur les deuxième, troisième et quatrième espaces intermétatarsiens, vont aux articulations intertarsiennes et tarso-métatarsiennes, et se terminent dans le pédieux.

— Une branche interne, d'abord située en dehors de l'artère pédieuse descend entre les tendons extenseurs des premier et deuxième orteils; recouverte par le premier faisceau du muscle pédieux, elle devient ensuite satellite de l'artère interrosseuse du premier espace et se termine à l'extrémité antérieure de cet espace en se divisant en deux rameaux qui s'anastomosent avec les nerfs collatéraux du premier espace.

Le nerf musculo-cutané. — Ce nerf est destiné aux muscles péroniers et à l'innervation sensitive de la région dorsale du pied et des orteils. Il naît au niveau du col du péroné et descend ensuite verticalement dans la loge externe où il présente trois portions.

Rapports. — LA PORTION INTRAMUSCULAIRE. — Le nerf est situé dans le tunnel ostéomusculaire formé en dedans par le péroné, en arrière et en avant par les insertions du long péronier latéral sur

la diaphyse de cet os. Dans ce trajet, il est accompagné par l'artère des péroniers.

La portion sous-aponévrotique. — Le nerf sort du tunnel ostéomusculaire, continue son chemin entre l'aponévrose et le court péronier, puis dans l'épaisseur de la cloison qui sépare les loges externe et antérieure.

La portion cutanée. — Le nerf émerge sur le bord antéro-externe de l'extenseur commun des orteils, et devient superficiel en perforant l'aponévrose vers le tiers inférieur de la jambe. Il se divise en deux terminales.

Distribution. — Les collatérales. — Les nerfs du long péronier sont au nombre de trois : un supérieur destiné au chef épiphysaire, un moyen fournit aux deux chefs diaphysaires, un inférieur provient du nerf du court péronier; le nerf du court péronier donne des filets étagés à la face externe du muscle; le nerf du péronier antérieur; des filets cutanés viennent du nerf quand il a perforé l'aponévrose.

Les terminales. — La branche interne ou nerf cutané dorsal interne du pied se dirige vers le bord interne du pied, surcroise le ligament annulaire, se termine par trois rameaux : le nerf collatéral interne du premier orteil, le tronc commun des collatéraux dorsaux du premier espace interdigital, le tronc commun des collatéraux dorsaux du deuxième espace.

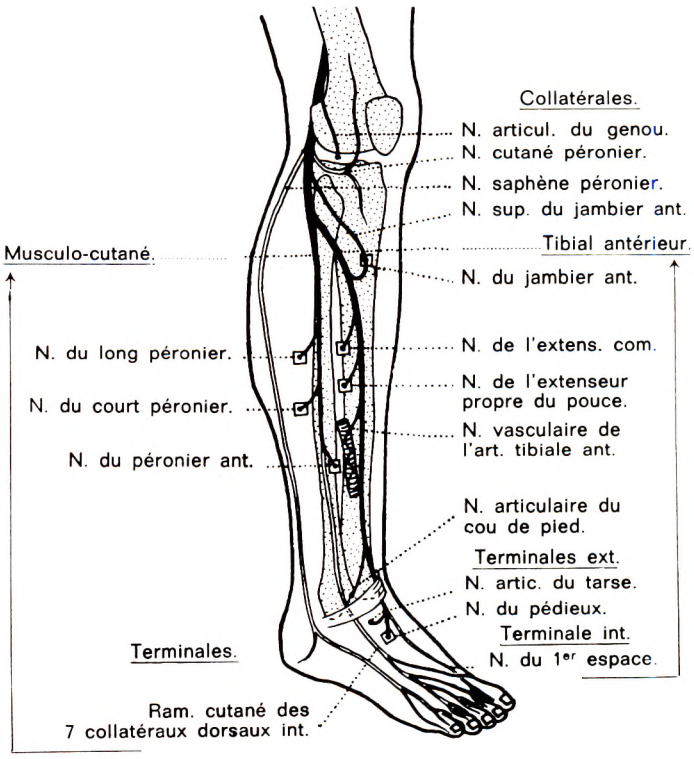

Fig. 234. — *La distribution du sciatique poplité externe.*

— La branche externe ou nerf cutané dorsal moyen du pied descend en avant de la malléole externe, s'anastomose avec le saphène externe, donne les deux collatéraux du troisième espace.

En somme, le musculo-cutané donne les sept collatéraux internes des orteils tandis que les trois externes sont fournis par le nerf saphène externe. Des variations sont possibles : le collatéral interne du premier peut être fourni par le saphène interne, le collatéral du troisième espace peut être dourni par le saphène externe.

Les anastomoses.

1) Des branches entre elles : saphène péronier et musculo-cutané.

2) Avec les nerfs voisins : fémoro-cutané et nerf cutané péronier; saphène externe et nerf cutané péronier et saphène péronier; saphène interne et nerf cutané dorsal interne.

VASCULARISATION

Une artériole née de l'artère saphène externe (elle-même branche de l'artère jumelle) accompagne le nerf dans son trajet. Cette disposition, vestige d'une disposition embryonnaire n'est pas la règle; le plus souvent le nerf emprunte son irrigation en cours de route. La récurrente péronière qui contourne avec lui la tête du péroné dans le long péronier latéral lui donne une branche; plus loin, l'artère tibiale antérieure lui en fournit une autre.

EXPLORATION

Le rôle moteur.

Le sciatique poplité externe commande aux muscles qui redressent le pied pendant la marche : il est en somme au membre inférieur l'homologue du nerf radial. De lui dépendent en effet :

— *L'extension du pied* (flexion dorsale) assurée par les muscles jambier antérieur, extenseurs des orteils et péronier antérieur. Cette extension se fait en rectitude grâce à la neutralisation de l'action adductrice et rotatoire interne du jambier antérieur par l'action abductrice et rotatoire externe des péroniers latéraux et du péronier antérieur. La main peut sentir la saillie des tendons de ces divers muscles sur le dos du pied.

— *L'extension des orteils* est assurée par l'extenseur commun des orteils, l'extenseur propre du gros orteil et le pédieux. La masse charnue du pédieux est sentie sur la face dorsale du pied.

— *L'abduction et la rotation externe du pied* dépend des péroniers latéraux; le bord externe du pied se porte en dehors et en haut et on sent, derrière la malléole externe, la corde des tendons de ces muscles

— *La flexion plantaire du pied* à laquelle participe le long péronier latéral.

L'attitude du pied est caractéristique lorsqu'il y a paralysie du nerf. Il est plat par disparition de la voûte plantaire, due à la paralysie du long péronier latéral. Il est en équinisme par paralysie des muscles extenseurs et en rotation interne par paralysie des muscles péroniers. Dans les cas anciens, le pied est fixé en varus équin du fait de la contraction des muscles antagonistes de la loge postérieure de la jambe.

L'exploration de la motricité permet de reconnaître la paralysie des muscles extenseurs et abducteurs du pied :

1) L'impossibilité d'étendre le pied et les orteils se manifeste par la chute du pied. Debout le sujet ne peut relever la pointe du pied et se tenir sur les talons. Il ne peut pas courir. Sa démarche est particulière : le pied ne quitte pas complètement le sol, le talon est relevé mais la pointe tombe et traîne toujours à terre, le sujet doit élever le genou pour l'éviter; quand le pied retombe, il claque sur le sol; on dit que le malade steppe, car sa marche ressemble à celle du trot des chevaux dits « steppeurs ». Il marche en somme plus difficilement qu'avec une paralysie totale du sciatique. Assis, il ne peut pas battre la mesure avec le pied (signe de Pitres).

2) L'impossibilité de porter le pied en dehors et de relever son bord externe est facile à mettre en évidence. Le pied reposant sur son bord interne on ne sent pas la force de contraction du muscle péronier ni la corde du tendon derrière la malléole externe.

L'atteinte du tibial antérieur seul. — Il y a perte de l'extension dorsale du pied et des orteils, chute de l'avant-pied, marche en steppant, impossibilité de marche sur les talons. Il y a diminution de force de la rotation interne du pied (jambier antérieur) et, au contraire, conservation de l'abduction du pied (péroniers). Le pied tend à se mettre en rotation externe et, à la longue, il se développe un pied bot valgus.

L'atteinte du musculo-cutané seul. — Il y a perte de la rotation externe et de l'abduction du pied. L'extension du pied est possible, mais dans ce mouvement le pied se met en rotation interne (jambier antérieur). La marche se fait sur le bord externe du pied. Il y a affaissement de l'arc plantaire. Dans les cas anciens, il y a pied bot varus plat.

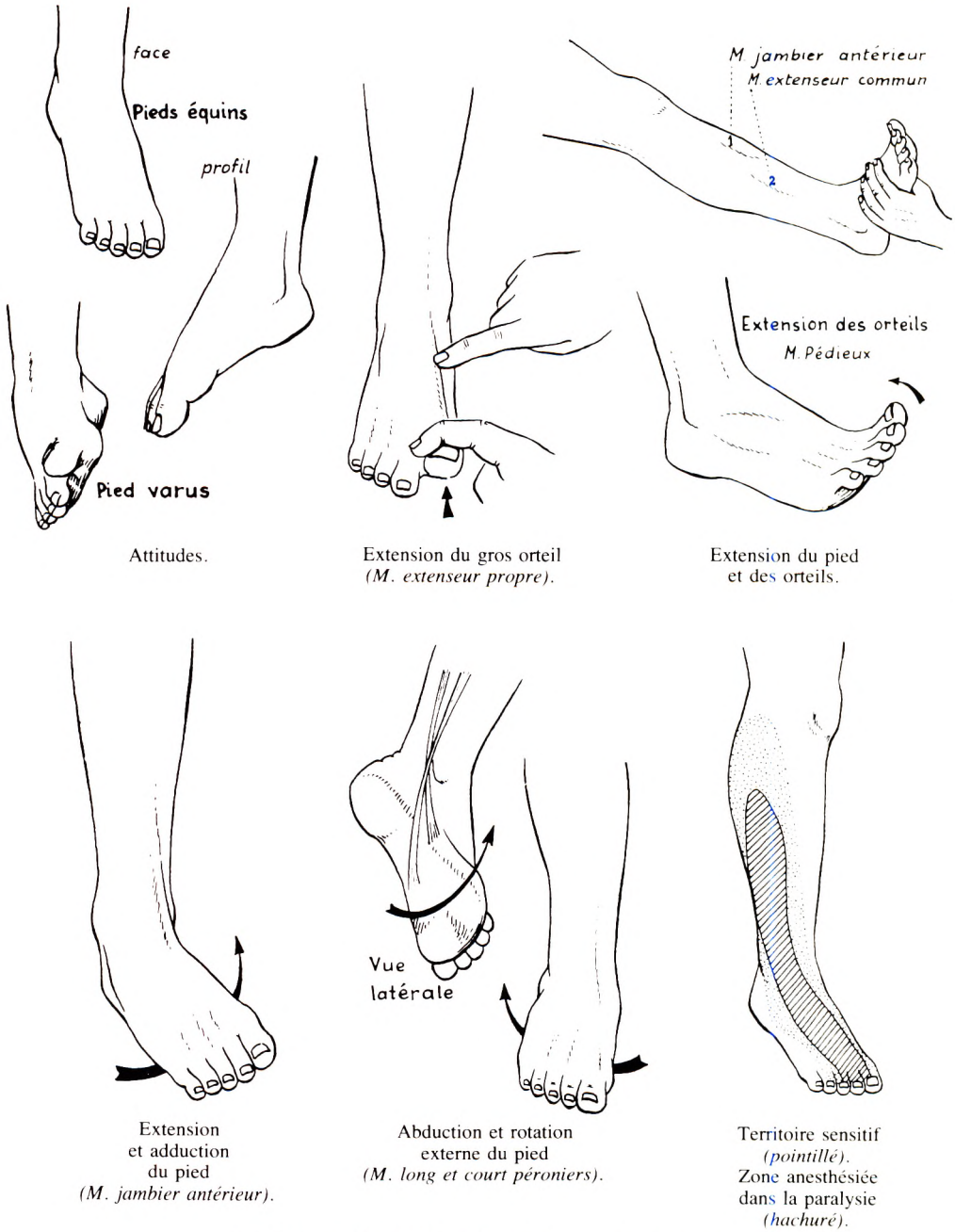

Attitudes.

Extension du gros orteil (*M. extenseur propre*).

Extension du pied et des orteils.

Extension et adduction du pied (*M. jambier antérieur*).

Abduction et rotation externe du pied (*M. long et court péroniers*).

Territoire sensitif (*pointillé*). Zone anesthésiée dans la paralysie (*hachuré*).

FIG. 235. — *Exploration du sciatique poplité externe.*

Le rôle sensitif.

Au point de vue sensitif, le nerf innerve une bande cutanée s'étendant sur la face antéro-externe de la jambe jusqu'au genou et sur le dos du pied, sauf sur le bord externe du pied, le cinquième orteil et la moitié externe du quatrième orteil. Lors des paralysies du nerf, la perte de la sensibilité est réduite au dos du pied. Les douleurs sont rares et en tout cas légères.

Si le tibial antérieur est seul atteint, l'anesthésie est réduite au premier espace interdigital. Si le musculo-cutané est seul atteint, la perte de sensi-

bilité est située sur les faces externe et postérieure de la moitié inférieure de la jambe, sur la malléole externe et sur le milieu du dos du pied.

Le rôle neurovégétatif.

Les troubles trophiques et vasomoteurs sont peu marqués car le nerf sciatique poplité externe porte peu de fibres synaptiques, à l'inverse du sciatique poplité interne (v. p. 290).

LÉSIONS : SIÈGES ET CAUSES

Le nerf sciatique poplité externe est beaucoup plus exposé aux traumatismes que le sciatique poplité interne. Il peut être lésé par une plaie ou par un traumatisme direct portant sur la région du col du péroné (coup de pied, football), ou par une fracture du col du péroné ou encore par une entorse grave du genou. Il peut être comprimé par une tumeur du creux poplité ou par une tumeur de l'extrémité supérieure du péroné ou par un kyste synovial du canal ou par un plâtre serré. Il peut être atteint par une névrite toxi-infectieuse (c'est une localisation élective). Il peut, enfin, être le siège d'une paralysie de posture consécutive à une attitude anormale ou anormalement prolongée prise par le membre inférieur (jambes croisées, accroupissement et agenouillement prolongés) dont le mécanisme est soit une élongation, soit une compression, soit une ischémie des vaisseaux nourriciers du nerf.

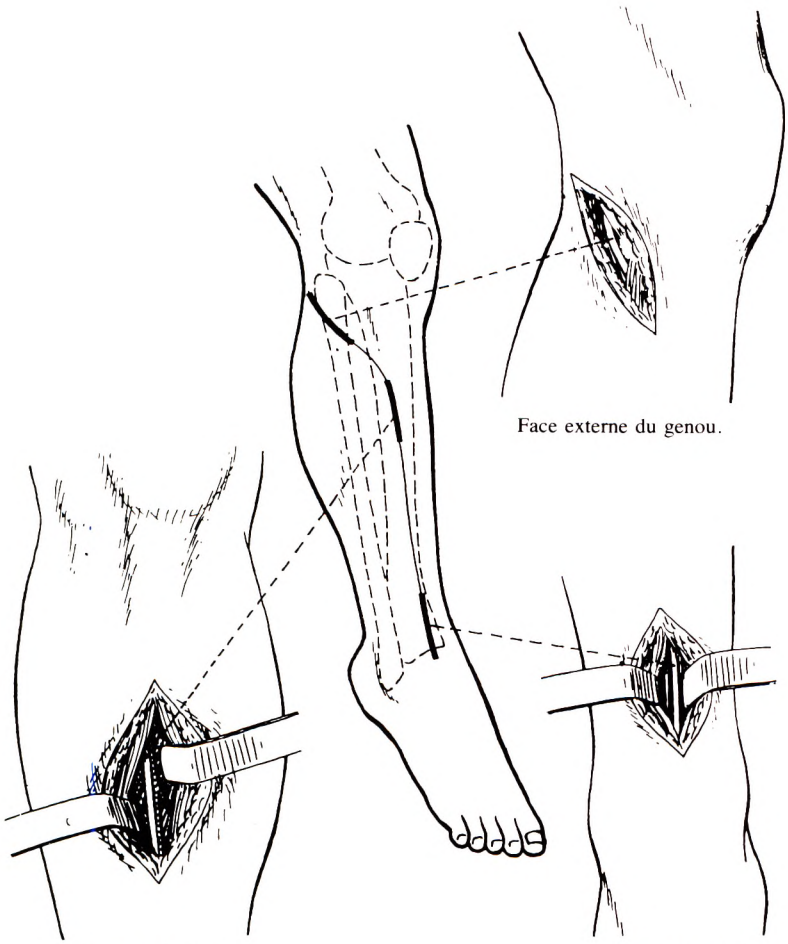

FIG. 236. — *Abord chirurgical du sciatique poplité externe.*

ABORD CHIRURGICAL

Le sciatique poplité externe est découvert :

— *dans le creux poplité* par une incision qui suit le bord interne du biceps. L'aponévrose est incisée et au-dessous du muscle le nerf est aisément isolé;

— *au niveau du col du péroné*, l'incision prolonge la précédente. On sent le nerf rouler sur le plan osseux, l'aponévrose est sectionnée prudemment; le nerf est cherché d'abord en haut de l'incision, en dedans du tendon du biceps; il est ensuite suivi vers le bas.

Le nerf tibial antérieur est recherché sur une ligne d'incision allant de la dépression antépéronière au milieu de la ligne bimalléolaire en suivant le bord externe du muscle jambier antérieur :

— au tiers supérieur de la jambe, l'incision débute à trois travers de doigt au-dessous de la pointe de la rotule. A l'angle inférieur, on cherche l'interstice jambier antérieur et extenseur commun des orteils. Après avoir écarté les muscles, on trouve le nerf devant l'artère;

— au tiers inférieur de la jambe, l'incision est faite à deux travers de doigt au-dessus de l'articulation tibio-tarsienne; juste en dedans du tendon du jambier antérieur, qui est plus interne, on trouve le paquet vasculo-nerveux tibial antérieur.

LE SCIATIQUE POPLITÉ INTERNE
(OU NERF TIBIAL)

Le nerf sciatique poplité interne est la branche de bifurcation interne du nerf grand sciatique. Il se distribue aux muscles de la flexion du pied et des orteils, aux téguments de la face dorsale de la jambe et de la plante du pied.

GÉNÉRALITÉS

Il est constitué par des fibres issues des cinq nerfs d'origine du plexus sacré (L_4, L_5, S_1, S_2, S_3). Il prend naissance à la partie supérieure du creux poplité et se termine au niveau de l'anneau du soléaire où il prend le nom de nerf tibial postérieur.

RAPPORTS

Dans l'aire du losange poplité. — Le nerf parcourt la grande diagonale du losange poplité, de l'angle supérieur où il apparaît entre le biceps en dehors, le demi-tendineux et le demi-membraneux en dedans, à l'angle inférieur où il est entre les deux jumeaux. Il est recouvert par l'aponévrose superficielle et l'aponévrose profonde du creux poplité. Il est médian : *en dehors* est le sciatique poplité externe; *en dedans* et plus profonds sont les vaisseaux poplités : on trouve disposés en marche d'escalier d'arrière en avant et de dehors en dedans, le sciatique poplité interne, la veine poplitée et l'artère poplitée. La veine saphène interne forme sa crosse en dedans du nerf et s'abouche dans la veine poplitée. De l'artère poplitée partent les artères articulaires. Plus profondément sont les ganglions poplités et le plan fibreux postérieur de l'articulation du genou.

Au niveau de l'anneau du soléaire. — Il est situé entre le triceps sural constitué par les jumeaux, le plantaire grêle, l'arcade du soléaire qui le recouvre, et le plan fibreux postérieur du genou, le muscle poplité sur lequel il repose. Il est plus profond que dans le creux poplité mais reste le plus superficiel des éléments du pédicule : sous lui se trouvent le confluent veineux qui unit les veines tibio-péronière et tibiale antérieure et la division de l'artère poplitée en artère tibiale antérieure et tronc tibio-péronier.

DISTRIBUTION

Les collatérales.

Les collatérales sont nombreuses :

— *Les rameaux musculaires* se rendent à la couche superficielle des muscles de la face postérieure de la jambe qui forment le triceps sural et se réunissent sur le tendon d'Achille. Les jumeaux interne et externe sont innervés par trois ou quatre rameaux qui atteignent le bord interne et la face antérieure des muscles avec les artères jumelles. Le plantaire grêle a son nerf. Le soléaire reçoit un nerf souvent double. Le muscle poplité est innervé par un nerf qui va aussi à l'articulation tibio-péronière supérieure, à l'artère poplitée et se termine dans la membrane interosseuse.

— *Les nerfs articulaires* du genou sont très grêles, et très variable en nombre. Ils se détachent à des niveaux variables. Ils atteignent le plan postérieur de l'articulation du genou en s'accolant aux artères articulaires.

— *Les nerfs vasculaires* sont nombreux. Issus directement du nerf ou des nerfs articulaires, ils constituent sur la partie supérieure de l'artère poplitée un véritable plexus périartériel poplité (G. Lazorthes) (voir p. 298).

— *Le nerf saphène externe* ou saphène tibial, d'abord sous-aponévrotique, chemine ensuite dans un canal aponévrotique spécial de la jambe; il atteint ainsi le bord postérieur de la malléole externe et se termine sur le bord externe du pied. Il abandonne des branches sensitives : jambières, calcanéennes, malléolaires externes et des filets à l'articulation tibio-tarsienne. Il se termine par un rameau externe qui va sur le bord externe du petit orteil constituer le collatéral dorsal externe, et un interne qui, au niveau du quatrième espace, donne les collatéraux dorsal externe du quatrième orteil et dorsal interne du cinquième orteil.

La terminale.

Le nerf tibial postérieur. — Ce nerf continue le sciatique poplité interne au-dessous de l'anneau du soléaire. Il chemine entre les deux plans musculaires de la jambe. Il se termine au cou-de-pied dans le canal tarsien, en donnant les nerfs plantaires externe et interne.

Rapports. — *a)* DANS LES DEUX TIERS SUPÉRIEURS DE LA JAMBE, le nerf est profond. Il est plaqué par une aponévrose profonde sur les muscles profonds qui sont le jambier postérieur, le fléchisseur commun profond des orteils et le fléchisseur propre du gros orteil. Il est recouvert par les muscles qui constituent le triceps sural. Il est accompagné par des vaisseaux : *en haut*, le tronc tibio-péronier et ses veines sont en avant; *plus bas*, l'artère tibiale postérieure et ses veines sont en dedans, l'artère péronière et ses veines sont en dehors.

b) VERS LE TIERS INFÉRIEUR de la jambe, le nerf s'engage dans un canal ostéofibreux rigide, le canal tarsien divisé en deux étapes : un supérieur, la gouttière rétro-malléolaire interne, l'autre inférieur, le canal calcanéen. Le nerf est moins profond; il est sous deux aponévroses, une profonde et une superficielle, tendues de la malléole au tendon d'Achille. Les tendons du jambier postérieur et du fléchisseur commun sont situés en dedans, celui du fléchisseur propre du gros orteil est en dehors, le tendon d'Achille est en arrière; l'artère et la veine tibiales postérieures sont en avant et en dedans du nerf. Dans la canal calcanéen, le nerf se divise.

Distribution. — LES COLLATÉRALES. — Des rameaux musculaires innervent le poplité, le jambier postérieur, le fléchisseur commun des orteils, le fléchisseur propre du gros orteil, le soléaire. Poplité et soléaire ont déjà reçu un nerf du sciatique poplité interne; les autres muscles qui constituent le plan musculaire profond reçoivent chacun du nerf tibial postérieur deux ou trois nerfs;

— Des nerfs vasculaires vont à l'artère tibiale postérieure.

— Un nerf articulaire va à l'articulation du cou-de-pied.

— Des branches sensitives : un nerf calcanéen interne innerve les téguments de la face interne du talon, un nerf cutané plantaire ou calcanéen médian innerve ceux de la plante du pied; ce dernier nerf est l'homologue du palmaire cutané du médian.

LES TERMINALES. — LE NERF PLANTAIRE INTERNE (comparable au médian) est tout d'abord dans le canal calcanéen sous la malléole interne et derrière les tendons du jambier postérieur et du fléchisseur commun; il passe en avant de l'artère tibiale postérieure. Il s'insinue entre le calcanéum et l'adducteur du gros orteil et arrive à la plante du pied où il est en dehors de l'artère plantaire interne.

Collatérales. — Des rameaux cutanés vont à la partie inférieure du talon rejoindre ceux donnés par le tibial postérieur; des branches musculaires sont destinées à l'adducteur du gros orteil, au court fléchisseur plaintaire des orteil, à l'accessoire du long fléchisseur commun des orteils; des rameaux articulaires vont aux articulations du tarse.

Terminales. — Une branche interne accompagne l'artère plantaire interne, donne un rameau au court fléchisseur du gros orteil et se termine en formant le collatéral interne du gros orteil; une branche externe donne les nerfs digitaux plantaires des trois premiers espaces interdigitaux d'où naissent les collatéraux correspondants; des deux premiers viennent les nerfs des premier et deuxième lombricaux.

LE NERF PLANTAIRE EXTERNE (comparable au cubital) reste en arrière de l'artère tibiale posté-

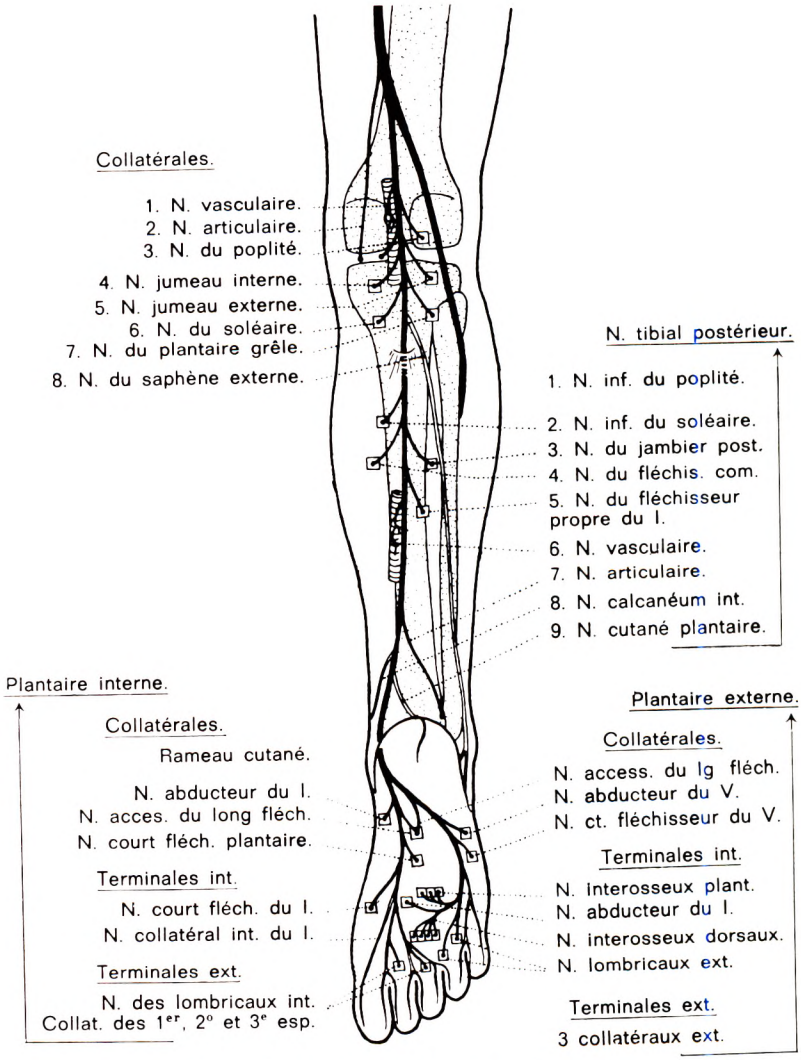

FIG. 237. — *La distribution du sciatique poplité interne.*

rieure, se dirige ensuite en dehors avec l'artère plantaire externe vers le cinquième métatarsien.

Collatérales. — Les nerfs de l'accessoire du long fléchisseur commun (partie externe) de l'abducteur et du court fléchisseur du petit orteil.

Terminales. — Une branche superficielle sensitive donne le nerf du quatrième espace et les collatéraux correspondants et le collatéral externe du cinquième orteil; une branche profonde se porte obliquement en dedans, en faisant une courbe à concavité postérieure, elle donne des rameaux aux articulations tarsiennes et tarso-métatarsiennes, et les nerfs des troisième et quatrième lombricaux, de l'abducteur du gros orteil et des muscles interosseux plantaires et dorsaux.

EXPLORATION

L'atteinte du sciatique poplité interne peut survenir lors des plaies par balle du creux poplité, des fractures de jambe ou des névrites. Elle est moins fréquente que celle du sciatique poplité externe, en raison de la situation profonde du nerf.

Le nerf tibial postérieur peut être comprimé dans le canal tarsien après un traumatisme par un hématome ou par une fracture; il peut l'être aussi par des troubles statiques du pied (pied plad valgus).

Le rôle moteur.

Le sciatique poplité interne innerve les fléchisseurs de la jambe (triceps sural), du pied et des orteils (fléchisseurs communs des orteils et fléchisseur propre du gros orteil, les adducteurs et rotateurs internes du pied (jambier postérieur) et les muscles intrinsèques du pied.

L'attitude du membre paralysé est caractéristique : le pied est en extension en raison de la contraction non contrariée des muscles antagonistes, du jambier antérieur en particulier; les orteils peuvent se mettre en griffe par extension dorsale des articulations métatarso-phalangiennes (action non contrariée des extenseurs) et flexion plantaire des articulations phalangiennes (tension du fléchisseur des orteils). Dans les cas anciens, le pied prend une attitude vicieuse, il est en talus (appui sur le talon) valgus (rotation externe par action des péroniers) et cavus (la voûte plantaire est creuse en raison de l'atrophie des muscles du pied). La marche se fait sur le bord interne du pied et sur le talon.

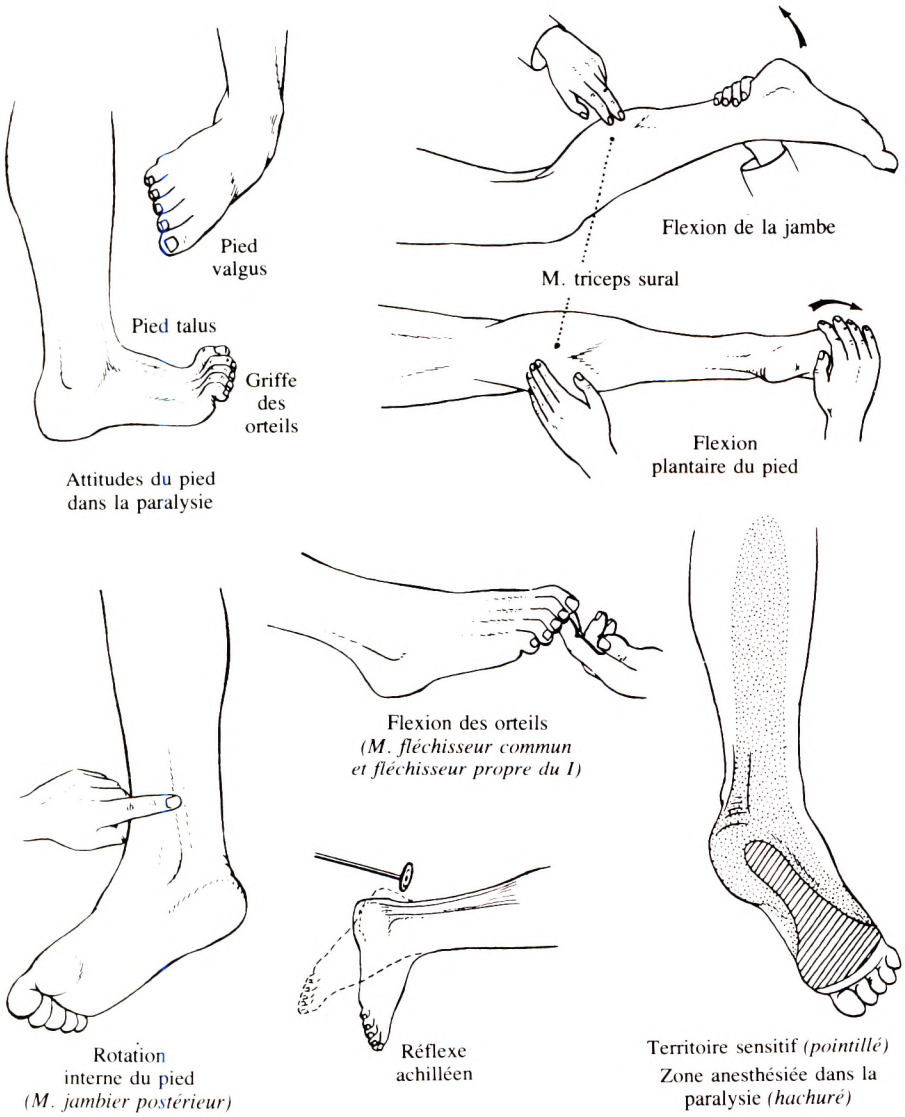

FIG. 238. — *Exploration du sciatique poplité interne.*

L'exploration de la motricité permet de constater qu'il existe :

— une certaine faiblesse de la flexion de la jambe sur la cuisse; elle reste encore assurée par les muscles pelvi-jambiers, demi-tendineux, demi-membraneux, biceps innervés par le tronc du sciatique;

— l'impossibilité de fléchir la plante du pied et de se tenir sur la pointe des pieds (le long péronier peut quelquefois déterminer une faible flexion);

— l'impossibilité de mettre le pied en rotation interne et en adduction (jambier postérieur). L'adduction peut toutefois se faire dans l'extension grâce au jambier antérieur;

— l'impossibilité de fléchir et d'écarter en éventail les orteils. La marche est difficile, traînante, fatigante, souvent douloureuse.

Le réflexe achilléen est aboli; le réflexe plantaire est affaibli.

LE PLANTAIRE INTERNE, seul atteint, se manifeste par une griffe du deuxième orteil avec l'articulation inter-métatarso-phalangienne étendue et l'articulation interphalangienne fléchie, une perte de l'abduction du deuxième orteil, une perte de la flexion de l'articulation interphalangienne des deuxième et troisième orteils.

LE PLANTAIRE EXTERNE, seul atteint, se manifeste par une griffe des troisième, quatrième, cinquième orteils avec les articulations inter-métatarso-phalangiennes étendues et les articulations interphalangiennes fléchies, une perte des mouvements d'abduction et d'adduction (éventail) par une paralysie des interosseux.

Le rôle sensitif.

Le territoire sensitif du nerf correspond à la face postérieure de la jambe du tiers inférieur à la malléole externe (saphène tibial), à toutes les faces du talon, à la face dorsale du cinquième orteil et de la moitié externe du quatrième au bord externe du pied, à toute la face plantaire du pied et des orteils (excepté le bord interne innervé par le saphène interne), à la face dorsale des dernières phalanges des orteils.

Lors de la paralysie du nerf, l'anesthésie n'est pas étendue dans tout ce territoire, elle n'existe que dans la partie centrale de la plante du pied. Lorsqu'il y a atteinte du plantaire interne, les troubles sensitifs sont situés sur le bord interne de la plante du pied et la face plantaire des trois orteils internes.

Une douleur de type causalgique est fréquente dans les lésions incomplètes et irritatives du nerf.

Le rôle neurovégétatif.

Les troubles vasomoteurs et trophiques compliquent fréquemment l'atteinte du sciatique poplité interne, car à la différence du sciatique poplité externe il porte de nombreuses fibres neurovégétatives. Le pied est œdématié, décoloré et froid; l'atrophie musculaire du mollet et du pied est souvent masquée par l'œdème. Des modifications de l'aspect des ongles, une hypertrichose sont fréquentes; il existe parfois aussi une anhydrose. Des ulcères trophiques peuvent apparaître sur les malléoles, le talon et les orteils.

LÉSIONS : SIÈGES ET CAUSES

Le nerf sciatique poplité interne peut être blessé par une plaie par balle ou par arme tranchante au niveau du creux poplité ou comprimé par une fracture du tibia; l'atteinte post-traumatique du nerf est toutefois moins fréquente que celle du sciatique poplité externe en raison de sa situation profonde. Il peut aussi être comprimé par une tumeur ou irrité par une névrite.

Le nerf tibial postérieur est particulièrement exposé au niveau du canal tarsien. Le syndrome canalaire tarsien est l'équivalent de ce qu'est au membre supérieur le syndrome du canal carpien. Le nerf et ses branches de division situés entre le calcanéum et la gaine fibreuse inextensible du ligament annulaire peuvent être comprimés après des causes traumatiques : fracture du tibia, marche forcée, station debout prolongée, troubles statiques (pied plat, valgus). Certaines formes sont primitives, d'autres secondaires à un kyste ténosynovial, une ectasie veineuse. Le syndrome se manifeste par des douleurs plantaires, irradiées vers le mollet, parfois par des troubles moteurs, diminution de la flexion des orteils, et des troubles trophiques. La douleur est réveillée par la pression du canal tarsien. La section du ligament annulaire est parfois nécessaire.

ABORD CHIRURGICAL

Au niveau du creux poplité. — Une incision médiane axiale permet d'accéder au nerf. Sous la

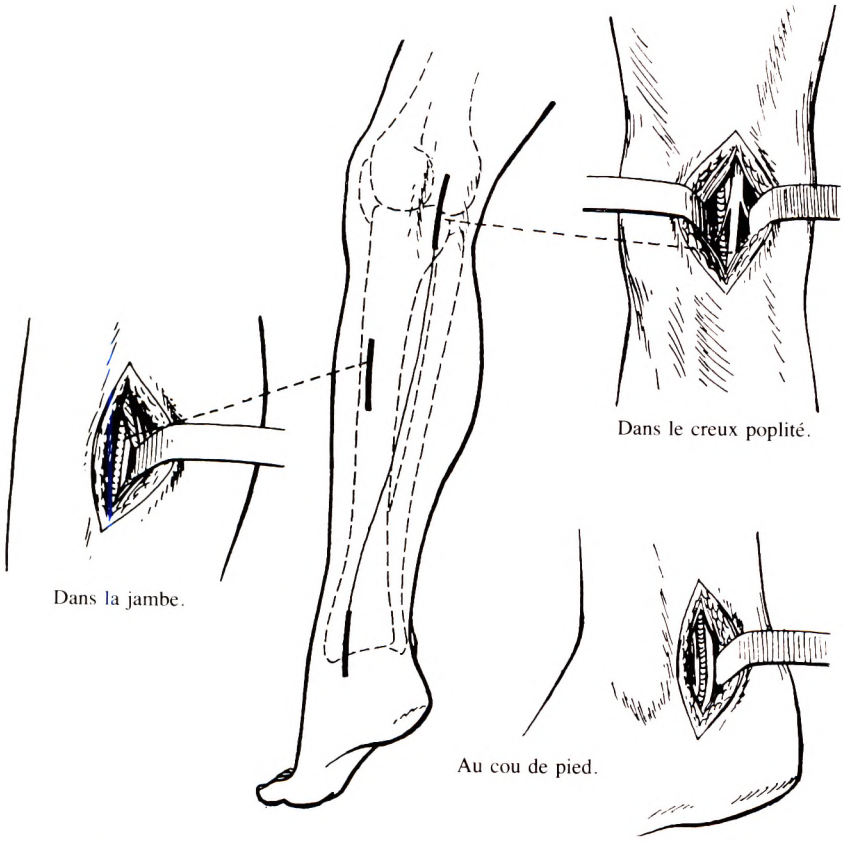

FIG. 239. — *Abord chirurgical du sciatique poplité interne.*

peau, on incise l'aponévrose, en évitant la crosse de la saphène externe. On trouve aisément le sciatique poplité interne.

Au niveau de la jambe. — L'incision passe à un travers de doigt en arrière du bord postéro-interne du tibia. L'aponévrose incisée, on aperçoit le bord libre du jumeau interne qu'on décolle et refoule en dehors, et ainsi on dégage le soléaire. Ce muscle est incisé en dehors de son bord interne plan par plan et ainsi on arrive dans l'espace décollable situé entre les deux plans musculaires du mollet. On aperçoit le nerf sous l'aponévrose profonde; il est situé dans l'axe de la jambe, l'artère tibiale postérieure est en dedans de lui.

Au niveau du cou-de-pied. — L'incision descend verticale entre la malléole interne et le tendon d'Achille. On incise l'aponévrose superficielle, puis très prudemment l'aponévrose profonde. L'artère, plus superficielle, se montre la première; le nerf plus profond et plus externe est découvert ensuite.

VUE GÉNÉRALE DE L'INNERVATION DU MEMBRE INFÉRIEUR

L'innervation du membre inférieur est fournie par les deux terminales du plexus lombaire et par les collatérales et les terminales du plexus sacré.

Les nerfs moteurs.

Les terminales du plexus lombaire : le crural et l'obturateur innervent les muscles de la face antérieure et de la face interne de la cuisse; les collatérales du plexus sacré innervent les muscles de la ceinture pelvienne; la terminale du plexus sacré, le tronc du sciatique innervent les muscles de la face postérieure de la cuisse; le sciatique poplité externe va aux muscles de la face antérieure de la jambe et du pied; le sciatique poplité interne va à ceux de la face postérieure de la jambe et du pied.

Les tableaux VIII et IX indiquent l'origine médullaire des nerfs et leurs fonctions.

Les nerfs sensitifs.

La fesse. — En haut et en dedans, elle est innervée par les branches postérieures des nerfs lombaires et des nerfs sacrés; en bas, par les rameaux cutanés fessiers à trajet récurrent du petit sciatique; en dehors, par les rameaux perforants (ou branches cutanées fessières) du douzième nerf intercostal et du grand abdomino-génital et par la branche fessière du fémoro-cutané.

La cuisse. — La face antérieure de la cuisse est innervée par des branches du plexus lombaire : au niveau du triangle de Scarpa ce sont : de dedans en dehors, les branches génitales des abdomino-génitaux, la branche crurale du génito-crural et le fémoro-cutané. Dans le reste de son étendue, de dedans en dehors, le musculo-cutané interne, le musculo-cutané externe et le fémoro-cutané.

— La face externe est innervée par le fémoro-cutané.

— La face interne est innervée par la branche superficielle ou antérieure du nerf obturateur et par le musculo-cutané interne, par l'accessoire du saphène interne un peu au-dessus du genou.

— La face postérieure, y compris la région poplitée, est innervée par le petit sciatique.

La jambe. — A la jambe, deux nerfs, l'un interne, l'autre externe, se partagent l'innervation cutanée du membre : en dedans le nerf saphène interne, branche du crural et du plexus lombaire; en dehors le nerf saphène externe, branche du sciatique poplité interne et son accessoire, et de plus le nerf cutané péronier, branche du sciatique poplité externe.

Le pied. — LA FACE DORSALE du pied présente trois territoires de dedans en dehors : le nerf saphène interne qui s'étend sur le bord interne, le musculo-cutané qui est au milieu, le nerf saphène externe qui s'étend sur le bord externe. Une étendue de 4 à 5 cm en arrière de la première commisssure interdigitale est innervée par le nerf tibial antérieur;

LA FACE PLANTAIRE est innervée au niveau du talon par le nerf tibial postérieur (nerf calcanéen interne) en avant de ce territoire par le plantaire externe en dehors et par le plantaire interne en dedans; la limite entre les territoires des nerfs plantaires est indiquée par une ligne oblique dirigée en avant en dehors, et étendue du bord interne du pied à l'extrémité antérieure du quatrième orteil.

Les orteils. — La distribution sensitive des orteils est analogue à celle des doigts :

A LA FACE DORSALE. — La phalange unguéale est innervée par le plantaire interne pour les trois premiers orteils et par le plantaire externe pour les deux derniers; les deux autres phalanges sont innervées, pour les trois premiers orteils et pour la face interne du quatrième par le musculo-cutané, pour le cinquième orteil et pour la face externe du quatrième par le saphène externe.

A LA FACE PLANTAIRE. — La sensibilité est fournie en dedans du quatrième orteil par le plantaire interne et en dehors par le plantaire externe.

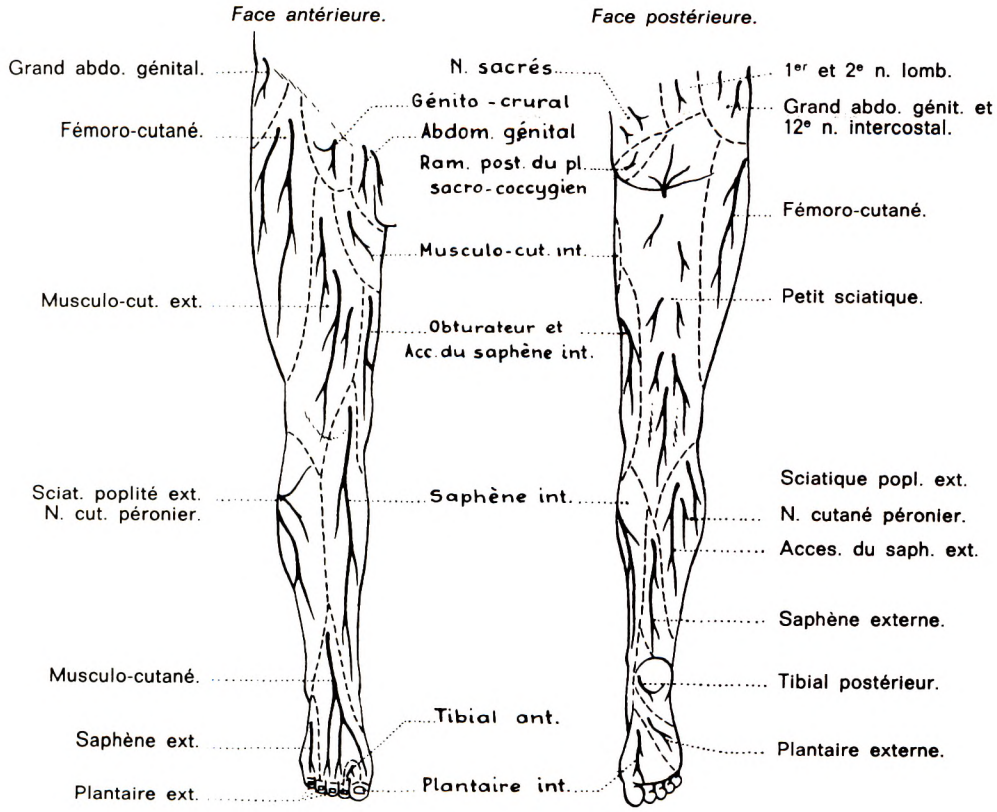

FIG. 240. — *Territoires cutanés des nerfs sensitifs du membre inférieur.*

Les nerfs vasculaires.

L'ARTÈRE FESSIÈRE. — L'artère fessière possède une double innervation. Dans son segment intrapelvien, elle reçoit un filet vasculaire qui se détache de la chaîne sympathique sacrée et suit le trajet de l'artère jusqu'à sa division. Au niveau de sa division, l'artère reçoit un filet vasculaire de la branche supérieure du nerf fessier supérieur.

L'ARTÈRE ISCHIATIQUE. — L'artère ischiatique reçoit un filet vasculaire détaché de la chaîne sympathique sacrée et qui l'accompagne jusqu'à sa sortie du bassin, et un filet vasculaire, inconstant, issu du nerf petit sciatique.

L'ARTÈRE OBTURATRICE. — L'artère obturatrice reçoit son innervation du nerf des artères iliaques, long nerf qui se détache du plexus hypogastrique inférieur et, d'autre part, d'un filet inconstant né du nerf obturateur au niveau du canal sous-pubien.

L'ARTÈRE FÉMORALE. — Parmi les nerfs vasculaires des membres, ceux de l'artère fémorale sont les mieux et les plus anciennement connus : l'innervation de ce segment artériel provient de trois sources qui sont de haut en bas : le génito-crural, le crural et parfois aussi l'obturateur.

Dans sa première portion, l'artère donne ses importantes collatérales et se divise en fémorales superficielle et profonde; ses nerfs vasculaires sont nombreux, viennent du tronc du crural ou des musculo-cutanés externe et surtout interne; ils se rassemblent au niveau de la division de la fémorale où il existe toujours un ou deux nerfs vasculaires. Dans la deuxième portion, où les collatérales sont rares, les nerfs sont peu nombreux et viennent de la branche profonde de l'accessoire du saphène interne. Dans la troisième portion où les collatérales sont abondantes, les nerfs vasculaires sont nombreux et viennent surtout du saphène interne et, accessoirement, de la branche profonde de l'accessoire du saphène interne et de la branche antérieure du nerf obturateur.

L'ARTÈRE FÉMORALE PROFONDE est très bien innervée; on peut, en général, suivre sur toute sa longueur un nerf vasculaire qui vient du musculo-

TABLEAU VIII. — LES NERFS DU MEMBRE INFÉRIEUR ET LEUR ORIGINE MÉDULLAIRE; LES MUSCLES INNERVÉS ET LEUR FONCTION

Nerfs		Segm. médul-laires	Muscles	Fonctions
N. crural.		D12-L3	Psoas iliaque.	Flexion de la hanche.
		L2-L3	Couturier.	Flexion de la hanche et rotation ext. de la cuisse.
		L2-L4	Quadriceps.	Extension de la jambe.
N. obturateur.		L2-L3	Pectiné.	Adduction de la cuisse.
		L2-L3	Moyen adducteur.	
		L2-L4	Petit adducteur.	
		L3-L4	Grand adducteur.	
		L2-L4	Droit interne.	
		L3-L4	Obturateur externe.	Adduction et rotation externe de la cuisse.
N. fessier supérieur.		L4-S1	Moyen et petit fessiers.	Abduction et rotation externe de la cuisse.
		L4-L5	Tenseur du fascia lata.	
N. fessier inférieur ou petit sciatique.		L5-S1	Grand fessier.	Abduction de la cuisse.
Branches muscul. du plexus sacré.		S1-S2	Pyramidal.	Rotation externe de la cuisse.
		L5-S2	Obturateur interne.	
		L4-S2	Jumeaux.	
		L4-S1	Carré crural.	
Tronc du sciatique.		L4-S2	Biceps.	Flexion de la jambe (la cuisse étant en extension).
		L4-S1	Demi-tendineux.	
		L4-S1	Demi-membraneux.	
Sc. popl. ext.	Tibial ant.	L4-L5	Jambier antérieur.	Extension dorsale et rotation interne du pied.
		L4-S1	Extenseur com. des orteils.	Ext. dorsale du pied et des 2e, 3e, 4e et 5e doigts.
		L4-S1	Extenseur propre du gros orteil.	Ext. dorsale du pied et du gros orteil.
		L4-S1	Pédieux.	Extension des orteils.
	N. musculo-cut.	L5-S1	Péroniers.	Rotation externe du pied.
Sc. popl. int.	N. triceps sural	L5-S2	Triceps sural.	Flexion de la jambe.
	Tibial post.	L5-S2	Jambier postérieur.	Flexion plantaire du pied.
		L5-S2	Fléch. commun des orteils.	Flex. plantaire du pied et de la 3e phal. des 2, 3, 4 et 5e.
		L5-S2	Long fléchisseur du gros orteil.	Flex. plantaire du pied et de la 2e phal. du gros orteil.
		L5-S1	Court fléchisseur plantaire.	Flex. de la 2e phalange des 2, 3, 4 et 5e doigts.
		L5-S2	Court fléchis. du gros orteil.	Flex. de la 1re phal. du gros orteil.
		S1-S2	Interosseux.	Ecartement et rapprochement des orteils et flexion de la 1re phal.

TABLEAU IX. — LES MUSCLES DES DIFFÉRENTS SEGMENTS DU MEMBRE SUPÉRIEUR ET L'ORIGINE MÉDULLAIRE DE LEUR INNERVATION

	L1	L2	L3	L4	L5	S1	S2
Hanche.		Psoas iliaque		Tenseur fascia lata			
				Moyen fessier			
				Petit fessier			
				Carré crural			
				Jumeau inférieur			
				Jumeau supérieur			
				Grand fessier			
					Obturateur interne		
					Pyramidal		
Cuisse.		Couturier					
		Pectiné					
		Quadriceps					
		Droit interne					
		Moyen adducteur					
			Obturateur externe				
			Grand abducteur				
			Petit abducteur				
				Demi-tendineux			
				Demi-membraneux			
				Biceps crural			
Jambe.				Tibial antérieur			
				Extenseur du gros orteil			
				Poplité			
				Plantaire			
				Long extenseur des orteils			
				Soléaire			
				Jumeaux			
					Long péronier		
					Court péronier		
					Tibial postérieur		
					Fléchisseur des orteils		
					Fléchisseur du gros orteil		
				Court extens. du gros orteil			
Pied.				Pédieux			
					Court fléch. orteils		
					Abduct. gros orteil		
					Ct fléch. gros orteil		
					Lombricaux		
						Adduct. gros orteil	
						Abduct. 5e orteil	
						Fléch. 5e orteil	
						Opposant 5e orteil	
						Chair carrée	
						Interosseux	

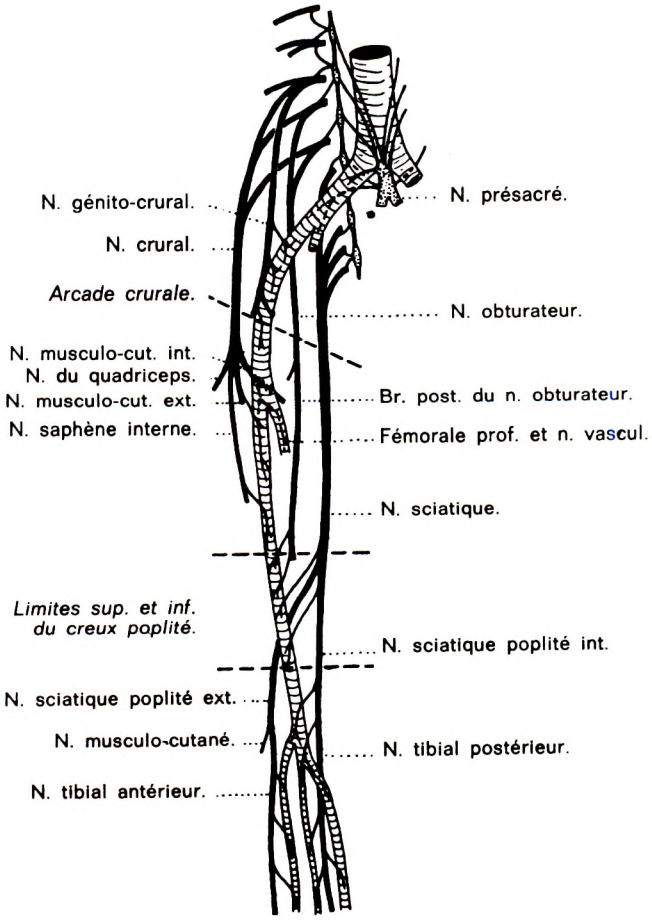

FIG. 241. — *Les nerfs vasculaires du bassin et du membre inférieur.*
(D'après G. LAZORTHES, *Le système neurovasculaire*, Masson, Paris, 1949.)

cutané interne : c'est le « nerf de l'artère fémorale profonde » (G. Lazorthes). Il donne de nombreuses collatérales et, souvent aussi, le nerf diaphysaire du fémur (fig. 242).

L'ARTÈRE POPLITÉE reçoit de nombreux nerfs vasculaires; la richesse de l'innervation de ce segment artériel coïncide, d'une façon étonnante, avec celle que nous avons trouvée sur les artères de la région du coude. La partie proximale de l'artère est innervée par la branche profonde de l'obturateur, sa partie distale par le tronc du sciatique et le sciatique poplité interne. Les filets vasculaires naissent indirectement des branches articulaires de ces nerfs. Ils sont nombreux sur la partie supérieure de l'artère qui donne naissance à d'importantes collatérales; ils constituent un véritable « plexus périartériel poplité » (G. Lazorthes). Ils sont au contraire rares et souvent absents dans les derniers centimètres de l'artère.

LES ARTÈRES DE LA FACE POSTÉRIEURE DE LA JAMBE ont une innervation complexe et variable. Deux formations sont constantes et viennent du nerf tibial postérieur et de ses collatérales : c'est, d'une part le nerf de la division du tronc tibio-péronier dont les branches se poursuivent souvent sur les dix premiers centimètres des artères tibiale postérieure et péronière, et d'autre part ce que nous avons appelé le « plexus tibial postérieur rétro-malléolaire » (G. Lazorthes).

L'ARTÈRE PLANTAIRE EXTERNE reçoit de son nerf satellite 2 à 4 nerfs vasculaires, faciles à trouver, mais disposés sans ordre. L'ARTÈRE PLANTAIRE INTERNE est innervée par 1 à 2 nerfs vasculaires, venant du nerf du même nom.

L'ARTÈRE TIBIALE ANTÉRIEURE reçoit dans la loge postérieure de la jambe un filet vasculaire venu du nerf du muscle poplité (fig. 243). Dans la loge antérieure, l'artère est ensuite innervée par quatre à cinq filets donnés soit par le nerf tibial antérieur, soit par les nerfs du jambier antérieur. Sur ses derniers centimètres enfin des nerfs vasculaires, provenant du tibial antérieur ou de ses branches articulaires, constituent souvent un petit « plexus tibial antérieur » qui innerve aussi l'origine de l'artère pédieuse. Cette artère reçoit ensuite un à deux filets du nerf tibial antérieur.

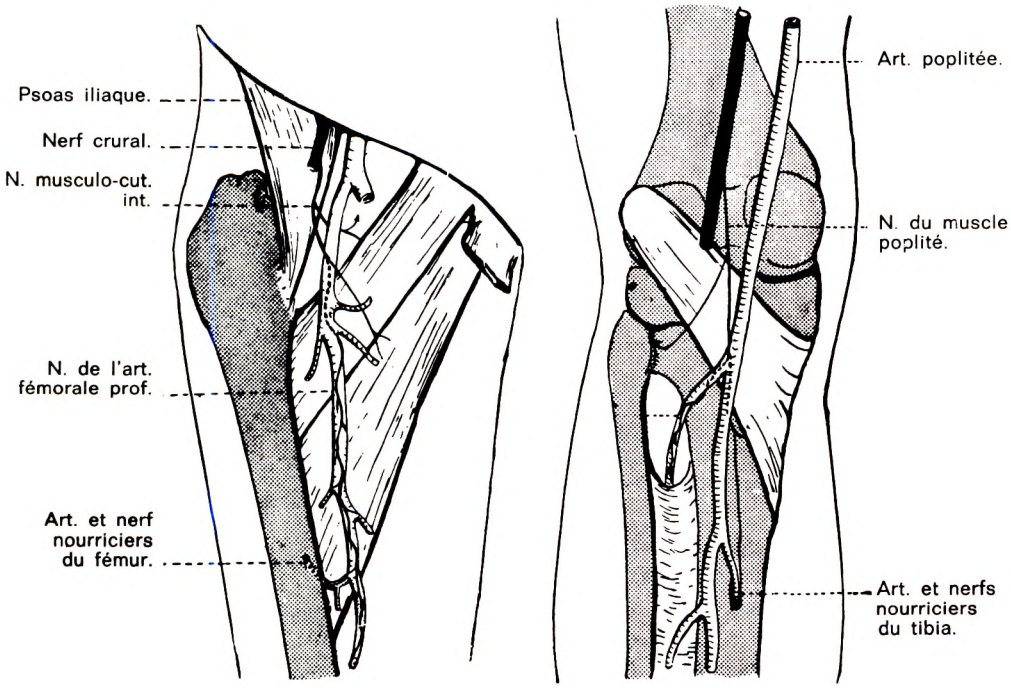

FIG. 242. FIG. 243.

FIG. 242. — *Le nerf diaphysaire ou nourricier du fémur.* (G. LAZORTHES, 1949.)
FIG. 243. — *Le nerf diaphysaire ou nourricier du tibia.* (G. LAZORTHES, 1949.)

Les nerfs osseux.

LE NERF DIAPHYSAIRE DU FÉMUR vient du nerf vasculaire de l'artère fémorale profonde, issu dans la plupart des cas du musculo-cutané interne (G. Lazorthes). Ce nerf donne un filet qui suit d'abord la deuxième perforante, puis l'artère nourricière du fémur et pénètre dans le trou nourricier de cet os. Exceptionnellement, le nerf diaphysaire du fémur vient d'un filet vasculaire de la fémorale profonde issu du nerf saphène interne.

LE NERF DIAPHYSAIRE DU TIBIA vient soit du nerf du muscle poplité, soit du nerf du muscle jambier postérieur. Le nerf du muscle poplité donne, en effet, non seulement des collatérales musculaires, mais aussi très souvent d'autres moins connues mais constantes, telles qu'un nerf à l'articulation tibio-péronière supérieure, un nerf à l'origine de l'artère tibiale antérieure, un nerf à la membrane interosseuse et le nerf diaphysaire du tibia. Lorsque le nerf vient du nerf du jambier postérieur, il naît soit des branches musculaires, soit des filets vasculaires destinés au tronc tibio-péronier.

LE NERF DIAPHYSAIRE DU PÉRONÉ vient d'une des branches du nerf du jambier postérieur et plus rarement du nerf du fléchisseur propre du gros orteil.

Les nerfs articulaires.

Ils arrivent aux articulations par des nerfs propres et par les plexus périartériels des artères articulaires (nerfs vasculo-articulaires).

L'ARTICULATION DE LA HANCHE est innervée sur sa face antérieure par des nerfs qui viennent du crural et de l'obturateur. Les rameaux articulaires du crural sont issus du nerf pectiné (du musculocutané interne) et du nerf du droit antérieur (du nerf du quadriceps); ceux du nerf obturateur se séparent de ce nerf soit dans le bassin, soit dans l'échancrure sous-pubienne et se distribuent à la face antérieure de l'articulation. Sur la face postérieure de l'articulation se distribuent des nerfs venus des nerfs du carré crural, du jumeau inférieur et du nerf du grand sciatique. L'innervation est en réalité soumise à variations. Les tentatives d'énervation de l'articulation réalisées pour atténuer les douleurs des arthroses de la hanche sont bien aléatoires car l'énervation totale de la capsule articulaire s'avère pratiquement impossible : le nerf principal antérieur issu du nerf obturateur est celui qui est le plus facilement accessible.

L'ARTICULATION DU GENOU. — La face interne est innervée par des nerfs issus d'une branche du crural (nerf du vaste interne et nerf saphène interne) et de l'obturateur. La face postérieure est innervée par des nerfs articulaires issus du tronc du sciatique (un nerf), du sciatique poplité interne (trois nerfs), du sciatique poplité externe (un à deux nerfs); ils suivent les artères articulaires pour se rendre au plan articulaire postérieur.

L'ARTICULATION DU COU-DE-PIED est innervée en avant par le nerf tibial antérieur, en arrière et en dedans par le nerf tibial postérieur.

CHAPITRE XXI

LE PLEXUS HONTEUX

Les branches du plexus honteux * se distribuent aux viscères pelviens, aux organes génitaux externes et au périnée.

par des anastomoses. Les nerfs qui constituent le plexus sont reliés aux ganglions sympathiques sacrés par des rameaux communicants.

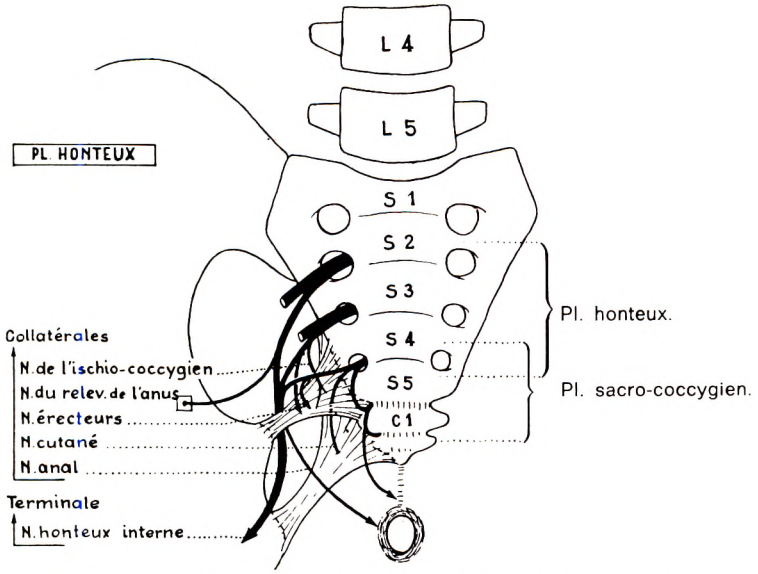

FIG. 244. — *La constitution et la distribution du plexus honteux et du plexus sacro-coccygien.*

DESCRIPTION

La constitution du plexus honteux résulte de l'union du 4e nerf sacré à une partie des 2e et 3e nerfs sacrés. Ces deux derniers nerfs participent, en effet, aussi à la constitution du plexus sacré. Le plexus honteux est étroitement uni en haut au plexus sacré et en bas au plexus sacro-coccygien

La forme du plexus est celle d'une lame nerveuse de 1 à 2 cm située derrière l'aponévrose pelvienne; il s'insinue entre le pyramidal et l'ischio-coccygien pour passer dans la partie inférieure de la grande échancrure sciatique. Il est en rapport avec l'artère sacrée latérale située en dedans et les artères ischiatique et honteuse interne qui sortent avec lui.

DISTRIBUTION

Le plexus donne naissance à des collatérales et à une terminale, le nerf honteux interne.

* Le qualificatif de « honteux » doit être pris dans le sens, nom de « qui donne la honte », mais plutôt de « que l'on cache ».

Les collatérales.

— Le nerf du releveur de l'anus est un long rameau grêle né de S_3, rarement de S_4; il se termine sur la face supérieure du muscle par 3 ou 4 filets.

— Le nerf de l'ischio-coccygien.

— Les nerfs viscéraux (nerfs érecteurs d'Eckardt) sont grêles et variables en nombre; ils naissent de S_3, surtout de S_4 et S_5; ils se dirigent en avant vers les faces latérales des viscères pelviens, vont à la vessie, au rectum, au vagin soit directement, soit par l'intermédiaire du plexus hypogastrique. A travers ces branches, cheminent les filets qui régissent la miction, la défécation, l'érection, et qui fournissent l'innervation sensitive des viscères pelviens.

— Le nerf anal ou du sphincter anal est un nerf grêle, né du bord inférieur du plexus; il provient de S_3 et surtout de S_4. Il sort du bassin par la grande échancrure sciatique, contourne l'épine sciatique, passe dans la fesse et pénètre par la petite échancrure dans la fosse ischio-rectale. Il se termine par des filets divergents qui vont dans le sphincter anal et à la peau qui recouvre ce muscle. Il est doublé quelquefois par le nerf sphinctérien accessoire de Morestin.

— Le nerf perforant cutané, né de S_3 et S_4, sort du bassin, passe sous le grand fessier et va se ramifier dans les téguments de la fesse en dedans du rameau fessier du petit sciatique.

La terminale : le nerf honteux interne.

Le nerf honteux interne est issu des trois branches qui constituent le plexus honteux, mais particulièrement des 2e et 3e nerfs sacrés.

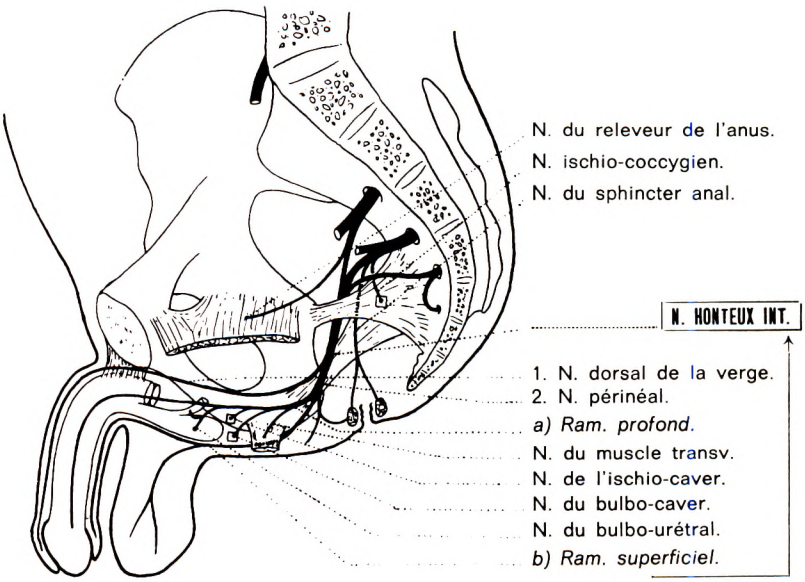

Fig. 245. — *Plexus et nerf honteux internes.*

Description. — Il sort du bassin par la partie inférieure de la grande échancrure sciatique, c'est-à-dire par le canal sous-pyramidal. Il contourne l'épine sciatique entre le nerf anal situé en dedans et l'artère et la veine honteuse interne situées en dehors. Il pénètre par la petite échancrure sciatique dans la fosse ischio-rectale. Dans cet espace celluleux, le nerf et les vaisseaux honteux internes sont appliqués sur la face externe de l'espace par une gaine aponévrotique qui dépend de l'aponévrose de l'obturateur interne et qui constitue le canal d'Alcock. Le nerf est l'élément supérieur du pédicule honteux interne; il suit le bord supérieur du repli falciforme du grand ligament sacro-sciatique.

Distribution. — A peine entré dans la fosse ischio-rectale, sur la face interne de l'ischion, le nerf se divise en deux terminales :

LE NERF PÉRINÉAL. — Il donne quelques filets à la partie antérieure du sphincter anal et le nerf périnéal externe qui se ramifie dans le scrotum ou dans les grandes lèvres. Il se termine par :

— *Le rameau superficiel* du périnée se dirige en avant avec l'artère périnéale superficielle, passe sous le transverse superficiel puis entre l'aponévrose périnéale superficielle et la peau. Il se distribue à la peau de la partie antérieure du périnée, au scrotum et à la face inférieure de la verge ou aux grandes lèvres.

— *Le rameau profond ou musculo-urétral* passe au-dessus du muscle transverse superficiel. Il donne des rameaux aux muscles du triangle ischio-bulbaire : transverse, ischio-carverneux, bulbo-caverneux. Il se termine par deux rameaux sensitifs; l'un, bulbaire, pénètre dans le bulbe urétral; l'autre longe la face inférieure du corps spongieux, donne de nombreux filets à cet organe et à l'urètre et se termine à la base du gland. Chez la femme, ce nerf innerve, en outre, le constricteur de la vulve et se termine dans le bulbe du vagin et dans l'urètre.

LE NERF DORSAL DE LA VERGE OU DU CLITORIS continue la direction du nerf honteux interne et longe avec les vaisseaux honteux internes la face interne de la branche ischio-pubienne; il est contenu dans la même gaine que les vaisseaux. Il croise le bord antérieur du ligament transverse du pelvis et passe sur la face externe du ligament suspenseur de la verge. Il gagne la face dorsale de la verge, dans la gouttière antéro-postérieure que forment en s'adossant les deux corps caverneux jusqu'au gland; il est là en dehors de l'artère dorsale. Il donne des collatérales aux corps caverneux et à la peau de la face latérale de la verge, et se termine par des filets très fins dans le tissu spongieux du gland et sur la muqueuse qui le recouvre.

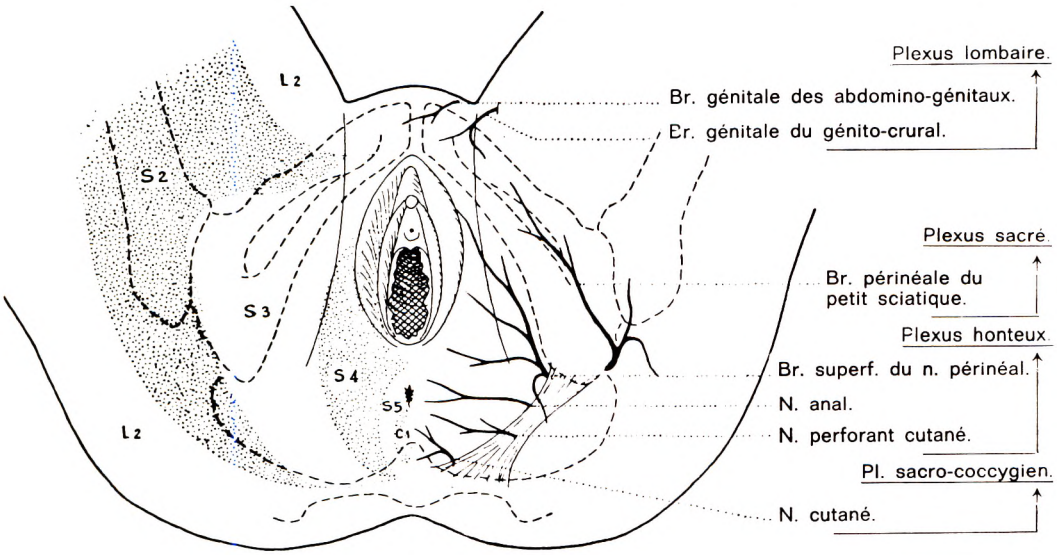

FIG. 246. — *Les nerfs du périnée chez la femme :* à gauche : distribution radiculaire; à droite : distribution tronculaire.

Le nerf dorsal du clitoris a le même trajet jusqu'au ligament suspenseur du clitoris en dehors duquel il passe; il se ramifie dans le clitoris, le capuchon et la partie supérieure des petites lèvres.

Constitution. — Le nerf honteux interne est un nerf complexe, il contient, comme Delmas et Laux l'on fait remarquer, à côté des fibres cérébro-spinales destinées aux téguments et aux muscles du périnée, des fibres sympathiques venues par les rameaux communicants sacrés et de nombreuses fibres parasympathiques issues du centre parasympathique sacré. Les fibres amyélinées l'emportent de beaucoup en nombre sur les fibres myélinées (Gosse, 1934).

EXPLORATION

Le territoire sensitif du plexus correspond chez l'homme à la moitié correspondante du périnée, du scrotum et de la verge, et chez la femme à la moitié du périnée, des grands lèvres, de la vulve

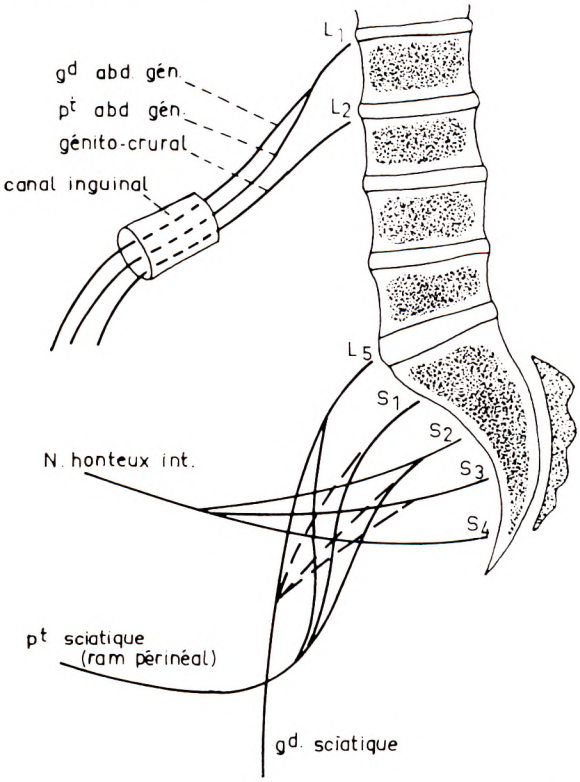

FIG. 247. — *Origine et constitution des trois pédicules nerveux sensitifs du périnée.* (D'après J.L. CAYOTTE et P. RABISCHONG, 1959.)

et du clitoris. Le territoire est contigu de celui des branches du plexus lombaire issues des 1er et 2e nerfs lombaires : il y a donc en ce point un hiatus de 5 à 6 nerfs correspondant à l'émergence des membres inférieurs. C'est ce que l'on voit parfaitement dans la figure 247 où J. L. Cayotte et P. Rabischong ont représenté les trois sources d'innervation du périnée et des organes génitaux externes.

L'atteinte du plexus honteux est rare, elle complique parfois les fractures du sacrum ou du coccyx, les opérations par voie sacrée pour cancer du rectum, les prorogations du cancer anal.

La névralgie du nerf honteux interne peut être secondaire à des lésions ou à des malformations vertébrales (spina bifida). Elle se caractérise par des sensations de lancement, de brûlure. Elle est étendue sur un côté du périnée, de l'ischion aux organes génitaux externes, bourse, verge et gland chez l'homme, vagin, grandes lèvres et clitoris chez la femme; ce territoire correspond à la distribution du nerf honteux interne ou de la 3e racine sacrée. Une irradiation anale de la névralgie signifie son extension au territoire du nerf anal ou de la 4e racine sacrée. Aux douleurs périnéales et génitales, s'ajoutent fréquemment des douleurs et des dysesthésies viscérales : gêne et brûlures à la miction, à la défécation et quelquefois des troubles génitaux : priapisme douloureux, éjaculation.

ABORD CHIRURGICAL

L'infiltration du plexus honteux : le sujet en position gynécologique. L'aiguille est enfoncée à 2 cm de la ligne médiane, au niveau de la pointe du coccyx, généralement reconnue à la palpation; elle rencontre le bord latéral du sacrum et par petits déplacements progresse dans l'espace rétrorectal. On peut la conduire en mettant l'index gauche dans le rectum.

La névralgie du nerf honteux interne est traitée soit neurotomie ou infiltration du nerf contre la tubérosité ischiatique, soit radicotomie de S_3 et S_4, en particulier lorsque, aux douleurs périnéale et génitale, s'ajoute une douleur anale.

CHAPITRE XXII

LE PLEXUS SACRO-COCCYGIEN

DESCRIPTION

Le plexus sacro-coccygien est *constitué* par les anastomoses des 4e et 5e nerfs sacrés et du nerf coccygien. Ces nerfs ont une communauté d'origine sur le cône terminal.

Le 5e nerf sacré sort par l'hiatus sacro-coccygien. Les trois nerfs traversent le muscle ischio-coccygien et forment, sur sa face antérieure, deux anses nerveuses (fig. 244). Ils sont unis aux ganglions inférieurs de la chaîne sympathique sacrée par des rameaux communicants.

DISTRIBUTION

1) Des branches viscérales (nerfs érecteurs) vont au plexus hypogastrique et à la paroi du rectum et de l'anus.

2) Des branches cutanées sont destinées aux téguments de la région coccygienne.

3) Un nerf ano-coccygien traverse le muscle ischio-coccygien, l'innerve et se termine dans le faisceau inférieur du grand fessier (qui représente, sans doute, le muscle caudo-périnéal des mammifères à queue) et dans les téguments situés entre anus et coccyx.

L'ATTEINTE du plexus sacro-coccygien est rare; elle survient dans les fractures du coccyx, ou spontanément par compression du plexus par du tissu fibreux. Elle se manifeste par des douleurs coccygiennes (coccygodynie) dont le traitement le plus efficace est l'infiltration anesthésique du nerf coccygien.

TROISIÈME PARTIE

LES NERFS SYMPATHIQUES

CHAPITRE XXIII

LE SYSTÈME SYMPATHIQUE

J.B. Winslow, en appelant dès 1716 « sympathique » (du grec *sympathia :* souffrir avec) cette partie du système nerveux, a parfaitement reconnu son rôle essentiel qui est d'établir un lien entre les organes et de maintenir leur harmonie.

X. Bichat fut en 1802 le premier à bien distinguer dans le système nerveux deux parties qui régissent la vie animale et la vie végétative ou organique. Johannes Muller compléta cette idée en 1840 en distinguant la musculature striée soumise au système volontaire cérébro-spinal et la musculature lisse des viscères que commande le système autonome dit « sympathique ».

LE SYSTÈME NERVEUX CÉRÉBRO-SPINAL règle les relations avec *le monde extérieur*. Il préside à la vie humaine psychique et affective : système neuro-psychique. Il régit la vie animale ou vie de relation, commande la contraction des muscles striés et perçoit les stimuli venus de notre revêtement cutanéo-muqueux : système neuro-somatique.

LE SYSTÈME NERVEUX SYMPATHIQUE participe à la régulation des mécanismes du *monde intérieur* ou organiques. Il tient sous sa dépendance la vie végétative, d'où le nom de SYSTÈME NEURO-VÉGÉTATIF. Il commande la motricité des fibres lisses des vaisseaux et des viscères, la sécrétion des glandes, la trophicité des tissus et il transporte la sensibilité viscérale, et cela indépendamment de notre volonté et de notre conscience, d'où le nom de SYSTÈME AUTONOME qui lui est souvent donné par les auteurs de langue anglaise.

GÉNÉRALITÉS

Le système sympathique est l'élément fondamental du système nerveux; il n'a aucune subordination vis-à-vis du système cérébro-spinal.

Il est le plus ancien dans l'ordre ontogénique, comme dans l'ordre phylogénétique; son entrée en fonction est antérieure à celle du système cérébro-spinal : le plexus viscéral précède le cerveau...

Il exerce son action sur tout l'organisme, aussi bien dans le domaine somatique que dans le domaine viscéral. L'action du système cérébro-spinal est, au contraire, limitée aux éléments moteurs et sensibles du soma.

Il régit les phénomènes vitaux au niveau cellulaire et tissulaire autant que viscéral. Associé aux endocrines, il règle la plupart des grandes fonctions (tension artérielle, etc.), intervient dans la défense aux agressions, maintient la constance de notre milieu intérieur (Cl. Bernard) ou homéostasie (Cannon). Au vieil adage « L'homme a l'âge de ses artères », on peut substituer, comme R. Leriche le propose, « L'homme a l'âge de son végétatif ».

Le système sympathique est relié au système nerveux cérébro-spinal : du point de vue anatomique, il n'y a pas de frontières absolues entre les deux systèmes. Ils sont mêlés dans le névraxe. Ils sont unis à la périphérie (anastomoses, rameaux communicants...).

Sur le plan physiologique comme en pathologie, on constate des interactions nombreuses entre les deux systèmes : réflexes somatiques et réflexes viscéraux se combinent; des stimuli venus du monde extérieur peuvent se réfléchir sur nos viscères; des sensations nées dans notre monde intérieur ou viscéral peuvent troubler notre vie de relation.

Le système sympathique est constitué par deux ensembles : le sympathique et le parasympathique.

Dans le système nerveux central, ils sont peu distincts. Dans le système périphérique, au contraire, ils se séparent. Ils sont de nouveau confondus dans les ganglions préviscéraux et viscéraux.

On admet, depuis Gaskell, que sympathique et parasympathique sont antagonistes et s'équilibrent; en réalité, cet antagonisme ne fait pas partout sa preuve morphologique (v. p. 315).

La pathologie fait au contraire, surtout depuis les travaux d'Eppinger et Hess (1910), jouer un grand rôle à l'antagonisme des deux systèmes : la prédominance de l'un ou de l'autre réalise les syndromes d'hypertonie ou d'hypotonie sympathique ou parasympathique.

Le système sympathique, intimement lié aux endocrines, constitue le système neuro-endocrinien : l'union est anatomique : l'hypophyse est unie au plus grand centre neurovégétatif : le diencéphale. La surrénale * est liée à la plus importante masse ganglionnaire : le plexus solaire. La thyroïde reçoit de nombreux nerfs du sympathique cervical...

L'interdépendance est surtout fonctionnelle. Le sympathique règle la production hormonale. Les hormones à leur tour agissent sur les terminaisons nerveuses : la surrénale par l'adrénaline stimule le sympathique, le pancréas joue un rôle analogue vis-à-vis du parasympathique.

EMBRYOLOGIE

De chaque côté du tube neural apparaissent des bandes cellulaires appelées *crêtes ganglionnaires*.

La crête ganglionnaire est située entre le tube neural et le somite. Certaines cellules forment le ganglion spinal. D'autres deviennent des cellules migratrices qui vont constituer non seulement les cellules sympathiques, mais aussi les cellules des gaines de Schwann et les cellules chromaffines ou adrénalinogènes (médullo-surrénale, corps juxta-aortique).

Sur le flanc de l'aorte les cellules migratrices forment de petites masses qui sont les ébauches des ganglions; chaque ganglion reste relié au nerf rachidien par un rameau communicant primitif; les ganglions s'unissent entre eux pour former la chaîne latéro-vertébrale qui est complète dès le stade de 9 mm.

Les rameaux communicants primitifs sont pénétrés par des fibres blanches issues du nerf rachidien et des fibres grises nées du ganglion sympathique.

* La médullo-surrénale est partie intégrante du système sympathique.

Les ganglions prévertébraux sont formés un peu plus tard par la migration d'autres éléments cellulaires.

A la sixième semaine, les principaux éléments du sympathique sont en place. Des phénomènes de concentration se font en certains points de la chaîne ganglionnaire, la disposition métamérique disparaît et n'est plus représentée que par les rameaux communicants.

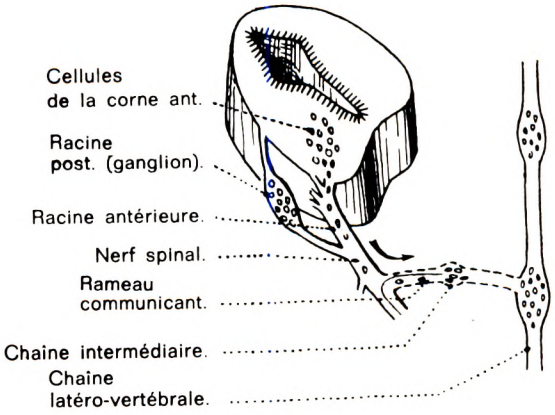

FIG. 248. — *Développement du système sympathique.* (D'après MITCHELL, 1953.)

DESCRIPTION

Le système nerveux végétatif comprend trois grandes parties : des centres situés dans le névraxe, des nerfs et des ganglions périphériques, des plexus situés dans les viscères.

Les centres neurovégétatifs.

On a longtemps cru que le système sympathique n'était constitué que par des ganglions et des nerfs. Il existe au contraire sur toute le hauteur du névraxe — cerveau, tronc cérébral, moelle — des centres neurovégétatifs superposés qui, bien que non régis par la stricte hiérarchie qui préside aux fonctions des centres neurosomatiques, correspondent à des niveaux fonctionnels différents. Les centres bulbaires, diencéphaliques ou corticaux règlent des phénomènes intervenant dans la vie de tout l'organisme. Les centres ganglionnaires et médullaires règlent la vie d'un territoire ou d'un viscère. La régulation de la vasomotricité de tout l'organisme, d'un viscère, ou d'un membre repré-

sente le meilleur exemple de cette répartition des responsabilités.

Les centres neurovégétatifs superposés ont été décrits en différents chapitres du volume sur « *Le Système Nerveux Central* * ». Nous en ferons simplement l'énumération : les centres corticaux neurovégétatifs; les centres diencéphaliques; les centres du tronc cérébral; les centres médullaires.

Les nerfs et les ganglions périphériques.

On doit distinguer la chaîne sympathique latéro-vertébrale, ses collatérales et les plexus prévertébraux.

On a décrit des chaînes sympathiques collatérales à tous les étages cervicaux, lombaires et sacrés. Elles sont constituées par des ganglions situés sur le trajet des rameaux communicants. On les appelle ganglions intermédiaires, car ils se sont arrêtés en situation intermédiaire entre le tube neural et la chaîne latéro-vertébrale lors de la migration des cellules sympathiques.

Les collatérales de la chaîne sympathique latéro-vertébrale. — Les collatérales externes sont constituées par les rameaux communicants qui rattachent les ganglions aux nerfs rachidiens et par leur intermédiaire au névraxe. Les 22 ganglions

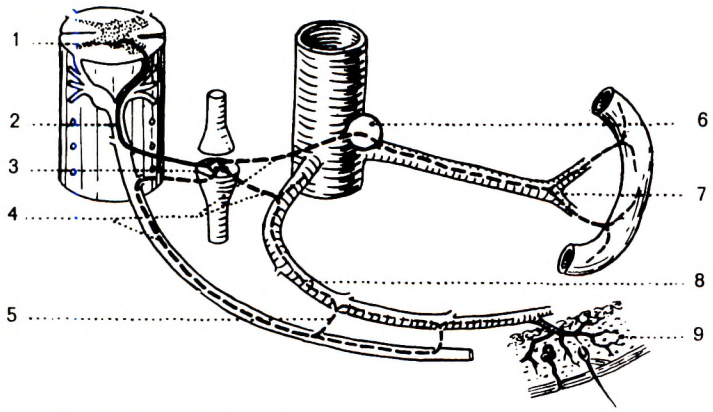

FIG. 249. — *Disposition générale du système sympathique.*
1, centre médullaire, neurone préganglionnaire; *2*, fibre préganglionnaire; *3*, ganglion latéro-vertébral; *4*, fibres post-ganglionnaires; *5*, collatérale sympathique du nerf cérébrospinal; *6*, ganglion préviscéral; *7*, plexus périartériel viscéral; *8*, plexus périartériel somatique; *9*, peau.

La chaîne sympathique latéro-vertébrale située sur la face latérale des corps vertébraux est constituée par des ganglions unis par un cordon.

En principe, chaque ganglion correspond à un myélomère et, pour chaque métamère, il y a un ganglion spinal et un ganglion sympathique. En réalité, certains ganglions sympathiques s'unissent; il existe généralement : 3 ganglions cervicaux, 11 thoraciques, 4 lombaires, 4 sacrés, 1 coccygien. Le total est de 22 alors qu'il y a 31 nerfs rachidiens. Dans le cordon interganglionnaire, on trouve des cellules; la chaîne sympathique peut donc être considérée comme une nappe ganglionnaire étalée et non comme un cordon présentant de distance en distance des ganglions.

sympathiques sont unis aux 31 nerfs rachidiens. Il y a donc plus de rameaux communicants que de ganglions. On en distingue de deux sortes, de signification bien différente :

— les rameaux communicants blancs myélinés composés de fibres préganglionnaires représentent le lien entre les centres sympathiques médullaires et le sympathique périphérique;

— les rameaux communicants gris amyélinés constitués comme les autres collatérales par des fibres post-ganglionnaires reviennent aux nerfs rachidiens et se distribuent dans leurs collatérales vasomotrices, pilomotrices, sudomotrices...

D'autres collatérales sont classées d'après leur direction en : collatérales postérieures qui vont aux muscles et au squelette; collatérales antérieures qui vont aux vaisseaux; collatérales internes ou splanchniques qui se rendent aux ganglions viscéraux et prennent leur nom.

* G. LAZORTHES. — *Le Système Nerveux Central*, 2e édition, Masson édit., Paris, 1974.

Parmi les collatérales, celles qui vont aux vaisseaux ont une importance particulière. En effet, comme nous avons cherché à le démontrer dans notre ouvrage sur *Le Système Neurovasculaire* *, l'ensemble des éléments qui participent à l'innervation des vaisseaux représente la partie dominante du sympathique. D'une étude systématique des nerfs vasculaires réalisée de 1937 à 1949 et exposée dans le même ouvrage, nous avons dégagé les principes généraux de l'innervation vasculaire.

Bien que n'échappant pas aux variations si fréquentes du système nerveux périphérique et du sympathique en particulier, les nerfs vasculaires ont une dispositon relativement fixe. La variabilité des nerfs vasculaires est souvent faite de détails; de nombreux filets sont constants, sinon toujours par leur origine, du moins par leur terminaison à un point de l'arbre vasculaire. C'est cette constatation qui nous a permis de retenir les caractères les plus importants et les moins variables des nerfs vasculaires et de dégager les principes généraux de l'innervation vasculaire.

L'innervation des artères.

1° L'origine double des nerfs vasculaires. Il existe deux types de nerfs vasculaires :

a) Ceux qui naissent directement de la chaîne sympathique latéro-vertébrale et de ses branches viscérales. Ils innervent les gros troncs artériels (aorte, veines caves) et leurs branches viscérales (carotides, tronc cœliaque, mésentériques, rénales, génitales, iliaques internes) et pariétales (origine des intercostales et des lombaires). Ils innervent aussi les vaisseaux de la racine des membres (artères sous-clavière et iliaque primitive). Ils constituent des voies périvasculaires.

b) Ceux qui atteignent leur territoire après un trajet indirect à travers les nerfs cérébro-spinaux. Ils constituent un apport constamment renouvelé aux vaisseaux des parois de la tête (temporale, occipitale), de la face (faciale), du tronc (segment distal des artères intercostales et lombaires) et des membres...

2° Les modalités d'origine des nerfs vasculaires. Les nerfs vasculaires viennent en général du nerf satellite ou de la formation sympathique la plus proche. Nous disons « en général », car des exceptions existent, telle est par exemple l'innervation de l'artère poplitée par une branche du nerf obturateur...

3° Les caractères anatomiques des nerfs vasculaires. Le nerf vasculaire est soit rectiligne, soit sinueux, il forme alors une spirale autour du vaisseau innervé. Il prend souvent un aspect rubané au contact de l'artère. Le nerf vasculaire est en général court (rarement plus de 5 cm); toutefois, sur quelques artères (vertébrale, carotide interne, humérale profonde, cubitale, fémorale profonde, tibiale postérieure), il peut cheminer dans la gaine artérielle sur 10 à 15 cm (« nerf propre de l'artère »).

4° Les modalités de terminaison des nerfs vasculaires. Les nerfs vasculaires abordent les vaisseaux par l'une quelconque de leurs faces. Pour une artère donnée pourtant, la disposition est souvent constante : le nerf atteint l'artère par la face qui correspond au nerf d'où il émane. Les nerfs vasculaires n'abordent jamais les vaisseaux perpendiculairement, mais toujours sous une incidence oblique. Ils cheminent ensuite dans la gaine de l'artère et ne se terminent souvent qu'après un long trajet. La disposition plexiforme des nerfs vasculaires n'est pourtant pas exceptionnelle, elle existe dans les régions articulaires pour les membres, au niveau de l'artère carotide externe et de ses collatérales, des portions supérieures des artères vertébrales et carotide interne pour la tête, des artères viscérales pour le tronc. Les plexus sont longs de plusieurs centimètres. Dans leurs mailles, on trouve, surtout au niveau de la carotide externe des renflements ganglionnaires; un, particulièrement important, est situé sur la face inférieure de l'origine de l'artère faciale.

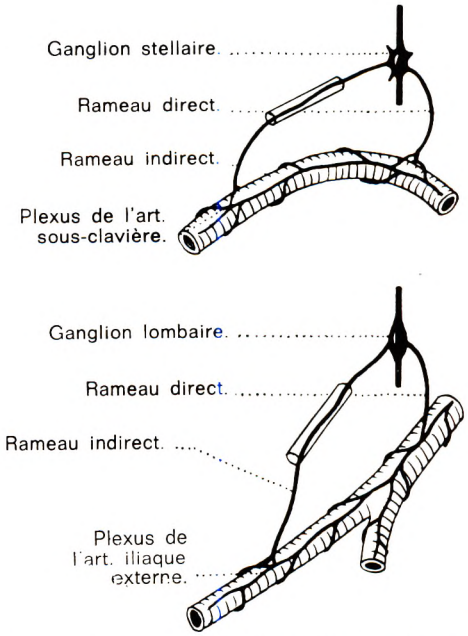

FIG. 250. — *Les nerfs vasculaires des membres supérieurs et inférieurs.* Les rameaux indirects passent par les nerfs rachidiens et les rameaux communicants gris. (G. LAZORTHES, « *Le système neurovasculaire* », 1949.)

5° La distribution segmentaire des nerfs vasculaires. Les vaisseaux sont innervés par apports successifs de filets constamment renouvelés, se détachant soit directement du sympathique, soit des nerfs cérébro-spinaux. Les artères viscérales font exception à cette règle : les

* G. LAZORTHES. — *Le système neurovasculaire*, Masson édit., Paris, 1949.

branches du tronc cœliaque, les artères mésentériques supérieure et inférieure, les artères carotide interne et vertébrale, à leur pénétration dans le crâne, reçoivent une fois pour toute leur contingent de fibres.

6° La distribution irrégulière des nerfs vasculaires. La distribution des nerfs vasculaires est irrégulière et sujette à de soudaines augmentations qui paraissent obéir à des règles fondamentales sur lesquelles nous attirions dès 1938, et que nous n'avons jamais trouvées en défaut depuis.

a) Plus un segment d'artère donne de collatérales, plus il reçoit de nerfs vasculaires; cela ne veut pas dire que le nombre des nerfs vasculaires que reçoit une artère soit égal à celui de ses collatérales, il lui est simplement proportionnel.

b) Les nerfs vasculaires sont plus nombreux dans les régions où le tronc artériel côtoie une articulation; à ce niveau ils s'anastomosent en plexus dont les collatérales suivent les artères articulaires. Cette loi découle de la précédente, puisque les artères donnent en ce point, en plus de leurs collatérales musculaires, des branches articulaires.

c) Au niveau des grandes divisions artérielles, il y a toujours un ou plusieurs nerfs vasculaires qui se poursuivent sur l'origine des deux terminales.

d) Les nerfs vasculaires augmentent au fur et à mesure que l'on se rapproche de l'extrémité des membres. Cette augmentation paraît tout à fait logique, puisque au fur et à mesure qu'on s'éloigne du cœur, la musculature des artères augmente, et qu'aux artères de type élastique font suite celles de type musculaire; il est normal dans ces conditions que le nombre des nerfs vasculaires augmente avec l'épaisseur de la média. Au niveau de l'extrémité des membres la multiplication des collatérales, des divisions artérielles et celle des articulations explique aussi la plus grande richesse d'innervation vasculaire.

L'innervation des veines.

1° Les nerfs vasculaires des veines sont, à quelques exceptions près (veine cave inférieure), beaucoup plus rares que ceux des artères.

2° Les veines superficielles sont innervées par leurs nerfs satellites.

3° Les veines profondes ont des nerfs vasculaires de même origine que ceux de leurs artères satellites. Ils sont plus nombreux, semble-t-il, sur les petites veines que sur les gros troncs veineux. En effet, si on en trouve assez aisément sur les veines tibiale, péronière, poplitée, radiale, cubitale ils sont au contraire exceptionnels sur les veines iliaque, fémorale, axillaire, et sur les grosses veines du cou.

Les ganglions et les plexus prévertébraux ou préviscéraux. — Dans ces ganglions, se rencontrent le sympathique et le parasympathique. Il s'agit plus de plexus ganglionnaires que de ganglions. Par opposition à la chaîne latéro-vertébrale, on les appelle prévertébraux; pour les distinguer d'avec les ganglions situés dans la paroi des viscères, on les appelle préviscéraux. Ils sont pairs et latéraux dans le cou et le bassin, impairs et médians dans le thorax et l'abdomen. On les appelle dans le cou : plexus carotidien, pharyngien et laryngothyroïdien; dans la thorax : plexus cardiaque et pulmonaire; dans l'abdomen : plexus solaire ou épigastrique et lombo-aortique; dans le bassin : plexus hypogastrique.

De ces plexus préviscéraux, partent des nerfs qui arrivent aux viscères par l'intermédiaire des plexus périvasculaires. Seuls ceux de la médullo-surrénale arrivent directement des plexus à la glande.

Le sympathique périphérique — ganglions, nerfs et plexus préviscéraux — est destiné à deux grands territoires :

Le territoire viscéral est constitué par des étages superposés que l'on appelle, selon la nomenclature de Delmas et Laux (fig. 251) :

— Etage cervico-médiastinal antérieur : de la chaîne sympathique cervicale partent des nerfs splanchniques médiastinaux antérieurs qui vont au plexus cardiaque.

— Etage thoraco-médiastinal postérieur : de la moitié supérieure de la chaîne sympathique thoracique partent les splanchniques médiastinaux postérieurs qui aboutissent aux plexus pulmonaire et œsophagien.

— Etage thoraco-abdominal : de la moitié inférieure de la chaîne thoracique partent les splanchniques abdominaux qui sont destinés au plexus solaire.

— Etage lombo-pelvien : de la chaîne sympathique lombo-sacrée partent les splanchniques pelviens qui se terminent dans le plexus hypogastrique.

Le territoire somatique : arrivées dans les nerfs rachidiens par les rameaux communicants gris, les fibres sympathiques se distribuent avec les collatérales de ces nerfs. D'autres fibres sympathiques atteignent la périphérie en constituant sur les parois artérielles les plexus péri-artériels.

Les plexus et ganglions viscéraux.

Dans la paroi des viscères sont des plexus viscéraux ou intrapariétaux. Un vaste réseau nerveux syncitial diffus termine le système nerveux végétatif dans l'intimité des tissus. Il porte les actions nerveuses au sein même de tous les viscères, de

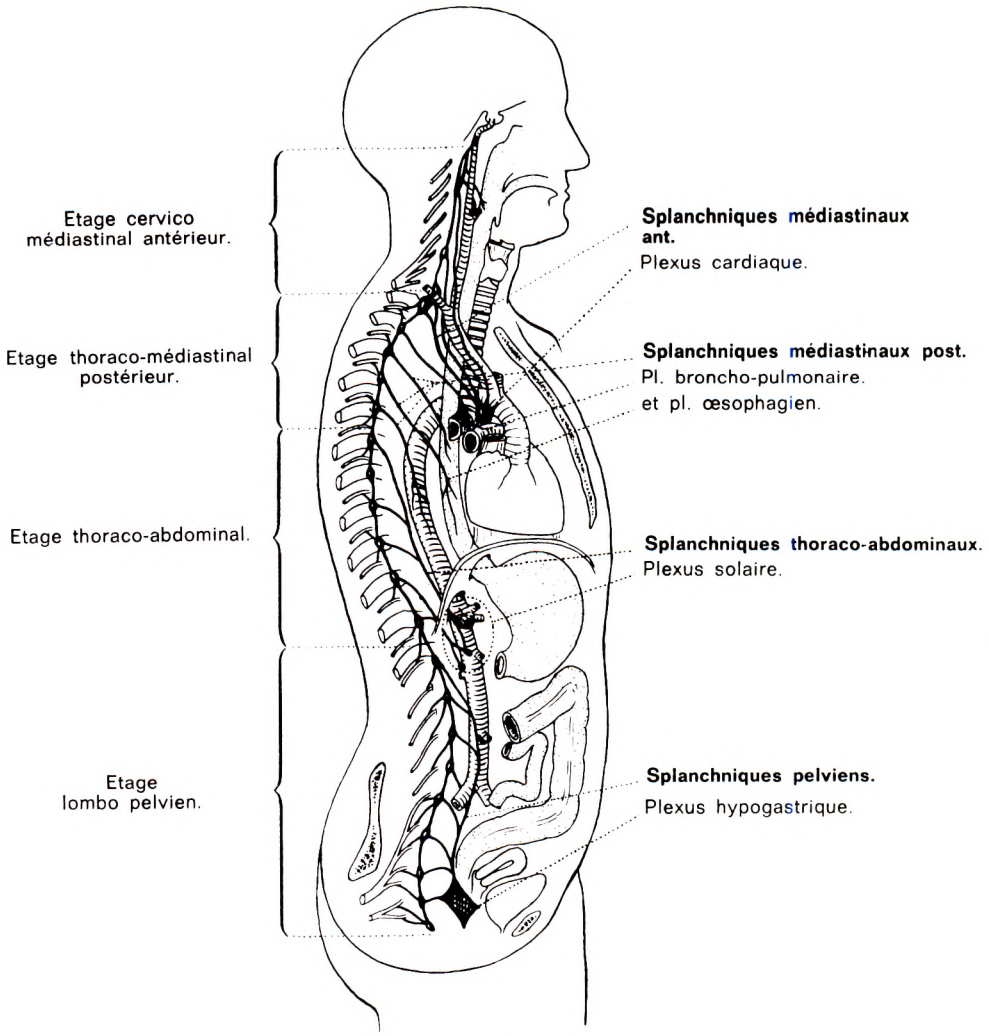

FIG. 251. — *Système sympathique et territoires viscéraux.*

tous les organes. L'existence de réseau interstitiel permet de comprendre la diffusion des actions nerveuses végétatives et la possibilité d'une certaine autonomie viscérale; le réseau séparé chirurgicalement de ses connexions peut continuer à exercer une certaine régulation; il peut notamment, assurer l'efficience locale des régulations endocriniennes. A l'activité autonome qui persiste après destruction des pédicules nerveux, l'innervation n'apporte en somme qu'un rôle de modulation. Dans l'intestin, ce sont les plexus d'Auerbach et de Meissner; dans le cœur, c'est le système cardiomoteur, les nœuds de Keith et Flack et d'Aschoff-Tavara...

La motricité des muscles lisses (tube digestif, utérus, vessie, bronches, artérioles) et du muscle cardiaque dépend surtout de « l'automatisme intrinsèque » réglé par les formations nerveuses intraviscérales. Cet automatisme est très développé au niveau du cœur et de l'intestin; il est beaucoup plus sommaire au niveau des vaisseaux. Il conditionne, d'une part le tonus de base de la musculature, et d'autre part des mouvements, dont la nature varie avec l'organe considéré. Les nerfs sympathiques et parasympathiques renforcent ou inhibent l'activité intrinsèque de l'organe : fréquence cardiaque, mouvements péristaltiques, tonus vasomoteur, tonus bronchique, sécrétion...

CONSTITUTION

La cellule sympathique ganglionnaire motrice est multipolaire. Elle a des éléments satellites de signification névroglique. Son corps cellulaire possède des formations chromatiques de Nissl, des pigments, un réseau neurofibrillaire, un gros noyau. Elle a deux sortes de prolongements : des dentrites épais, courts, en relation avec les fibres préganglionnaires et un axone grêle, amyélinique, qui constitue la fibre post-ganglionnaire. J. Botar a insisté sur l'aspect variable des cellules sympathiques en fonction de leur vieillissement.

La cellule sympathique sensitive est d'existence discutée (voir plus loin).

Les nerfs sympathiques sont constitués par des fibres recouvertes par une gaine de Schwann sans gaine de myéline (fibre de Remak) (voir p. 4). Par endroits, on trouve des cellules nerveuses dans les nerfs. La fibre préganglionnaire est myélinée.

SYSTÉMATISATION

Les voies sympathiques centrifuges.

Le sympathique centrifuge ou moteur est constitué par deux systèmes antagonistes : le sympathique et le parasympathique.

Le sympathique comprend deux neurones : un neurone préganglionnaire et un neurone post-ganglionnaire.

Le neurone sympathique pré-ganglionnaire est situé dans les colonnes médullaires intermediolateralis, établit la **liaison médullo-sympathique.** Son cylindraxe myéliné chemine d'abord dans la racine antérieure du nerf rachidien, puis dans le nerf et dans sa branche antérieure; il constitue ensuite le rameau communicant blanc qui va à la chaîne ganglionnaire latéro-vertébrale.

Le neurone sympathique post-ganglionnaire est situé dans la chaîne ganglionnaire. Son cylindraxe amyéliné correspond aux diverses collatérales du ganglion latéro-vertébral : rameaux communicants gris, nerfs vasculaires, nerfs viscéraux. Il établit la **liaison sympathico-viscérale...** Chaque neurone préganglionnaire a des connexions synaptiques avec plusieurs neurones post-ganglionnaires. Ranson a vu chez le chat, dans le ganglion cervical supérieur, une seule fibre préganglionnaire établir des connexions synaptiques avec 32 neurones post-ganglionnaires. Cette disposition divergente est en concordance avec le caractère diffus de l'influx sympathique.

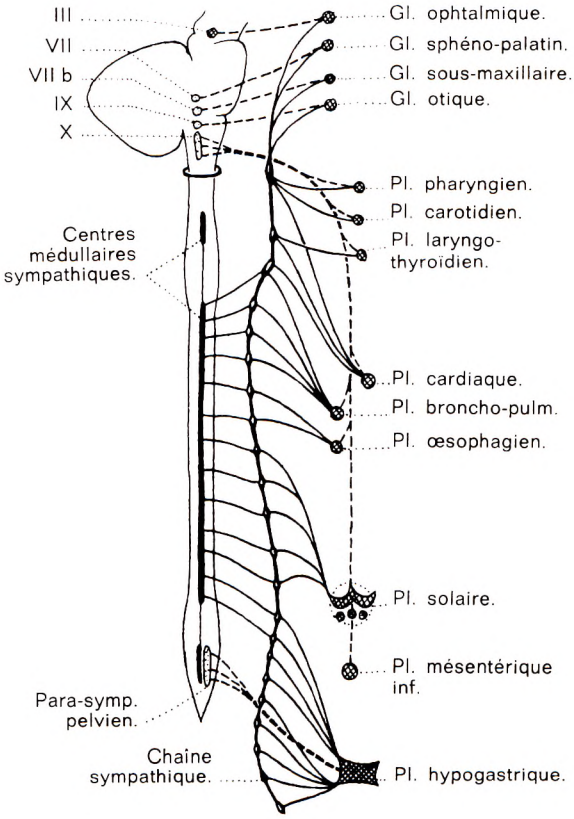

FIG. 252. — *Le sympathique* (en trait plein) *et le parasympathique* (en tireté) *et leur point de rencontre dans les plexus préviscéraux.*

Le parasympathique comprend aussi deux neurones :

Le neurone préganglionnaire parasympathique est situé dans le névraxe; il est myéliné. Au niveau du tronc cérébral, il forme le parasympathique crânien représenté par les noyaux végétatifs annexés aux nerfs crâniens III, VII, IX, X; au niveau de la moelle sacrée, il forme le parasympathique pelvien.

Le neurone post-ganglionnaire parasympathique se trouve soit dans les ganglions annexés aux nerfs crâniens : ganglions ophtalmique, sphé-

no-palatin, otique, sous-maxillaire..., soit dans les ganglions prévertébraux ou préviscéraux pour les fibres du pneumogastrique et des nerfs érecteurs; il est amyéliné.

Les fibres sympathiques et parasympathiques se rencontrent en somme dans les ganglions préviscéraux. Elles sont ensuite confondues dans les pédicules nerveux des viscères qui en partent. Le meilleur exemple de ce dispositif est représenté par l'innervation du cœur (fig. 253).

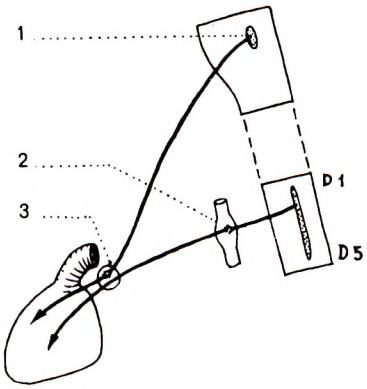

FIG. 253. — *Exemple d'antagonisme sympathique-parasympathique : l'innervation cardiaque. 1,* centre bulbaire cardio modérateur (parasympathique); *2,* chaîne sympathique cervicale et nerf sympathique cardio-accélérateur; *3,* plexus cardiaque.

Cette description correspond à l'innervation viscérale; l'existence d'un *parasympathique somatique* admis par certains auteurs (Ken Kure) reste sans démonstration.

D'après Botar (1933), seules feraient relais dans les ganglions latéro-vertébraux les fibres à destinées somatiques, tandis que les fibres viscérales iraient directement faire relais dans les ganglions préviscéraux.

Du point de vue physiologique, l'antagonisme sympathique-parasympathique paraît bien établi : sympathique et parasympathique sont les deux rênes de la vie végétative. Les fibres nerveuses végétatives agissent sur les organes par l'intermédiaire de substances appelées neuro-médiateurs. La majorité des fibres sympathiques libèrent un intermédiaire appelé sympathique qui est un mélange d'adrénaline et de noradrénaline en proportions variables selon les territoires. Les fibres parasympathiques libèrent à leur extrémité de l'acétylcholine. On distingue des nerfs adrénergiques et des nerfs cholinergiques. L'introduction dans l'organisme de ces substances peut reproduire l'effet de l'excitation des nerfs. De nombreuses substances naturelles ou synthétiques peuvent reproduire ces effets (drogues dites sympathicomimétiques et parasympathicomimétiques) ou au contraire s'opposer à leur apparition (drogues dites sympathicolytiques ou parasympathicolytiques).

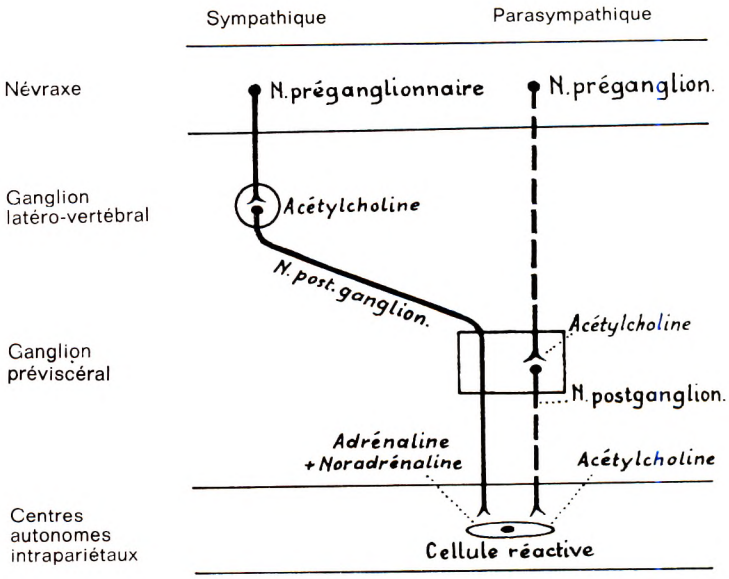

FIG. 254. — *Le sympathique et le parasympathique.*

TABLEAU X. — ACTIONS ANTAGONISTES DU SYMPATHIQUE ET DU PARASYMPATHIQUE

	SYMPATHIQUE (adrénergique)	PARASYMPATHIQUE (cholinergique)
Peau, sudation	Augmentée.	Diminuée.
Glandes salivaires	Salive abondante.	Salive peu abondante.
Vaisseaux	Constriction.	Dilatation.
Cœur	Accélération.	Modération.
Bronches	Dilatation. Diminution de la sécrétion.	Constriction. Augmentation de la sécrétion.
Digestif	Inhibition de la motilité.	Augmentation de la motilité.
Génito-urinaire	Diminution de la sécrétion.	Augmentation de la sécrétion.
Pupille	Dilatation (mydriase).	Constriction (myosis).
Métabolisme	Catabolisme.	Anabolisme.

La prévalence des deux systèmes serait réglée par des rythmes biologiques. La nuit, le parasympathique est prédominant; ainsi s'explique l'apparition nocturne des crises d'asthme, de l'incontinence d'urine, des pollutions, des contractions d'accouchement.

Certains faits tendent à atténuer la rigueur de l'opposition entre sympathique et parasympathique. Constatons tout d'abord qu'il n'existe aucune différence histologique entre cellules et fibres sympathiques ou parasympathiques. « L'idée du système dit parasympathique n'a pas de substratum anatomique » (Kiss).

Si l'on regarde l'ensemble de la construction, on s'aperçoit que les deux systèmes sont déséquilibrés. Le système sympathique est à l'évidence constitué par des centres, des ganglions, des nerfs et par une glande, la médullo-surrénale. Le parasympathique, au contraire, est fait d'un assemblage qui paraît par rapport au sympathique incomplet. Sur les viscères, les deux types de nerfs se retrouvent issus d'origines bien reconnues. Sur les vaisseaux, au contraire, on peut se demander où est le système vasodilatateur que se sont pourtant efforcés de découvrir et de bâtir les auteurs classiques ? Nous avons proposé (1949) la conception d'un système neurovasculaire unique dont l'influx maintiendrait un tonus vasculaire de base au-delà duquel se feraient vasoconstriction ou vasodilatation par augmentation ou diminution du tonus; la vasodilatation serait la phase négative de la vasoconstriction... l'existence très hypothétique de deux systèmes d'innervation vasculaire antagonistes n'est plus indispensable.

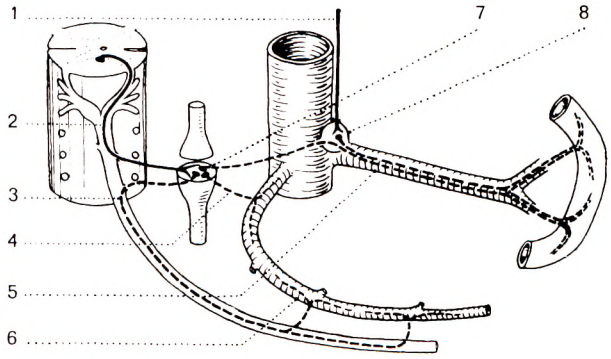

FIG. 255. — *Comparaison des systèmes d'innervation viscérale et vasculaire. 1*, fibre préganglionnaire parasympathique (×); *2*, fibre préganglionnaire sympathique; *3*, fibre postganglionnaire indirecte passant par le nerf rachidien; *4*, fibre postganglionnaire directe; *5*, artère viscérale; *6*, artère pariétale; *7*, ganglion latéro-vertébral; *8*, ganglion prévertébral ou préviscéral.

Quelques organes ne répondent d'ailleurs qu'aux stimulations portées sur l'un des deux systèmes. C'est ainsi que seule l'innervation sympathique peut être démontrée non seulement pour les vaisseaux (vasoconstriction), mais aussi pour la rate (spléno-contraction), pour les muscles pilo-érecteurs (pilo-érection) et pour les glandes thyroïdes, thymus et surrénale; inversement, la sécrétion du pancréas n'est modifiée que par action sur le parasympathique (augmentation de la sécrétion).

Les voies sympathiques centripètes.

Les auteurs anglo-américains (après Gaskell et Langley) font du sympathique un système purement centrifuge. Les auteurs français (R. Frank, R. Leriche, J. Delmas) admettent au contraire l'existence de voies centripètes sympathiques. La plupart en parlent comme si elles existaient.

Des fibres centripètes sont incorporées dans le système sympathique, mais elles n'ont aucune particularité morphologique qui permette de les distinguer des fibres sensitives cérébro-spinales.

Il paraît peu fondé de refuser la nature neurovégétative au neurone viscéro-sensitif sous le prétexte qu'il se trouve dans le ganglion spinal et que son prolongement centripète est myéliné. Un tel raisonnement conduit à refuser la nature neurovégétative aux voies et aux centres neurovégétatifs inclus dans le névraxe, et en particulier au neurone préganglionnaire, sous le prétexte que son corps cellulaire est intranévroxique et que son prolongement est myéliné. Pourquoi ne pas admettre que la nature d'un neurone sensitif dépend plus de son territoire d'origine que de la situation de son corps cellulaire ?

Les voies centripètes sympathiques sont l'origine de nombreux réflexes qui entretiennent le tonus des organes et règlent leurs fonctions à tous les étages. Elles transportent une sensibilité dite *intéroceptive* ou viscérale qui donne le sentiment vague, demi-conscient de l'existence viscérale appelée *cénesthésie*. La sensibilité viscérale ne devient consciente que lorsqu'elle est douloureuse et exprime une atteinte viscérale ou un trouble fonctionnel viscéral. Lorsque les sensations viscérales sont douloureuses sans qu'il existe une lésion viscérale, il s'agit de *cénestopathie*. Les douleurs viscérales et vasculaires sont vagues, imprécises, diffuses, souvent angoissantes, ce qui les distingue des douleurs cérébro-spinales.

L'influx centripète né dans la paroi des vaisseaux et des viscères chemine dans les plexus viscéraux, puis dans les nerfs vasculaires ou viscéraux, arrive à la chaîne sympathique latéro-vertébrale et atteint par les rameaux communicants les racines des nerfs rachidiens et la moelle.

La transmission ne se fait pas toujours dans un plan métamérique. La persistance de douleur viscérale après la section de plusieurs racines rachidiennes antérieures et postérieures doit faire admettre la possibilité pour l'influx dolorigène d'origine viscérale de progresser verticalement le long des plexus péri-artériels, péri-aortiques (voir p. 360), ou le long de la chaîne sympathique latéro-vertébrale et de gagner ainsi le névraxe à distance de l'étage d'origine.

Après sa pénétration dans le névraxe, l'influx plus ou moins confondu avec la sensibilité générale remonte vers les centres supérieurs de perception.

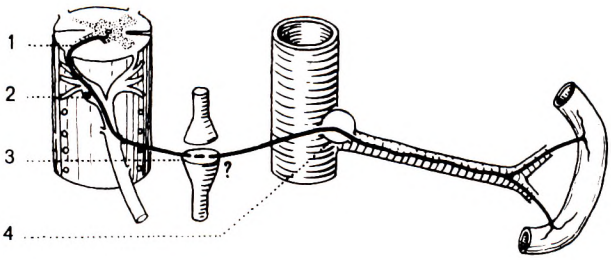

FIG. 256. — *Les voies sympathiques sensitives.* *1*, centre médullaire neurovégétatif; *2*, ganglion spinal; *3*, ganglion latéro-vertébral où l'existence d'une cellule sympathique est improbable; *4*, ganglion préviscéral.

EN CONCLUSION, qu'il y ait ou non un relais sympathique sensitif dans le ganglion sympathique, les faits à retenir sont les suivants :

— dans le système neurovégétatif, cheminent des fibres qui transportent une sensibilité de nature particulière;

— dans leur trajet central ces fibres sont mélangées aux voies de la sensibilité générale; dans leur trajet périphérique elles sont au contraire indépendantes et peuvent être interrompues par infiltration ou section.

La douleur rapportée et les contractures réflexes : les interrelations médullaires entre voies de la sensibilité viscérale et voies de la sensibilité somatique sont à l'origine de ce que l'on appelle douleur rapportée. Celles qui existent entre les voies de la sensibilité viscérale et les centres moteurs médullaires expliquent la contracture réflexe.

Une douleur d'origine viscérale ne se projette pas toujours vis-à-vis du viscère atteint. Elle n'a une valeur localisatrice que lorsque la lésion a atteint la paroi, et d'abord la séreuse dont l'innervation est de nature cérébro-spinale : le péritoine

pour l'abdomen, la plèvre pour le thorax, les méninges pour le crâne.

L'atteinte d'un viscère peut se traduire par une « douleur rapportée » qui se projette dans le territoire cutané pariétal appelé dermatome correspondant au segment médullaire ou myélomère auquel aboutissent les voies sensitives du viscère.

On admet que l'influx viscéral nociceptif atteint le ou les segments médullaires correspondants au viscère qui souffre, que de là il monte vers les centres d'intégration par des voies confondues avec celles de la sensibilité cérébro-spinale; le cerveau reçoit l'influx et l'interprète comme s'il venait de la région pariétale et non du viscère.

Une action sur la zone de projection cutanée peut inversement calmer la douleur d'un organe profond. Les méthodes de révulsion anciennes : préparations urticariantes, orties, piqûre d'abeilles, points de feu..., et actuelles : injections intradermiques d'histamine, de venins, de soufre, d'anesthésiques locaux sont les applications. Leur effet antialgique est probablement réflexe; elles provoquent, au niveau de l'organe sensible, des modifications vraisemblablement vasomotrices.

Une contracture pariétale réflexe représente la réponse des neurones moteurs du myélomère correspondant aux voies centripètes sympathiques irritées.

Douleur rapportée et contracture pariétale réflexe sont de rencontre clinique courante. Les exemples en sont nombreux : douleur dans le bras gauche et contracture des pectoraux de l'angine de poitrine; douleur pariétale et contracture abdominale de l'appendicite; douleur épigastrique et contracture des muscles droits de l'ulcère de l'estomac; douleur lombaire des affections utérines; douleur scapulaire droite des affections hépato-cystiques; douleur scapulaire dans les hémopéritoines après perforation gastrique, rupture vésiculaire, rupture de la rate ou rupture de grossesse extra-utérine.

Le phénomène de double référence : les stimuli nociceptifs qui naissent d'un viscère peuvent, par connexions interviscérales sympathiques, être réfléchis sur un autre viscère et provoquer des troubles fonctionnels de ce viscère.

Une affection appendiculaire peut par exemple être l'origine d'une excitation transmise à la moelle, par les plexus mésentérique et solaire et

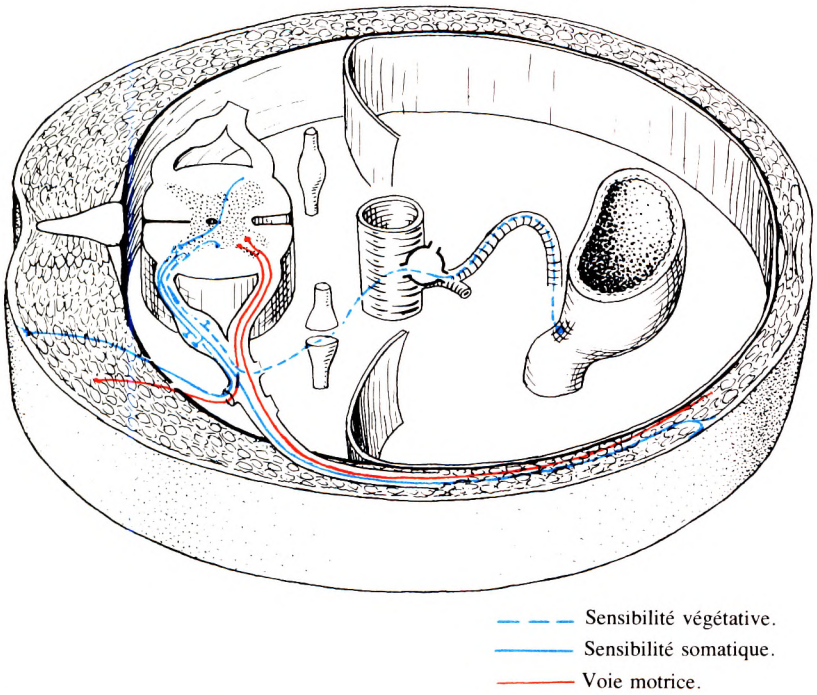

FIG. 257. — *Les phénomènes de la douleur projetée et de la contracture réflexe dans le cas d'une lésion viscérale* (ulcère de l'estomac).

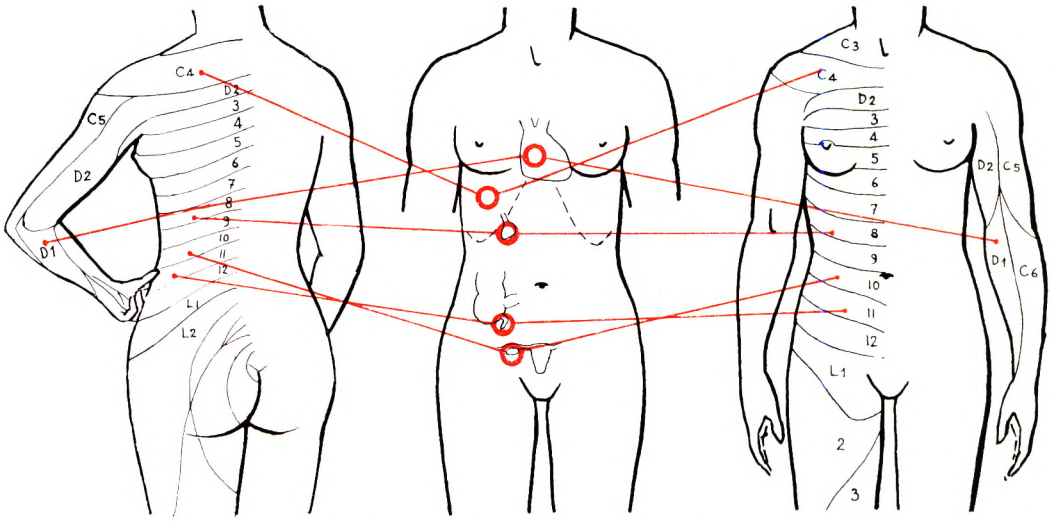

FIG. 258. — *Projection pariétale de quelques douleurs viscérales :* cardiaque, hépatique, vésiculaire, appendiculaire et ovarienne.

les ganglions latéro-vertébraux, et provoquer un influx réflexe qui déclenche des contractions spasmodiques du pylore ou du sphincter d'Oddi; cette hyperkinésie est douloureuse. Ainsi, peuvent exister deux régions douloureuses et hypersensibles, l'une correspondant à l'organe primitivement atteint et l'autre à celui qui l'est par voie réflexe.

L'ignorance du phénomène de douleur rapportée simple (pariétale) ou double (pariétale et viscérale) peut être à l'origine d'erreurs de diagnostic.

EXPLORATION

Les méthodes cliniques.

La simple inspection et la palpation permettent d'apprécier grossièrement les modifications de couleur et de température et la moiteur de la peau.

Pour une estimation précise, il existe de nombreuses épreuves d'exploration fonctionnelle. On peut utiliser soit des épreuves d'ordre physiologique telles que l'étude des réflexes oculo-cardiaque, solaire, sinu-carotidien..., les épreuves posturales et au froid, soit des explorations par appareil telles que thermométrie cutanée, oscillométrie, pléthysmographie, capillaroscopie...; soit enfin l'étude des fonctions lissomotrices ou des fonctions sécrétoires.

Les méthodes pharmaco-dynamiques.

Les drogues qui agissent sur le système neuro-végétatif sont nombreuses. On peut les utiliser pour épreuve d'exploration pharmacologique (épreuve à l'adrénaline, à la pilocarpine, à l'ésérine, à l'atropine) ou comme thérapeutique.

— Certaines ont une action *centrale :* anesthésiques généraux, hypnotiques, analgésiques.

— D'autres ont une action *périphérique* et se classent en quatre groupes : les sympathicomimétiques (vasoconstricteurs) : adrénaline, éphédrine, amphétamine; les parasympathicomimétiques (vasodilatateurs) : acécoline, ésérine, prostigmine; les sympatholytiques : ergotamine, hydergine; les parasympatholytiques : atropine.

— D'autres, appelées *ganglioplégiques,* exercent leur action sur les ganglions et laissent les fibres post-ganglionnaires excitables (procaïne, chlorpromazine, ammonium quaternaire).

— D'autres enfin sont appelées *neuroplégiques* en raison de la pluralité de leurs points d'action centraux et périphériques.

Les méthodes chirurgicales.

L'action directe sur le sympathique par infiltration ou par exérèse constitue à la fois, comme la pharmacodynamie, une méthode d'exploration et une thérapeutique.

Les indications sont nombreuses, car le sympathique commande à toute la vie végétative : les troubles circulatoires des viscères (affections vasculaires cérébrales (angine de poitrine...) ou des membres (maladie de Raynaud, artérite...); les troubles circulatoires généraux; (collapsus ou au contraire hypertension artérielle); les troubles viscéraux (dolichocôlon) ou glandulaires; les douleurs (sympathalgies faciales, causalgie des membres...); les troubles trophiques et retards de cicatrisation cutanée.

Le système sympathique intervient *directement* dans le transport de l'influx douloureux d'origine viscérale ou vasculaire. Il intervient aussi *indirectement* dans la création, l'entretien ou la suppression de toute douleur, et par le jeu de la vasomotricité. Les nerfs sensitifs et les récepteurs sensitifs sont en effet très sensibles aux moindres variations circulatoires. Le rôle du régime vasomoteur dans le mécanisme des douleurs a été souvent invoqué par R. Leriche. Vasoconstriction et vasodilatation peuvent être douloureuses quand elles dépassent leur niveau physiologique... De nombreux syndromes douloureux sont liés à un déséquilibre vasomoteur.

Le blocage des voies sympathiques agit donc soit par neurectomie sensitive, soit par l'intermédiaire d'une vasodilatation à effet sédatif.

Les infiltrations sympathiques. — L'effet durable est obtenu par la *répétition* des infiltrations (6 à 8) qui agit soit par un phénomène de sommation, soit peut-être par sympatholyse. L'action prolongée peut aussi être obtenue par l'infiltration continue d'une solution anesthésique diluée.

La réponse à une infiltration unilatérale peut être *bilatérale :* c'est ce que l'on constate après l'infiltration lombaire ou l'infiltration stellaire. Il faut donc admettre que l'effet atteint les centres médullaires, et par réflexe horizontal, provoque une réponse bilatérale.

L'effet vasomoteur peut aussi s'étendre à un territoire éloigné; il peut être ascendant ou descendant. Il s'agit probablement d'une « onde d'inhibition générale » du système végétatif consécutive à l'inhibition locale de territoires en déséquilibre fonctionnel.

Les sympathectomies. — Différentes parties du système sympathique peuvent être extirpées : les rameaux communicants (ramisection), les ganglions latéro-vertébraux, les plexus viscéraux, les nerfs vasculaires et les plexus vasculaires. La chirurgie sympathique est surtout ganglionnaire.

Faut-il réaliser des sympathectomies très étendues ou des opérations limitées à certains filets nerveux ou à certains ganglions ? J'ai longuement étudié cette question dans mon ouvrage sur *Le Système Neurovasculaire* (1949).

Opération étendue ou limitée ? — Des arguments ont paru militer en faveur des opérations étendues.

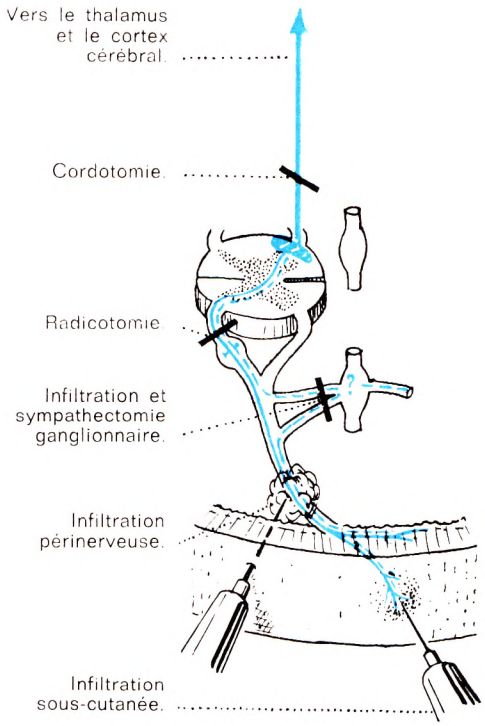

FIG. 259. — *Divers types d'infiltration et d'opération de chirurgie de la douleur.*

1) L'organisation du sympathique en système diffus amène logiquement à conclure que la meilleure opération est celle qui interrompt de façon durable l'influx sympathique dans le territoire visé. En 1944, j'écrivais : « L'influx nerveux sympathique se propage dans un système diffus et peut se rétablir par les voies les plus détournées et par les filets les plus fins. Une énervation incomplète est ou peut devenir une énervation nulle. »

2) Les formations énervées ont leur sensibilité aux médiateurs sympathicomimétiques augmentée : elles réagissent à de plus petites concentrations d'adrénaline, de sympathine et d'acétylcholine que normalement. La sensibilisation est

plus marquée après une sympathectomie post-ganglionnaire qu'après une sympathectomie préganglionnaire.

3) Les fibres sympathiques, comme les fibres cérébro-spinales, dégénèrent après section puis régénèrent. La dégénérescence des fibres amyélinées est plus rapide que celle des fibres myélinées, leur régénération est moins rapide. Le retour des fonctions sympathiques après les sympathectomies est trop fréquent et trop rapide pour être le fait de la régénération de voies interrompues.

Opération limitée mais sélective. — Si les opérations étendues, théoriquement les plus valables, font courir des risques sans bénéfice évident, faut-il rechercher plutôt les opérations sélectives ?

Pour ce qui concerne la sympathectomie périartérielle, est-il justifié de la réaliser sur les segments vasculaires richement innervés et au plus près de la lésion ?

Pour ce qui concerne la chirurgie ganglionnaire, y a-t-il des ganglions dont l'extirpation est plus efficace ?

L'essentiel, en chirurgie du sympathique, est de ne pas agir inutilement et de ne pas nuire. Beaucoup se contentent des blocages par infiltrations. L'effet en est éphémère, mais celui des sympathectomies l'est souvent aussi ?

Les progrès de la pharmacologie ont réduit les indications de la chirurgie du sympathique. De nombreuses opérations qui furent couramment réalisées appartiennent au passé.

CHAPITRE XXIV

LA CHAINE SYMPATHIQUE LATÉRO-VERTÉBRALE

La chaîne sympathique située sur les faces latérales des corps vertébraux est constituée par quatre segments correspondant aux quatre parties de la colonne vertébrale. Ces quatre segments s'individualisent non seulement par leur situation topographique, mais aussi par leur distribution bien systématisée.

I. — LA CHAINE SYMPATHIQUE CERVICALE

La portion cervicale du sympathique s'étend de la base du crâne à l'orifice supérieur du thorax; elle distribue ses collatérales à la tête, au cou, au membre supérieur et au médiastin antérieur.

DESCRIPTION

La chaîne sympathique cervicale est plaquée sur le plan prévertébral et située derrière le pédicule vasculo-nerveux du cou. Elle est oblique en bas, en dehors et longue de 10 à 15 cm.

Elle n'est constituée que par trois ganglions, appelés ganglions supérieur, moyen et inférieur, reliés par un cordon intermédiaire. La disposition métamérique primitive se reconnaît au nombre des rameaux communicants.

Le ganglion cervical supérieur représente 3 à 4 ganglions fusionnés. Trois types ont été décrits (Herbet) :

Le type fusiforme, allongé en noyau de datte, est le plus fréquent; étendu de la base du crâne à la 4e vertèbre cervicale, il a une direction oblique en bas, en dehors, en arrière; sa longueur est de 5 cm, sa largeur de 5 à 10 mm, son épaisseur de 2 à 3 mm.

Le type aplati, moins long, mais plus large.

Le type segmenté, fait de deux à trois renflements, rappelle la métamérisation primitive.

Le ganglion cervical moyen existe une fois sur deux. Variable de siège, de forme et de dimensions, il est ovalaire, parfois étoilé, quelquefois divisé en deux parties situées au-dessus et au-dessous de l'artère thyroïdienne inférieure; il a les dimensions d'un gros pois.

Le ganglion cervical inférieur, situé au carrefour du cou, du thorax et du membre supérieur, représente la fusion de quatre à cinq ganglions cervicaux et de un à deux ganglions thoraciques; il mérite donc le nom de ganglion cervico-thoracique (G. Lazorthes et Cassan, 1938). Il est constitué par deux parties : le ganglion cervical inférieur proprement dit ou stellaire, plaqué sur la face postérieure des artères sous-clavière et vertébrale, et le ganglion intermédiaire situé devant ces artères.

- La partie rétrovasculaire du ganglion cervical inférieur est appelée *ganglion stellaire,* parce que ses multiples branches lui donnent un aspect étoilé; il est oblique en bas, en dehors.

Lorsque la fusion des ganglions qui le constitue n'est pas complète, le ganglion est moniliforme et fait de deux à trois amas séparés par des étranglements. L'ensemble a la forme d'un cône à base supérieure et à sommet inférieur, de 2 cm de long et de 1 cm de large. L'étude des rameaux com-

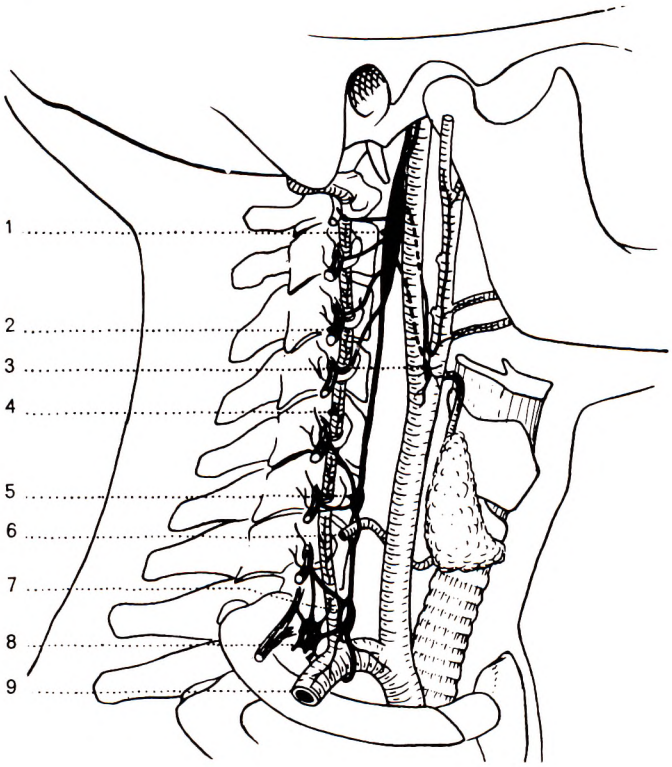

FIG. 260. — *La chaîne sympathique cervicale.* *1*, le ganglion cervical supérieur; *2*, 3e nerf cervical; *3*, bifurcation carotidienne; *4*, artère vertébrale; *5*, ganglion cervical moyen; *6*, artère thyroïdienne inférieure; *7*, ganglion intermédiaire; *8*, ganglion stellaire; *9*, artère sous-clavière.

municants permet de dire que le renflement supérieur est le ganglion cervical inférieur, et les deux inférieurs représentent les premier et deuxième ganglions thoraciques.

Lorsque la confluence est totale, le ganglion a la forme d'une plaque nerveuse aussi haute que large; les premier et deuxième ganglions thoraciques ne sont reconnus que par leurs rameaux communicants.

Une étude faite d'après 80 dissections nous a permis de distinguer quatre types de ganglion stellaire (fig. 261).

• La partie prévasculaire du ganglion cervical inférieur est appelée *ganglion intermédiaire*, parce

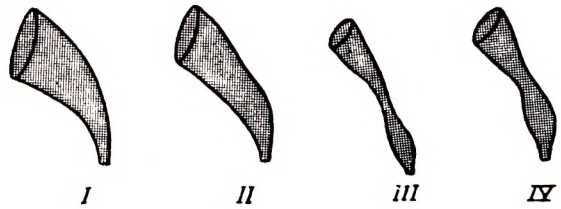

FIG. 261. — *Différents types morphologiques de la partie rétrovasculaire du ganglion cervico-thoracique.* Type I, conique; type II, cylindrique; type III, bilobé; type V, isolé. (D'après G. LAZORTHES et L. CASSAN, 1938.)

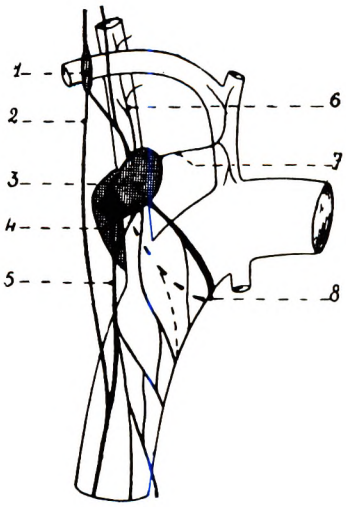

FIG. 262. — *Ganglion cervical inférieur gauche.* (D'après G. LAZORTHES et L. CASSAN, 1938.)

1, ganglion cervical moyen; *2*, nerf cardiaque moyen; *3*, ganglion intermédiaire; *4*, ganglion étoilé; *5*, nerf cardiaque moyen; *6*, tronc commun donnant le nerf vertébral antérieur et des rameaux communicants; *7*, nerf vasculaire pour l'artère thyroïdienne inférieure; *8*, anse de Vieussens.

que situé entre les ganglions cervicaux moyen et inférieur. Situé sur la face antérieure de l'origine de la vertébrale, il est uni au ganglion stellaire :

— par des filets nerveux qui entourent l'artère sous-clavière et forment l'anse péri-sous-clavière de Vieussens;

— par des filets qui entourent l'artère vertébrale et que nous avons proposé d'appeler anse périvertébrale (Lazorthes et Cassan, 1938).

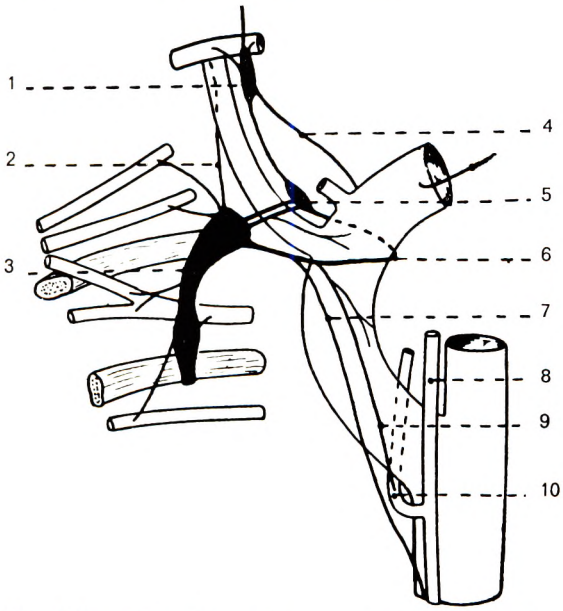

FIG. 263. — *Ganglion stellaire droit.* L'artère sous-clavière a été réclinée vers l'intérieur. (D'après G. LAZORTHES et L. CASSAN, 1938).

1, ganglion cervical moyen; *2*, nerf postérieur; *3*, ganglion étoilé (type bilobé); *4*, nerf cardiaque moyen; *5*, ganglion intermédiaire (type vertical); *6*, anse de Vieussens; *7*, nerf cardiaque inférieur; *8*, pneumogastrique; *9*, anastomose sympathico-récurrentielle; *10*, récurrent.

L'anse péri-sous-clavière naît du ganglion intermédiaire par un ou deux filets qui s'unissent sur la face antérieure de l'artère sous-clavière, la contourne de haut en bas en prenant un aspect rubané et se termine sur la base du ganglion stellaire.

L'anse périvertébrale a la forme d'une bague qui entoure l'origine de l'artère vertébrale, dont le ganglion intermédiaire représente le chaton et dont le demi-anneau interne est toujours plus volumineux que l'externe.

Il existe un balancement volumétrique entre les ganglions cervical moyen et intermédiaire et entre les ganglions étoilé et intermédiaire.

Y. Guerrier (1944) admet l'existence de trois chaînes sympathiques cervicales :

La chaîne cervicale profonde serait le prolongement cervical de la chaîne latéro-vertébrale thoraco-lombaire classique; elle chemine sur la face postérieure de l'artère vertébrale; elle possède 2 à 5 ganglions « le plus souvent macroscopiquement décelables », unis par des rameaux communicants aux nerfs d'origine du plexus brachial; ses branches sont destinées au soma brachial.

La chaîne cervicale superficielle, de bien moindre importance, est le plus souvent accolée à l'artère cervicale ascendante; ses ganglions ne sont macroscopiquement visibles que chez le fœtus; ses branches vont au soma cervical.

La chaîne cervicale classique devrait être considérée comme l'équivalent des ganglions viscéraux au même titre que les ganglions cœliaque, mésentérique et hypogastrique; ses branches efférentes sont destinées aux viscères du cou et du thorax, tandis que ses branches afférentes sont les nerfs vertébraux classiques.

RAPPORTS

La chaîne sympathique cervicale est recouverte en dehors par les plans musculaires; elle repose sur les muscles prévertébraux et les apophyses transverses cervicales; elle est située en arrière du pédicule jugulo-carotidien qu'elle croise obliquement puisqu'elle est en haut derrière la carotide interne et en bas derrière la jugulaire interne.

Elle est comprise dans une gaine aponévrotique qui représente pour les classiques (Tillaux, Charpy), un dédoublement de l'aponévrose cervicale profonde ou prévertébrale. Cette gaine adhère à celle du pédicule vasculaire sur toute la hauteur du ganglion cervical supérieur; elle adhère au plan prévertébral du ganglion cervical supérieur au croisement de la chaîne sympathique avec l'artère thyroïdienne inférieure; elle n'existe plus au-dessous de cette artère.

Le ganglion cervical supérieur.

Le ganglion cervical supérieur est dans l'espace rétrostylien.

Les parois de l'espace rétrostylien. — La paroi externe de cet espace est constituée par le ventre postérieur du digastrique et par le sterno-

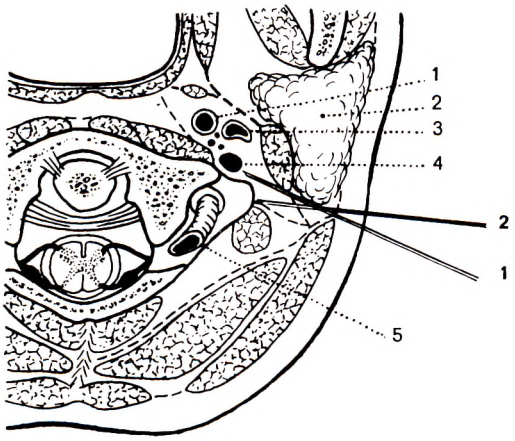

FIG. 264. — *Coupe passant par la première vertèbre cervicale et par l'espace rétrostylien.*

1, carotide interne; *2*, glande parotidienne; *3*, jugulaire interne; *4*, ganglion cervical supérieur; *5*, artère vertébrale. Les deux temps de l'infiltration du ganglion cervical supérieur.

cléido-mastoïdien; le ganglion s'en rapproche en bas.

La paroi postérieure est représentée par les apophyses transverses des 2e et 3e vertèbres cervicales et les muscles prévertébraux, long du cou et grand droit antérieur; le ganglion est appliqué sur elle.

La paroi antérieure est constituée par les muscles du rideau stylien; le ganglion en est séparé par le paquet vasculo-nerveux jugulaire interne et carotide interne.

La paroi interne est constituée par le pharynx et par la lame sagittale; le ganglion s'en éloigne en bas.

La paroi supérieure de l'espace, représentée par la base du crâne et par l'orifice carotidien, n'est pas atteinte par l'extrémité supérieure du ganglion.

Le contenu de l'espace rétrostylien. Le ganglion est l'élément le plus postérieur; seul le nerf grand hypoglosse le croise en arrière de dedans en dehors. En avant, sont tous les autres éléments et en particulier le paquet vasculo-nerveux. Le *pôle supérieur* du ganglion est derrière l'artère carotide interne et est fixé à elle. Son *pôle inférieur* est derrière la jugulaire interne; en fait, sa situation varie avec la longueur du ganglion et avec la hauteur de la bifurcation carotidienne : il s'abaisse quand la bifurcation est basse, car il est amarré à elle par de nombreuses collatérales. Sa *partie moyenne* est derrière le pneumogastrique; le ganglion cervical supérieur et le pneumogastrique se croisent en X et sont unis par des filets anastomotiques; le pneumogastrique est représenté là par le ganglion plexiforme qui est moins gros, plus ferme, plus blanc que le ganglion cervical supérieur qui est gris rosé; il émet le nerf laryngé supérieur qui passe devant le ganglion sympathique. Le nerf glosso-pharyngien est plus antérieur; le nerf spinal est plus en dehors.

Le cordon sympathique et le ganglion cervical moyen.

La chaîne sympathique cervicale est l'élément le plus postérieur de la région carotidienne; elle est contenue dans la gaine sympathique, qui est une dépendance de l'aponévrose prévertébrale.

Les parois. — *En dehors* est le sterno-cléido-mastoïdien; *en dedans* sont le pharynx puis l'œsophage; *en arrière* sont les apophyses transverses cervicales sur lesquelles s'insèrent les muscles prévertébraux et les muscles scalènes, et à l'intérieur desquelles est le canal transversaire où chemine le pédicule vertébral. Le cordon sym-

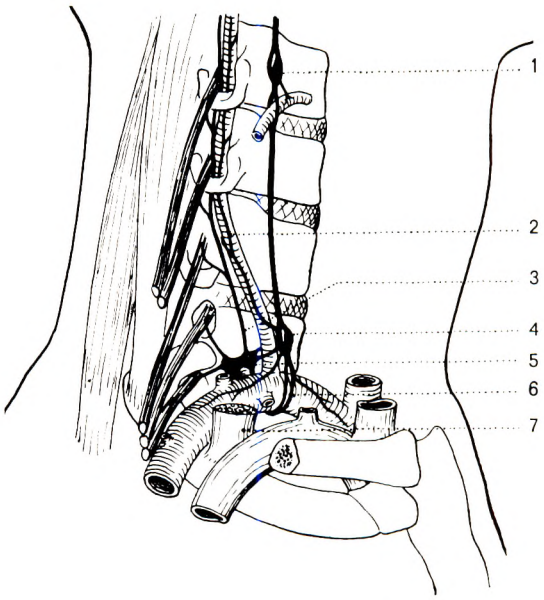

FIG. 265. — *Chaîne sympathique cervicale. 1*, ganglion cervical moyen; *2*, artère vertébrale et plexus vertébral; *3*, nerf vertébral postérieur; *4*, ganglion intermédiaire; *5*, ganglion intermédiaire; *5*, ganglion stellaire; *6*, anse de Vieussens; *7*, scalène antérieur.

pathique repose sur ces apophyses à 1 cm en dedans de leur sommet. Le ganglion cervical moyen est en dedans du tubercule antérieur de l'apophyse transverse de la 6e vertèbre cervicale; ce tubercule, particulièrement saillant, est appelé tubercule de Chassaignac.

Le contenu. — *En avant* est le paquet vasculo-nerveux : le sympathique répond surtout à la jugulaire interne, en dedans au pneumogastrique et aux carotides primitive et interne, en dehors aux ganglions lymphatiques de la chaîne jugulaire.

L'artère thyroïdienne inférieure est le rapport important; dirigée de dehors en dedans, elle fait une première courbe à concavité inférieure entre la carotide primitive et l'artère vertébrale, et généralement sous le tubercule de Chassaignac; elle peut passer soit en avant du cordon sympathique, soit dans un dédoublement de cette formation (anse de Drobnik), soit plus souvent en arrière, juste au-dessous du ganglion cervical moyen.

Le ganglion cervical inférieur.

Les parois. — Le ganglion est sur le versant postérieur du dôme pleural. Pour y accéder, on traverse les plans de couverture du triangle sus-claviculaire; on trouve ensuite l'*espace triangulaire scaléno-pleuro-vertébral* limité en dehors par le scalène antérieur, en bas par le dôme pleural, en dedans par le pédicule vasculaire du cou et le corps vertébral. Au fond, est la *fosse sus et rétro-pleurale de Sebileau* limitée en avant par le versant postérieur du dôme pleural, en arrière par l'apophyse transverse de C_7 et le col de la première côte, en dehors par les ligaments transverso-pleural et costo-pleural, en dedans par le ligament vertébro-pleural.

Le contenu. — Le ganglion est l'élément central de la loge, il est plaqué sur le col de la première côte; devant lui, sont l'artère sous-clavière et deux de ses collatérales; derrière lui sont deux nerfs.

L'artère vertébrale gagne le canal de la 6e apophyse transverse cervicale. Elle s'engage sous l'arche musculaire formée par le long du cou en dedans et le scalène antérieur en dehors. Sur sa face antérieure est le ganglion intermédiaire relié au ganglion stellaire par des filets nerveux interne et externe qui constituent une bague autour de l'artère. Les veines vertébrales et la veine jugulaire postérieure sont en dehors de l'artère; elles gagnent la veine sous-clavière isolées ou par un tronc commun. L'artère cervico-intercostale, autre collatérale de l'artère sous-clavière, se divise devant le ganglion en ses deux terminales cervicale profonde et intercostale supérieure.

Le 8e nerf cervical au-dessus de la première côte et le premier dorsal au-dessous croisent la face postérieure du ganglion et vont constituer le tronc primaire inférieur du plexus brachial.

A gauche, le canal thoracique passe entre la carotide primitive et la vertébrale; à droite, la grande veine lymphatique est située en dedans de l'artère vertébrale.

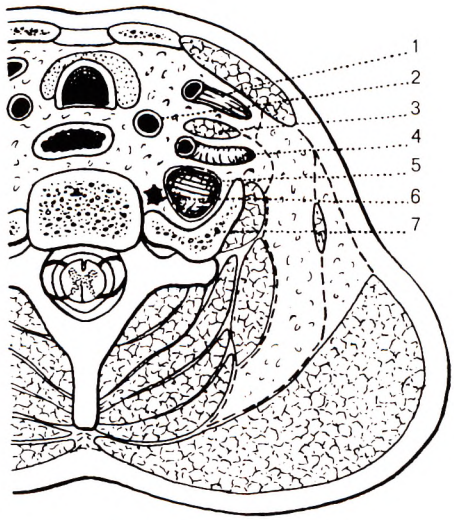

FIG. 266. — *Coupe passant par D1.*
1, veine sous-clavière; *2*, carotide primitive; *3*, scalène antérieur; *4*, artère sous-clavière; *5*, dôme pulmonaire; *6*, ganglion stellaire; *7*, première côte.

DISTRIBUTION

D'après leur nature et leur destinée, on peut distinguer cinq variétés de collatérales.

Les rameaux communicants.

Ils sont divisés en trois groupes correspondant aux trois ganglions (fig. 267) :

— Du ganglion cervical supérieur, partent ceux destinés aux quatre premiers nerfs cervicaux qui constituent le plexus cervical. Deux à trois filets gagnent l'anse de l'atlas; un filet gros et court

s'unit au 2e nerf cervical; un filet oblique en bas et en dehors gagne le 3e nerf; un inconstant va au 4e nerf.

— Les rameaux du ganglion cervical moyen sont inconstants; ils peuvent exister alors que le ganglion moyen manque. Ils vont aux 4e et 5e nerfs cervicaux.

— Les rameaux communicants des ganglions intermédiaire et stellaire vont aux nerfs qui constituent le plexus brachial, c'est-à-dire aux 5e, 6e, 7e, 8e nerfs cervicaux et au 1er nerf thoracique; pour ces deux derniers nerfs, il y a deux à trois filets.

Hovelacque a décrit de plus des *rameaux communicants profonds* issus du nerf vertébral (voir plus loin).

Les collatérales vasculaires.

On peut aussi les diviser en trois groupes :

Les nerfs vasculaires du ganglion cervical supérieur :

Le nerf carotidien et le plexus carotidien interne. — Le nerf carotidien prolonge sur la carotide interne le pôle supérieur du ganglion supérieur. Il porte les fibres de la vasomotricité cérébrale et rétinienne et celles qui commandent au muscle irien.

A l'entrée du canal carotidien, il se divise en deux branches : l'une externe, l'autre interne, classiquement anastomosées en plexus carotidien, mais gardant en réalité longtemps leur individualité.

La branche externe plus volumineuse donne :

— le nerf carotido-tympanique qui présente à son origine un renflement pseudo-ganglionnaire, pénètre dans la caisse du tympan et s'unit à une branche du nerf tympanique du IX (nerf de Jacobson);

— un filet qui, à la sortie du canal carotidien, traverse le trou déchiré antérieur, réjoint les grands nerfs pétreux superficiel et profond des nerfs facial et glosso-pharyngien et constitue avec eux le nerf vidien qui va dans le ganglion sphéno-palatin;

— un filet anastomotique au moteur oculaire externe.

La branche interne donne :

— des filets anastomotiques pour les trois nerfs oculo-moteurs III, IV et VI, pour le ganglion de Gasser et le nerf ophtalmique. Ces derniers filets, très difficiles à mettre en évidence, commandent au muscle irien auquel ils se rendent par le nerf nasal, le ganglion ophtalmique et les nerfs ciliaires courts (fibres irido-dilatatrices);

— des filets pour l'hypophyse, pour la dure-mère de la selle turcique et de la lame basilaire et pour la muqueuse du sinus sphénoïdal (Lazorthes, 1942), fig. 268.

Au sortir du sinus caverneux, les deux branches se terminent dans le plexus vasculaire qui entoure la carotide interne et ses branches. Ce plexus s'anastomose sur la communicante antérieure avec celui du côté opposé.

Les nerfs intercarotidiens. — Nous avons appelé ainsi (1942) pour les distinguer des précédents les nerfs qui vont à la bifurcation carotidienne (v. p. 350, fig. 286). Au nombre de 4 à 7, ils constituent, avec des nerfs issus des pneumogastrique et glosso-pharyngien, le plexus intercarotidien qui innerve la fourche carotidienne et le corpuscule intercarotidien. De ce plexus partent des filets nombreux qui vont sur la carotide externe former un plexus péri-artériel très riche, dont les prolongements accompagnent toutes les collatérales et terminales de l'artère; certaines artères faciale, thyroïdienne supérieure, temporale superficielle, maxillaire interne, méningée moyenne sont en particulier très richement innervées. A l'origine de l'artère faciale est un renflement ganglionnaire constant que nous avons décrit (1942).

Les nerfs vasculaires du ganglion cervical moyen. — De ce ganglion, naissent des filets pour la carotide primitive, et surtout pour l'artère thyroïdienne inférieure : plexus thyroïdien inférieur.

Les nerfs vasculaires du ganglion cervical inférieur :

Le nerf vertébral et le plexus vertébro-basilaire. — Hovelacque (1927) a distingué un nerf vertébral antérieur et un nerf vertébral postérieur. Cette conception a été admise par la plupart des auteurs qui ont étudié ce nerf (Laux et Guerrier, 1939; Lazorthes et Cassan, 1939). Un nerf vertébral antérieur naît du ganglion intermédiaire et s'épuise en plexus autour de l'artère vertébrale. Un nerf postérieur plus important naît par une à deux racines du ganglion stellaire, monte sur la face postérieure de l'artère, donne des anastomoses, qu'Hovelacque appelle « rameaux communicants profonds », aux 5e, 6e, 7e nerfs cervi-

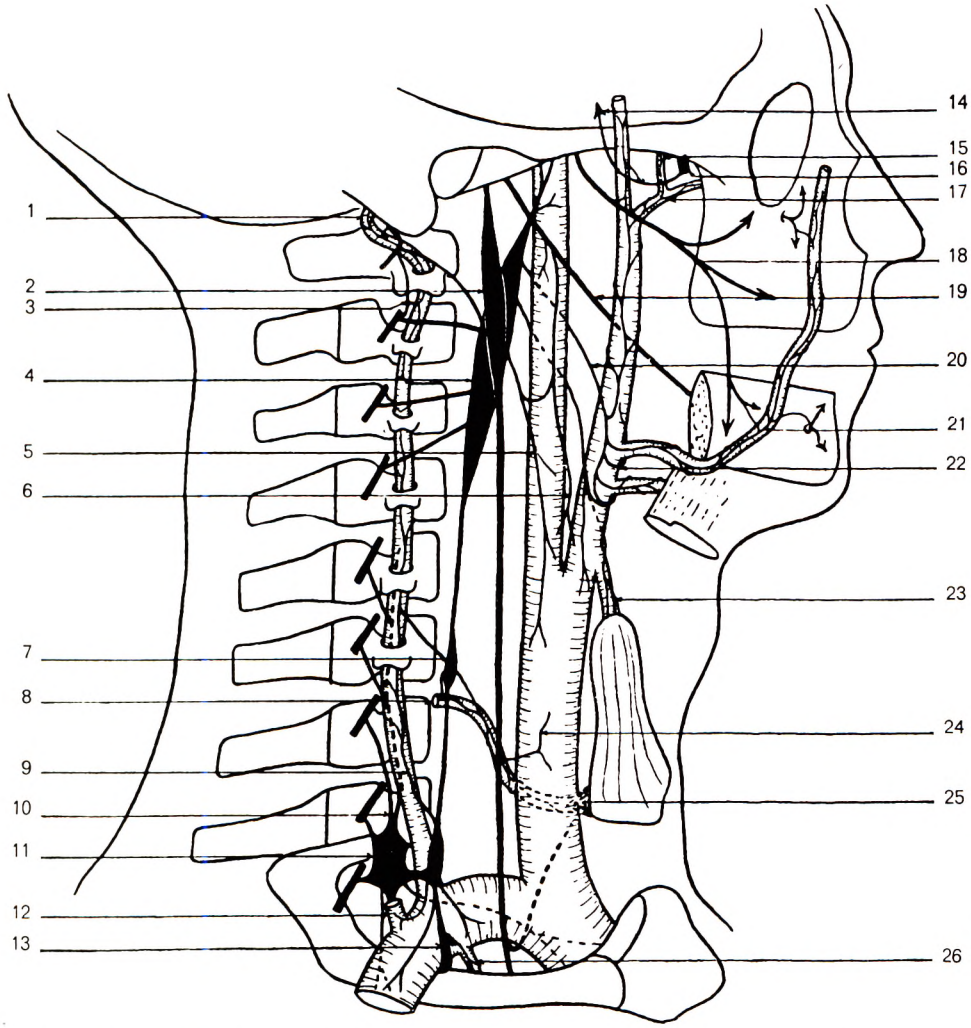

FIG. 267. — *Les nerfs vasculaires du cou. 1*, art. vertébrale; *2*, ganglion plexiforme; *3*, anse de l'atlas; *4*, ganglion cervical supérieur; *5*, nerf carotidien du X; *6*, nerf carotidien du IX; *7*, ganglion cervical moyen; *8*, art. thyroïdienne inférieure; *9*, nerf vertébral antérieur; *10*, nerf vertébral postérieur; *11*, ganglion stellaire; *12*, tronc thyro-bicervico-scapulaire; *13*, anse de Vieussens; *14*, art. temporale superficielle et nerf auriculo-temporal; *15*, art. méningée moyenne; *16*, nerf maxillaire inférieur; *17*, art. maxillaire interne; *18*, nerf facial; *19*, nerf glosso-pharyngien; *20*, nerf carotidien du sympathique; *21*, art. faciale; *22*, anses nerveuses sur la carotide externe; *23*, art. thyroïdienne supérieure; *24*, nerf de la carotide primitive; *25*, plexus thyroïdien inférieur; *26*, art. mammaire interne.

caux et au niveau de chacun des trous de conjugaison émet la racine sympathique du nerf sinu-vertébral destinée à la dure-mère rachidienne et aux disques intervertébraux; à partir de la 4e vertèbre cervicale, il se perd dans le plexus péri-artériel.

Le plexus périvertébral, qui fait suite aux nerfs vertébraux, est renforcé avant de pénétrer dans le crâne par des filets issus du ganglion cervical moyen (nerf vertébral supérieur de Guerrier) et des deux à trois premiers nerfs cervicaux (fig. 270). Il se poursuit sur la partie intra-crânienne de l'artère vertébrale, sur le tronc basilaire et sur ses collatérales et constitue ce que nous avons appelé le plexus vertébro-basilaire (1949). Le long de l'artère communicante postérieure, ce plexus s'anastomose au plexus carotidien.

Différentes conceptions ont été émises au sujet

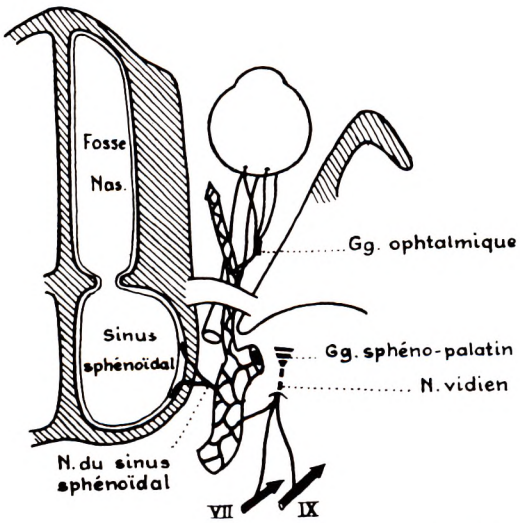

FIG. 268. — *Plexus carotidien et ses collatérales.*

de la signification du nerf vertébral. Testut, Hovelacque en font l'origine de rameaux communicants profonds. Y. Guerrier, remarquant l'existence sur son trajet de renflements ganglionnaires, y voit l'équivalent d'une chaîne cervicale profonde (voir systématisation, p. 323).

Les nerfs de l'artère sous-clavière. — Certains viennent du ganglion cervical inférieur directement ou par l'anse de Vieussens et vont à la face postérieure de l'artère. D'autres, issus du ganglion intermédiaire et de l'anse périvertébrale, vont à la face antérieure de l'artère et à ses collatérales, particulièrement aux artères vertébrale, mammaire interne et thyroïdienne inférieure.

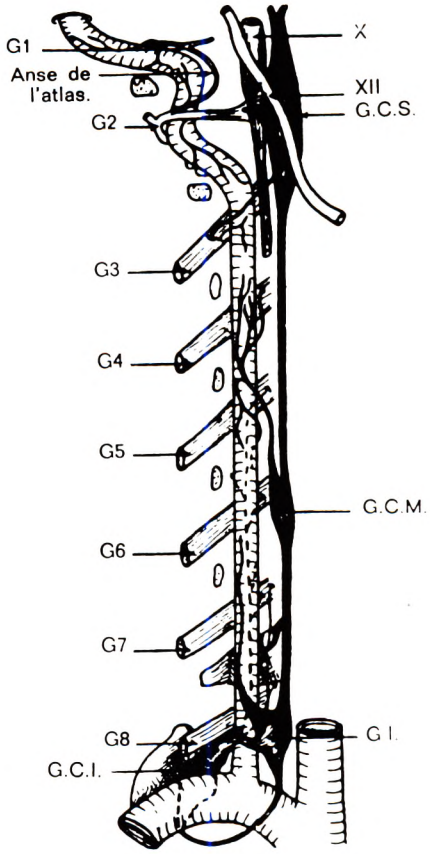

FIG. 269. — *L'innervation de l'artère vertébrale.* (D'après LAUX et GUERRIER.)

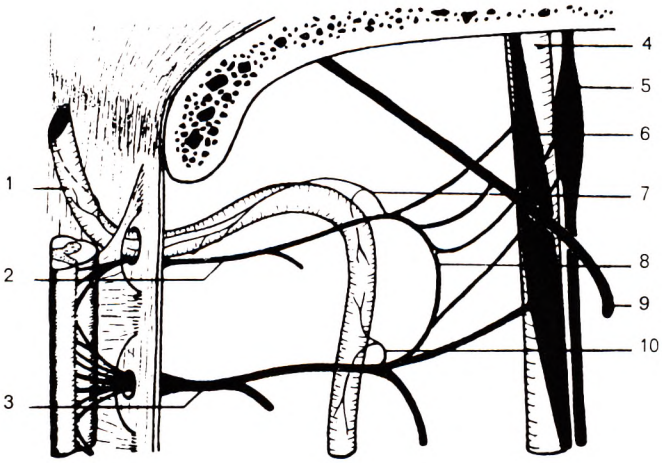

FIG. 270. — *L'innervation de la partie supérieure de l'artère vertébrale. 1,* artère vertébrale; *2,* premier nerf cervical; *3,* deuxième nerf cervical; *4,* carotide interne; *5,* pneumogastrique; *6,* ganglion cervical supérieur; *7,* nerf vasculaire supérieur; *8,* anse de l'atlas; *9,* grand hypoglosse; *10,* nerf vasculaire inférieur (G. LAZORTHES, 1949).

Les collatérales pour le squelette et les muscles.

Des filets très grêles nés de la face postérieure des ganglions sont destinés aux corps vertébraux et aux muscles prévertébraux droit antérieur et long du cou.

Les collatérales viscérales.

Les nerfs viscéraux du ganglion cervical supérieur. — Les nerfs pharyngiens contribuent à former, avec le glosso-pharyngien et le pneumogastrique, le plexus pharyngien de Haller.

Le nerf laryngo-thyroïdien s'unit au nerf laryngé supérieur ou à sa branche externe et lui apporte, ajoutées à ces fibres motrices (muscle crico-thyroïdien) et sensitives (muqueuse laryngée), des fibres sympathiques qui constituent le plexus laryngé de Haller. Certains filets vont au corps thyroïde en formant le plexus de l'artère thyroïdienne supérieure.

Le nerf cardiaque supérieur chemine derrière les carotides interne et primitive. Il s'anastomose en route au nerf cardiaque moyen. A droite, il passe derrière le tronc artériel brachio-céphalique et la crosse de l'aorte et gagne le plexus cardiaque profond. A gauche, situé entre la carotide primitive et la sous-clavière, il franchit la convexité de l'aorte et donne des filets pré- et rétro-aortiques qui vont au plexus cardiaque superficiel. En chemin, ces nerfs s'anastomosent au nerf laryngé externe, au récurrent, aux autres nerfs cardiaques et donnent des nerfs vasculaires aux carotides interne et primitive, et à la thyroïdienne inférieure, des rameaux viscéraux à la trachée, au corps thyroïde, au thymus, au péricarde et l'œsophage.

Les nerfs viscéraux du ganglion cervical moyen. — Le nerf cardiaque moyen (ou grand nerf cardiaque de Scarpa) descend en dedans du nerf cardiaque supérieur, derrière la carotide. A droite, il est rétrovasculaire et va au plexus cardiaque profond; à gauche, il est pré-artériel et va au plexus cardiaque superficiel. Il peut naître du ganglion intermédiaire.

Les nerfs viscéraux du ganglion cervical inférieur. — Les filets pleuraux destinés au dôme pleural sont variables, difficiles à trouver.

Les filets œsophagiens et trachéaux, grêles et courts, ne sont souvent que de simples collatérales des nerfs cardiaques.

Le nerf cardiaque inférieur, simple ou multiple, naît par plusieurs racines du ganglion stellaire et de l'anse de Vieussens (fig. 263). Il passe à droite sur la face postérieure du tronc brachio-céphalique, à gauche sur celle de la carotide primitive. Des deux côtés, il se termine derrière la crosse de l'aorte dans le plexus cardiaque profond. Sur son trajet, il s'anastomose au pneumogastrique, au récurrent, et donne des nerfs vasculaires à la sous-clavière, à la carotide, à la crosse de l'aorte et des nerfs thymiques et pulmonaires. Les nerfs cardiaques inférieurs méritent en réalité le nom de cardio-pulmonaires.

Les rameaux anastomotiques.

— Du ganglion cervical supérieur, le nerf jugulaire se dirige vers le trou déchiré postérieur et se termine dans le ganglion d'Andersh du glosso-pharyngien et le ganglion jugulaire du pneumogastrique. L'anastomose avec le pneumogastrique est réalisée par un ou plusieurs filets; chez le chien, les ganglions cervical supérieur et plexiforme sont accolés.

— Du ganglion cervical moyen, une anastomose est envoyée au nerf récurrent.

— Du ganglion cervical inférieur, des anastomoses constantes, mais de nombre variable, vont au phrénique; une, à droite, emprunte l'anse de Vieussens pour atteindre le pneumogastrique et le récurrent.

VASCULARISATION

Chaque ganglion résulte de la fusion de plusieurs masses primitives, cela explique que chacun soit irrigué par plusieurs sources.

— Le ganglion supérieur reçoit des artères pharyngiennes ascendantes et thyroïdienne supérieure.

— Le ganglion moyen est irrigué par les artères thyroïdienne inférieure, laryngée inférieure et cervicale ascendante.

— Le ganglion inférieur est vascularisé par les artères thyroïdienne inférieure, intercostale supérieure, cervicale ascendante et cervicale profonde.

SYSTÉMATISATION

Il est classiquement admis qu'il n'y a pas de rameaux communicants blancs au-dessus de D_1. Cette conception a pour conséquence de faire du ganglion stellaire le passage obligé de toutes les fibres préganglionnaires destinées à la chaîne sympathique cervicale et d'admettre que les fibres qui traversent la chaîne sympathique cervicale ont un trajet ascendant.

L'apport préganglionnaire viendrait donc de la moelle dorsale supérieure dans laquelle se trouverait de C_8 à D_1 le centre végétatif cranio-facial, en particulier le centre cilio-spinal de Budge (irido-dilatateur), de D_1 à D_5 le centre accélérateur cardiaque, de D_3 à D_5 le centre broncho-pulmonaire (v. p. 372).

En réalité, il existe des fibres myélinées dans tous les rameaux communicants cervicaux et, en particulier, dans ceux décrits par Hovelacque comme rameaux communicants profonds (voir nerf vertébral).

Les voies sympathiques destinées à la pupille traversent trois neurones : Un premier neurone diencéphalo-médullaire issu du centre pupillaire de Karplus et Kreidl, situé dans l'hypothalamus postérieur, descend le long des cornes latérales de la moelle et aboutit au centre cilio-spinal de Budge situé en D1. Un deuxième neurone médullo-ganglionnaire ou préganglionnaire sort par les racines de D1 (parfois C8 ou D2), passe sous la sous-clavière par l'anse de Vieussens, traverse le ganglion stellaire, remonte dans la chaîne sympathique cervicale, se termine dans le ganglion cervical supérieur. Un troisième neurone postganglionnaire va de ce ganglion dans le nerf carotidien et par le plexus péricarotidien interne au ganglion ophtalmique.

EXPLORATION

La fonction irido-dilatatrice. — L'interruption de la chaîne sympathique cervicale provoque le syndrome de Claude Bernard-Horner. Dès 1727 Pourfour du Petit décrivit les effets oculaires de la section du sympathique cervical. Claude Bernard, en reprit l'étude expérimentale à partir de 1851, Horner en fit une description demeurée classique (1869).

Le syndrome de Claude Bernard-Horner est caractérisé par une triade symptomatique : Le myosis évident en raison de l'inégalité pupillaire qui en résulte (anisocorie) est le signe majeur du syndrome. — Le rétrécissement de la fente palpébrale résulte en partie de la chute de la paupière supérieure (ptosis partiel puisque ne recouvrant pas la pupille). — L'énophtalmie : l'œil semble enfoncé dans l'orbite.

A cette triade, s'ajoutent parfois : des troubles vasomoteurs de la moitié correspondante du visage (vasodilatation plus souvent que vasoconstriction), et souvent une exagération de la sécrétion sudorale et des troubles pilomoteurs (horripilation); des troubles de la sécrétion lacrymale : larmoiement; des troubles de l'accommodation pour la vision de loin; des troubles de la sécrétion du cérumen dans le sens d'une exagération; des troubles trophiques : hétérochromie de l'iris ou défaut de pigmentation, parfois compliquée de cataracte et de précipités (syndrome de Fuchs), hémiatrophie de la face, plus discrète, alopécie unilatérale.

Tous ces troubles, rarement réunis au complet, apparaissent du même côté que la lésion.

Le syndrome de Claude Bernard-Horner se rencontre dans une quantité d'affections fort disparates à première vue. Le diagnostic étiologique peut en être difficile. L'étiologie traumatique se retrouve lors des atteintes médullaires (plaie, compression de la moelle cervicale), du plexus brachial (arrachement du premier nerf dorsal), du sympathique cervical (blessures du cou, fracture de la première côte, opérations sur le cou ou l'orifice supérieur du thorax). — L'étiologie vasculaire est responsable d'une atteinte des voies irido-dilatatrices dans l'hypothalamus, dans le tronc cérébral : mésencéphale, protubérance ou bulbe, avec association aux syndromes alternes correspondants à l'étage; elle intervient aussi dans les cas d'anévrismes de la crosse aortique ou de la carotide interne. — L'étiologie tumorale est en cause dans les cas de gliome du tronc cérébral ou de la moelle cervicale, d'adénopathies cervicales ou sus-claviculaires, de tumeurs du cou ou du dôme pleural.

Le syndrome de Claude Bernard-Horner fait partie du syndrome de Pancoast-Tobias qui est constitué en plus par des douleurs radiculaires situées dans le territoire du plexus brachial et qui révèle le plus souvent une affection du sommet du poumon, en particulier un cancer du dôme pleural.

La fonction vasomotrice. — Le territoire du ganglion cervical *supérieur* s'étend par la carotide

interne aux circulations cérébrale et rétinienne et, par la carotide externe, à celles de la face et de ses cavités.

L'interruption du ganglion cervical supérieur par infiltration ou par exérèse détermine une vasodilatation des artères de ce vaste territoire. Rappelons toutefois que la circulation cérébrale est pourvue d'une régulation autonome qui la rend beaucoup moins sensible que la circulation extracrânienne aux excitations ou inhibitions du sympathique cervical.

Les indications thérapeutiques ont été les troubles circulatoires cérébraux ou rétiniens temporaires ou définitifs de type ischémique, et d'autres affections pour lesquelles l'effet vasomoteur peut être bénéfique : névrites optiques aiguës alcoolotabagiques (l'exérèse du ganglion cervical supérieur est souvent associée à une sympathectomie péricarotidienne), bourdonnements d'oreille, paralysie faciale *a frigore*, algies faciales non trijéminales; dans ces derniers cas, l'infiltration des artères temporale, faciale ou maxillaire interne près du territoire douloureux est préférable.

— Le ganglion cervical *moyen* serait le relais vasomoteur du larynx (R. Leriche et R. Fontaine).

— Le territoire du ganglion cervical *inférieur* correspond à celui des artères carotides, de l'artère sous-clavière, des artères coronaires, des artères pulmonaires. L'interruption de ce ganglion détermine une vasodilatation dans tout leur territoire; la rougeur et la chaleur sont constatées surtout au niveau de la face et de la main.

On a proposé d'intervenir sur le ganglion cervical supérieur dans les affections circulatoires de ces territoires : dans certaines affections vasculaires et trophiques du membre supérieur (syndrome de Raynaud, artérite, séquelles de phlébite); dans les affections pour lesquelles la vasodilatation a un effet favorable : névrite optique aiguë, paralysie faciale *a frigore*, algie faciale vasculaire, syndromes moteurs ou douloureux du membre supérieur, causalgie, sympathalgie.

L'infiltration du stellaire a un effet modérateur sur le cœur. L'action sur les coronaires est discutée; les physiologistes admettent qu'à l'inverse de ce qui se passe dans les autres territoires, l'infiltration du ganglion provoquerait non une vasodilatation, mais une vasoconstriction; ce qui n'est pas admis par tous.

Les fonctions sécrétoire, pilomotrice et sudorale. — L'infiltration favorise la nutrition des tissus, ce qui la fait proposer pour traiter la sclérodermie; elle diminue la sudation, d'où l'indication dans l'hyperhydrose.

Les fonctions endocriniennes. — Le sympathique cervical innerve le corps thyroïde par les plexus péri-artériels thyroïdiens et l'hypophyse par le plexus carotidien. Les infiltrations du ganglion cervical inférieur ont amélioré certains cas d'insuffisance ovarienne (aménorrhée), probablement par action sur le rôle gonado-stimulant du lobe antérieur de l'hypophyse.

Le rôle sensitif. — L'irritation des ganglions provoque des douleurs dans leur territoire de distribution.

Leur infiltration atténue les douleurs de type sympathalgique de la face ou du membre supérieur (causalgie, moignon douloureux). L'infiltration du stellaire fut proposée pour traiter l'angine de poitrine; l'infiltration du plexus pré-aortique ou des premiers ganglions thoraciques fut ensuite préférée; l'une et l'autre sont actuellement abandonnées.

ABORD CHIRURGICAL

Les infiltrations du sympathique cervical.

L'infiltration du ganglion cervical supérieur :

Technique. — Le sujet est couché en décubitus dorsal, la tête en légère rotation du côté opposé.

On repère le plan osseux des apophyses transverses. L'aiguille est enfoncée en arrière de la branche montante du maxillaire inférieur à un travers de doigt au-dessus de l'angle de la mâchoire,

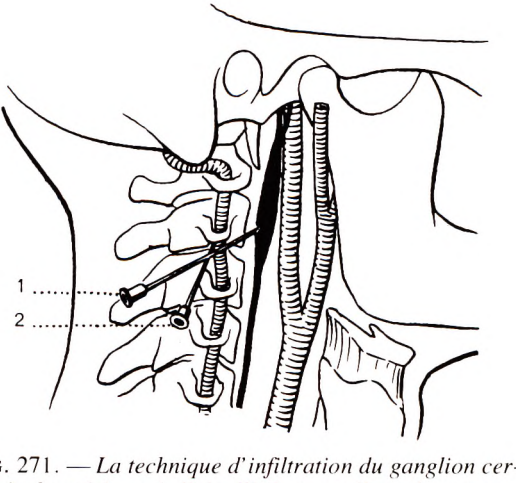

FIG. 271. — *La technique d'infiltration du ganglion cervical supérieur. 1*, l'aiguille bute sur l'apophyse transverse; *2*, l'aiguille glisse devant et arrive dans l'espace rétrostylien.

à l'aplomb du bord antérieur de la mastoïde; ce point correspond aux 2e et 3e vertèbres cervicales, là où le ganglion est le plus gros. Elle est dirigée obliquement en arrière jusqu'au contact osseux obtenu approximativement à 4 à 5 cm de profondeur. On fait alors basculer légèrement le pavillon de l'aiguille en arrière et l'on pousse en dedans et en avant, de 1 cm environ (fig. 260 et 267). On injecte 10 cm³ de solution anesthésique après s'être assuré que l'on n'aspire pas de sang.

Test. — L'anesthésie du ganglion sympathique cervical supérieur est démontrée par l'apparition du syndrome de Claude Bernard-Horner.

Accidents. — L'infiltration du grand hypoglosse et du glosso-pharyngien réalisée en même temps que celle du sympathique, peut provoquer une gêne pour mouvoir la langue et une sensation de boule dans la gorge. L'anesthésie unilatérale du pneumogastrique est sans danger.

Si l'aiguille est trop inclinée en arrière, elle risque de rentrer dans le trou de conjugaison, provoquant une rachi-anesthésie haute toujours grave. Pour éviter cet accident, on doit s'assurer qu'il n'y a aucun écoulement de liquide céphalo-rachidien avant d'injecter.

La piqûre des vaisseaux : jugulaire ou carotide, est facile à éviter en gardant le contact du plan osseux; l'injection d'anesthésique serait d'ailleurs sans conséquences sérieuses. Pour l'éviter, on s'assurera qu'il n'y a pas de reflux de sang par l'aiguille.

L'infiltration du ganglion cervical moyen :

Technique. — Le sujet est en décubitus dorsal, la tête en légère extension et en légère rotation vers le côté opposé.

Après avoir bien repéré avec les doigts le plan prévertébral, en arrière du sterno-cléido-mastoïdien à 6 cm au minimum au-dessus de la clavicule, on dirige l'aiguille obliquement d'avant en arrière pour atteindre le contact de l'apophyse transverse de la 5e vertèbre cervicale à 4 cm de profondeur environ. Dès qu'on a senti le contact osseux, on injecte 10 à 15 cm³ d'anesthésique.

Test. — La perception par le patient d'une sensation de chaleur dans la gorge indique que le ganglion a été atteint.

L'infiltration du ganglion cervical inférieur :

Techniques. — Elles sont nombreuses. Les voies antérieures et postérieures sont peu utilisées.

La voie antéro-externe (Leriche et Fontaine). — Le malade est couché sur le dos, la tête tournée du côté opposé. L'aiguille, longue de 6 cm et fine, est enfoncée à deux travers de doigt au-dessus de la clavicule, sur le bord postérieur du sterno-cléido-mastoïdien. Elle est à peine oblique en bas et fait un angle de 45° par rapport au plan sagittal. On vise le plan osseux, représenté par la face antérieure des apophyses transverses qu'il est absolument indispensable de sentir, on atteint ce plan à 4 à 5 cm de profondeur, on s'assure par aspiration qu'il ne vient ni sang, ni liquide céphalo-rachidien. Alors seulement, on injecte 10 cm³ d'anesthésique, en retirant très légèrement l'aiguille. Parfois, l'aiguille se perd entre deux apophyses transverses;il faut retirer l'aiguille et chercher le repère osseux.

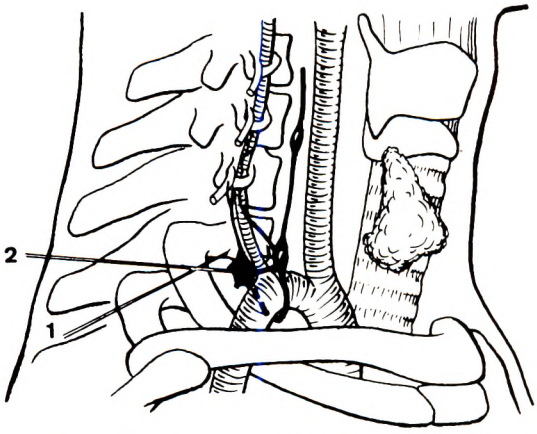

FIG. 272. — *La technique d'infiltration du ganglion stellaire* par voie antéro-externe : *1*, l'aiguille atteint le col de la première côte; *2*, l'aiguille glisse en avant et au-dessous.

La voie supéro-externe (Arnulf). — Le ganglion est attaqué latéralement de haut en bas, l'aiguille cherchant à être dans la direction de la chaîne sympathique. L'index gauche repère le plan des apophyses transverses un peu au-dessus du point de piqûre. L'aiguille, tenue de la main droite, est enfoncée obliquement de haut en bas et d'avant en arrière jusqu'au contact osseux. On retire légèrement l'aiguille, puis on la place plus verticale de façon à ce qu'elle glisse devant les apophyses transverses. On s'assure qu'il ne s'écoule ni sang, ni liquide céphalo-rachidien et on injecte l'anesthésique.

Cette technique permet d'infiltrer non seulement le stellaire seul, mais aussi les premiers ganglions thoraciques. Elle évite les gros troncs arté-

riels situés en avant, le dôme pleural et les racines du plexus brachial. De plus, étant donné sa direction, l'aiguille ne risque jamais d'entrer dans un trou de conjugaison.

Tests. — Une bonne infiltration du stellaire se traduit par l'apparition du syndrome de Claude Bernard-Horner en 4 à 5 minutes, par une hyperhémie dans tout le territoire du stellaire et une sensation de chaleur dans le membre supérieur.

Accidents. — La piqûre d'un vaisseau se traduit par un écoulement de sang. Il faut retirer l'aiguille et changer légèrement sa direction. La piqûre d'un des troncs d'origine du plexus brachial déclenche une douleur irradiée dans le bras. La piqûre de la plèvre peut provoquer un pneumothorax toujours douloureux. Celle du poumon peut entraîner un ou deux crachats striés de sang.

Les sympathectomies cervicales.

La résection du ganglion cervical supérieur :

Techniques. — Deux voies d'abord ont été proposées :

LA VOIE PRÉMUSCULAIRE (Sebileau) est la plus utilisée, car elle permet d'associer à la chirurgie sympathique une action sur les vaisseaux carotidiens. Elle peut être pratiquée sous anesthésie locale. Le malade est couché, un coussin sous la tête placée en rectitude afin d'obtenir un relâchement des muscles du cou.

L'incision part du lobule de l'oreille, suit le bord antérieur du sterno-cléido-mastoïdien et arrive au niveau de l'os hyoïde. La gaine de muscle est ouverte et le muscle est récliné en arrière. Le nerf spinal, qui aborde le muscle par sa face profonde, est respecté. Le paquet vasculo-nerveux du cou est récliné en avant avec le pneumogastrique. Le ganglion cervical supérieur apparaît sous l'aponévrose cervicale profonde; sa couleur est plus rose que celle du ganglion plexiforme. Le cordon sympathique est sectionné au-dessous du ganglion qui est disséqué ensuite de bas en haut en sectionnant au fur et à mesure ses branches et en terminant par le nerf carotidien.

LA VOIE RÉTROMUSCULAIRE (Jaboulay) est moins utilisée. La position du malade est la même. La ligne d'incision suit le bord postérieur de sterno-cléido-mastoïdien à partir de la mastoïde sur 10 cm environ. L'aponévrose cervicale superficielle est incisée un peu en avant du bord postérieur du sterno-cléido-mastoïdien. Le paquet vasculo-nerveux carotidien est récliné en avant. L'intervention se poursuit comme précédemment.

La résection du ganglion cervical moyen. — Cette intervention, peu courante, est pratiquée grâce à une incision de 5 cm environ commençant en bas à deux travers de doigt au-dessus de la clavicule, longeant le bord postérieur du sterno-cléido-mastoïdien qui est récliné en avant; l'aponévrose cervicale moyenne est repérée à son bord supérieur au niveau de l'omo-hyoïdien; ce muscle est sectionné. L'artère thyroïdienne inférieure est découverte, sa dissection conduit sur la chaîne sympathique cervicale.

La résection du ganglion stellaire. — Les opérations sur le ganglion stellaire ont l'inconvénient d'être suivies du syndrome de Cl. Bernard-Horner qui, à la longue, est gênant. On intervient plus volontiers sur le sympathique thoracique supérieur, en particulier dans les cas de sympathalgie du membre supérieur.

Parmi les diverses techniques qui ont été proposées : voie antérieure de Leriche, entre les deux chefs du sterno-cléido-mastoïdien, voie antéro-externe de Gask et Rosse, voie postérieure de White, celle de Gask et Ross nous paraît avoir l'avantage de faciliter, en même temps que l'intervention sympathique, l'exploration du creux sus-claviculaire et en particulier de ses vaisseaux. Elle permet en outre de réséquer les deux premiers ganglions thoraciques.

Le malade est en décubitus dorsal, la tête légèrement infléchie en arrière par un coussin placé sous les épaules et tournée du côté opposé à l'intervention. L'incision cutanée horizontale est située à un travers de doigt au-dessus de la clavicule et étendue du bord postérieur du sterno-cléido-mastoïdien au bord antérieur du trapèze. La veine jugulaire externe est liée. Les aponévroses cervicales superficielle et moyenne sont incisées. La section du scalène antérieur le plus bas possible après dissection du nerf phrénique et ligature de l'artère cervicale ascendante et de l'artère thyroïdienne inférieure permet une exploration aisée des vaisseaux sous-claviers et du creux sus-claviculaire. Les vaisseaux sous-claviers et le dôme pleural écartés vers le bas, on aperçoit la chaîne sympathique cervicale. En suivant le cordon sympathique, on arrive au ganglion stellaire dont la dissection est faite pas à pas en sectionnant chacune de ses branches. En poursuivant la dissection vers le bas, on peut, par cette voie, réséquer les deux premiers ganglions thoraciques.

II. — LA CHAÎNE SYMPATHIQUE THORACIQUE

La chaîne sympathique thoracique est constituée par une dizaine de ganglions. Elle peut être divisée en une partie supérieure dont les branches viscérales sont destinées au médiastin postérieur et une partie inférieure dont les branches viscérales vont à l'abdomen.

DESCRIPTION

La chaîne sympathique thoracique s'étend de l'orifice supérieur du thorax au diaphragme.

Elle dessine dans son trajet une courbe à concavité antérieure et interne. Elle est située dans un plan postérieur par rapport aux chaînes sympathiques cervicale et lombaire.

Les *ganglions* sont de simples renflements ou étalements du cordon. Ils ont des formes variables, quelquefois celle d'un triangle dont le sommet correspond au rameau communicant. Leur numération est sujette à erreur. A première vue, la métamérie est parfaite; en réalité, il y a rarement 12 ganglions; on en compte en général 10 au moins. Les 1er et 2e ganglions thoraciques sont en particulier fusionnés au ganglion cervical inférieur et constituent avec lui le ganglion stellaire. Le 3e ganglion thoracique, quand il est isolé, est petit; il est parfois fusionné avec le 2e ou avec le 4e.

Le *cordon* est aplati, il est parfois dédoublé. Il s'amincit vers le bas, surtout après le départ des nerfs splanchniques.

RAPPORTS

La chaîne ganglionnaire thoracique est, topographiquement du moins, *un élément de la paroi postérieure* au même titre que les vaisseaux et les nerfs intercostaux.

— *En arrière*, elle repose sur un plan osseux et un plan vasculaire :

Le plan osseux. — La chaîne sympathique est dans la gouttière costo-vertébrale : en dedans sont les corps vertébraux, en arrière les trous de conjugaison, en dehors les articulations costo-vertébrales. En réalité, la situation varie de haut en bas. D'après Proust et Maurer (1932), la chaîne sympathique est en dehors de l'interligne des

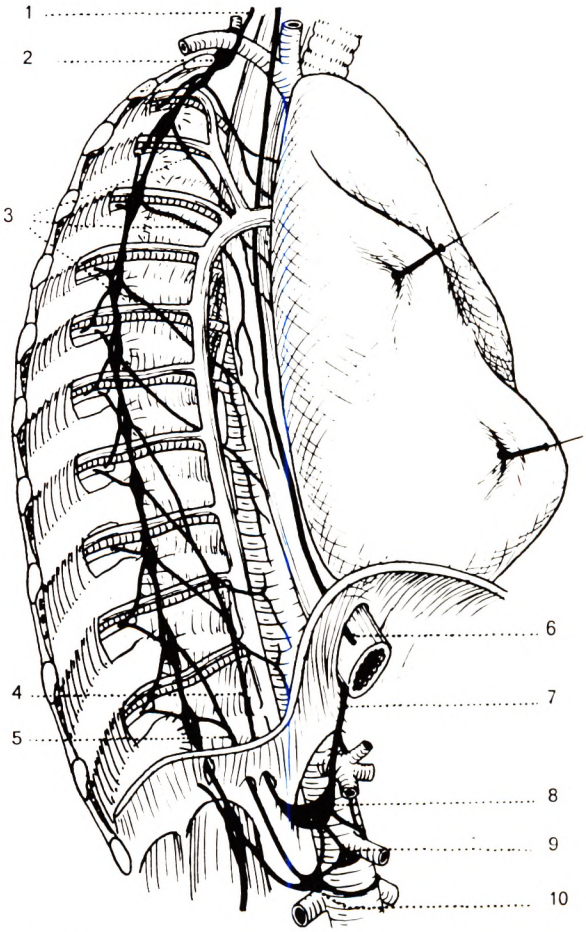

FIG. 273. — *La chaîne sympathique thoracique. 1*, chaîne sympathique cervicale; *2*, ganglion stellaire; *3*, branches viscérales thoraciques supérieures; *4*, nerf grand splanchnique; *5*, nerf petit splanchnique; *6*, pneumogastrique droit; *7*, pneumogastrique gauche; *8*, ganglion semi-lunaire; *9*, ganglion mésentérique supérieur; *10*, ganglion aortico-rénal.

4 premières articulations costo-vertébrales; elle est devant les 5e et 6e et finit en dedans des 6 dernières : la ligne des articulations costo-vertébrales et celle de la chaîne sympathique thoracique se croisent donc en X. Ces rapports intimes expliquent l'irritation possible du sympathique et des splanchniques par les articulations costo-vertébrales atteintes d'arthrose; elle se manifeste par des douleurs thoraciques projetées, mais aussi par des troubles viscéraux fonctionnels au niveau des voies respiratoires, du cœur, du tube digestif...

Le plan vasculaire. — A gauche et à droite, les deux premières artères intercostales, branches de l'artère sous-clavière, sont dès l'origine en dehors de la chaîne sympathique; les autres artères intercostales, branches de l'aorte thoracique, sont d'abord en dedans, sous-croisent ensuite perpendiculairement la chaîne sympathique et sont enfin en dehors. Les veines intercostales sous-croisent aussi la chaîne sympathique, car elles vont constituer à gauche les hémiazygos supérieurs et inférieurs, et à droite la grande veine azygos, qui sont en dedans du sympathique. Des anastomoses nées des 2e, 3e et 4e veines intercostales peuvent constituer devant la chaîne sympathique une sorte de grillage veineux.

— *En dedans* sont les gros vaisseaux du médiastin postérieur : aorte thoracique, veine azygos et canal thoracique.

— *En dehors,* la chaîne sympathique donne naissance aux rameaux communicants qui l'unissent aux nerfs rachidiens thoraciques. Elle correspond à la partie postérieure des espaces intercostaux et à leur contenu.

— *En avant,* la chaîne sympathique est recouverte par le fascia endothoracique qui adhère à la colonne vertébrale et fixe le sympathique, et par le feuillet pariétal du sinus vertébro-médiastinal de la plèvre. La chaîne transparaît sous la séreuse qui se décolle facilement.

DISTRIBUTION

On peut distinguer quatre variétés de collatérales :

Les rameaux communicants. — Un groupe supérieur correspond aux cinq premiers nerfs rachidiens thoraciques. Chaque ganglion envoie deux à trois rameaux communicants au nerf sous-jacent, un à deux au nerf sus-jacent et forme avec eux un triangle dans l'aire duquel apparaît l'artère intercostale.

— Un groupe moyen : du 6e au 9e, les ganglions sont au niveau des espaces et le rameau communicant est accolé à la face antérieure du nerf correspondant.

— Un groupe inférieur : la disposition est celle du groupe supérieur, mais il n'y a qu'un rameau supérieur et un inférieur.

Botar distingue les rameaux communicants gris qui sont transversaux et les rameaux communicants blancs qui sont obliques.

C. Winckler (1961) a constaté que les rameaux communicants externes renferment une majorité de fibres myélinisées, tandis que les rameaux internes se composent surtout de fibres amyéliniques.

Les branches osseuses et musculaires. — Elles vont au corps vertébraux, aux articulations costo-vertébrales et aux muscles voisins.

Les branches vasculaires sont destinées aux artères intercostales et aux gros vaisseaux, aorte, azygos, canal thoracique.

Les branches viscérales comprennent deux groupes :

— *Un groupe supérieur* à destinée thoracique (médiastin postérieur) prend naissance de la moitié supérieure de la chaîne. Ces nerfs, au nombre de 2 à 6, se dirigent en dedans, en avant, appliqués contre la colonne vertébrale. Ils sont destinés à l'aorte, à l'azygos, à l'œsophage (plexus œsophagien), aux poumons (plexus pulmonaire). Ils s'anastomosent aux branches correspondantes du pneumogastrique.

— *Un groupe inférieur* à destinée abdominale donne quelques collatérales à la partie inférieure du médiastin postérieur, mais représente surtout l'origine des nerfs splanchniques abdominaux. Ces nerfs sont généralement au nombre de trois, mais il peut en exister quatre (type dispersé), il peut n'y en avoir que deux (type concentré de Petit-Dutaillis et Flandrin).

Le grand nerf splanchnique prend naissance par des racines en nombre variable, en général trois issues des 7e, 8e et 9e ganglions, quelquefois deux ou quatre. La première racine est un rameau volumineux qui naît au niveau du disque intra-vertébral D_7-D_8; le deuxième, plus grêle, naît au niveau du disque D_8-D_9 et rejoint la première sur la 10e vertèbre dorsale; la troisième naît au niveau de la dixième articulation costo-

vertébrale et s'unit au tronc principal; cette dernière racine s'anastomose parfois avec le petit splanchnique. Au point de rencontre des trois racines, existe souvent un renflement dit ganglion de Lobstein d'où part une anastomose avec le grand splanchnique opposé. Le nerf grand splanchnique, oblique en bas, en avant, en dedans, glisse devant les vertèbres et derrière l'azygos; il traverse le diaphragme entre le pilier principal et le pilier accessoire et se termine dans le ganglion semi-lunaire et la surrénale. Il donne des collatérales au plexus aortique, à l'azygos, au canal thoracique, à l'œsophage, aux piliers du diaphragme.

LE PETIT NERF SPLANCHNIQUE naît par une ou deux racines des dixième et onzième ganglions thoraciques. Il traverse le diaphragme en dehors du grand splanchnique et en dedans de la chaîne sympathique. Il se termine sur la surrénale et les ganglions du plexus solaire. Sur son trajet, il y a souvent le ganglion d'Hirschfeld (ganglion rénal postérieur).

LE NERF SPLANCHNIQUE INFÉRIEUR ou abdominal (nerf rénal postérieur de Walter) est inconstant. Il naît du douzième ganglion thoracique dans sa traversée du diaphragme et se termine sur le plexus rénal, en dehors du petit splanchnique.

SYSTÉMATISATION

Sur toute la hauteur de la chaîne thoracique existent des rameaux communicants blancs et des rameaux communicants gris.

Les collatérales sont surtout viscérales. Le territoire somatique est plus réduit qu'au niveau des segments sus- et sous-jacents de la chaîne sympathique qui correspondent à l'origine des membres. Il faut distinguer la moitié supérieure qui est liée au sympathique cervical et se distribue à l'étage thoraco-médiastinal postérieur et la moitié inférieure qui se distribue avec le sympathique lombaire aux viscères abdominaux et pelviens.

Il existe une chaîne collatérale le long de l'aorte thoracique. L'interruption des deux chaînes sympathiques thoraciques n'arrête pas toute possibilité de passage d'un flux sympathique de l'étage thoracique à l'étage abdominal ou de stimuli centripètes ascendants. Le long du plexus péri-aortique, la transmission peut encore se faire (N. Fujita, 1955).

EXPLORATION

Les deux ou trois premiers ganglions de la chaîne sympathique thoracique associent leur action à celle du ganglion cervical inférieur et destinent leurs collatérales au membre supérieur. L'infiltration ou l'exérèse de ces ganglions sont des compléments souvent indispensables de celles du ganglion cervical inférieur.

La moitié supérieure de la chaîne sympathique thoracique envoie des collatérales au cœur et au poumon. Les voies sensitives du cœur passent par là; l'infiltration des quatre premiers ganglions thoraciques a été pratiquée dans certains cas de douleur d'origine cardiaque.

La moitié inférieure de la chaîne sympathique thoracique distribue ses branches aux viscères abdominaux et aux surrénales par les nerfs splanchniques. Ces branches ont des fonctions diverses :

— La fonction *motrice* est antagoniste de celle du pneumogastrique. Les nerfs sympathiques sont inhibiteurs de la motricité gastro-intestinale et des voies biliaires; leur action est inverse sur les sphincters. L'infiltration ou la section des nerfs splanchniques provoquent donc la contraction de la vésicule biliaire et du cholédoque et le relâchement des sphincters. Elles sont indiquées dans les cas de méga-œsophage, dans la stase duodénale chronique, dans l'occlusion paralytique du grêle (associée à l'aspiration continue), dans les méga- et dolicholons, dans les constipations rebelles, dans la stase vésiculaire, dans l'hypertonie du sphincter d'Oddi...

— La fonction *sécrétrice* sur le pancréas, le rein, la surrénale. L'infiltration a été réalisée avec des résultats dans les pancréatites chroniques. Elle peut déclencher la sécrétion urinaire dans les anuries réflexes ou toxiques. Dans l'hypertension artérielle, la splanchno-sympathectomie thoraco-lombaire (Smithwick) a souvent été associée à la surrénalectomie.

— La fonction *vasomotrice*. L'infiltration détermine une vasodilatation des vaisseaux viscéraux abdominaux.

— La fonction *sensitive*. L'excitation ou la traction d'un splanchnique provoque une douleur intense lorsque l'opération est faite à l'anesthésie locale, une polypnée réflexe lorsqu'elle est faite à

l'anesthésie générale. Les douleurs viscérales, gastriques, rénales peuvent être améliorées par l'infiltration des splanchniques.

ABORD CHIRURGICAL

Indications. — Les ganglions thoraciques supérieurs contiennent des fibres issues de la moelle dorsale. Certaines montent dans la chaîne cervicale et vont se distribuer avec les branches du sympathique cervical au médiastin antérieur (nerfs cardiaques) et au membre supérieur. La chirurgie du sympathique thoracique supérieur aura donc deux indications majeures : les syndromes vasculaires du membre supérieur (artérites, maladie de Raynaud, algies, causalgies du membre supérieur) et les syndromes d'ischémie coronarienne; cette deuxième indication a perdu de son importance.

Les ganglions thoraciques inférieurs ont des branches qui descendent vers l'étage supérieur de l'abdomen. Elles se destinent à la surrénale et au plexus solaire; par ce plexus, elles atteignent les viscères abdominaux. Dans les pancréatites chroniques, on a proposé des infiltrations répétées et la splanchnicectomie si les troubles persistent. Dans les anuries réflexes ou toxiques, l'infiltration bilatérale simultanée peut déclencher la sécrétion urinaire. Dans l'hypertension artérielle, elle n'a qu'un effet très passager. En infiltrant les splanchniques, on peut atténuer nombre de douleurs viscérales : crises gastriques du tabès, douleurs violents des ulcéreux, coliques néphrétiques.

Les infiltrations sympathiques thoraciques.

L'infiltration de la chaîne sympathique thoracique :

Technique. — Elle est réalisée par voie postérieure à travers l'extrémité postérieure de l'espace intercostal. Les deux premiers ganglions thoraciques peuvent cependant être infiltrés par le haut en utilisant la voie supéro-externe préconisée pour le stellaire.

Le sujet est assis, sur un tabouret, la tête très légèrement fléchie en avant; il s'appuie sur la table d'examen par exemple. Il peut aussi être couché sur le côté opposé à l'infiltration. L'aiguille, longue (7 à 8 cm) et fine, pique la peau au niveau de l'espace intercostal à trois travers de doigt en dehors de la ligne des apophyses épineuses; elle est dirigée en avant et légèrement en dedans. Elle peut buter assez rapidement sur la côte ou sur une apophyse transverse; on l'engage soit au-dessus, soit au-dessous. Poussée plus avant, elle rencontre un deuxième plan osseux représenté par la face latérale du corps vertébral. Le danger pleural est pratiquement nul si l'aiguille reste bien au contact du plan vertébral, car elle arrive là, parallèlement à la réflexion du cul-de-sac pleural costo-vertébral (fig. 274).

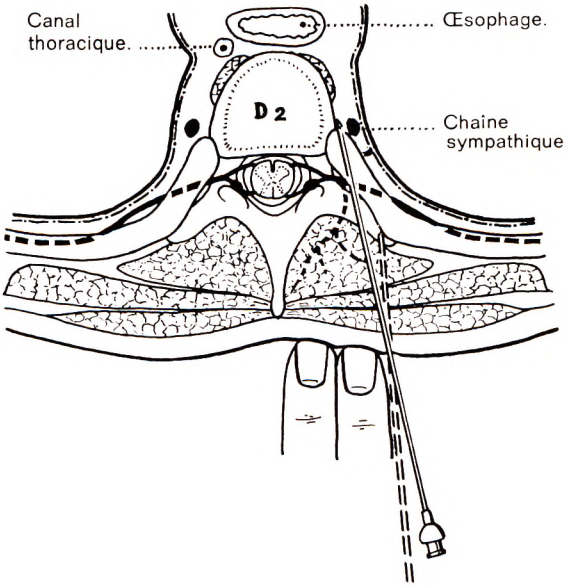

FIG. 274. — *Rapports et technique d'infiltration du sympathique thoracique supérieur.*

Tests. — Pour les premiers ganglions thoraciques, l'infiltration se traduit par une augmentation de la température du membre supérieur. Pour les autres, il n'y a pas de test objectif.

Accidents. — La piqûre d'un nerf intercostal se traduit par une douleur en éclair dans le trajet de ce nerf. On retire l'aiguille et on la fait passer plus bas. La piqûre de la plèvre se traduit par une douleur thoracique et par de la toux.

L'infiltration des nerfs splanchniques :

Techniques. — L'infiltration des nerfs splanchniques est réalisée par voie postérieure. Au niveau de la 1re vertèbre lombaire, on est sûr d'atteindre la totalité des deux splanchniques au

niveau de leur tronc constitué. Pour bien repérer la 1re vertèbre lombaire, le moyen le plus simple est de tracer la ligne biliaque qui passe entre les 3e et 4e vertèbres lombaires. En comptant trois apophyses épineuses au-dessus de cette ligne, on tombe sur la 1re vertèbre lombaire.

Le sujet est assis, la tête et le dos fléchis en avant, les mains reposant sur les genoux. A trois travers de doigt, en dehors de la ligne médiane, on enfonce l'aiguille en avant, légèrement en dedans. Elle bute souvent en profondeur contre l'apophyse transverse. L'aiguille est enfoncée jusqu'au contact de la face latérale du corps vertébral que l'on sent à 8 ou 9 cm environ de profondeur. Elle est retirée légèrement, pour pouvoir glisser sur la face latérale du corps vertébral, puis elle est enfoncée à 10 ou 12 cm suivant les sujets; son extrémité est alors devant des piliers du diaphragme. On injecte 20 cm[33] de solution anesthésique.

Tests. — Quand elle est bilatérale, l'infiltration splanchnique peut s'accompagner d'une chute de quelques degrés de la tension artérielle; unilatérale ou bilatérale elle peut s'accompagner d'audition de borborygmes intestinaux dus à l'accentuation du péristaltisme.

Accidents. — Ils sont pratiquement nuls. La piqûre d'une racine rachidienne est évitée en passant juste au-dessus de l'apophyse transverse. Les gros vaisseaux, aorte ou veine cave, sont en avant du corps vertébral; leur piqûre est généralement sans conséquences.

Les sympathectomies thoraciques.

Les exérèses portent soit sur les premiers ganglions thoraciques dans le but d'agir sur le membre supérieur ou sur la sphère cardiaque, soit sur les derniers ganglions thoraciques et les premiers lombaires dans le but d'énerver la sphère réno-surrénale ou l'étage supérieur de l'abdomen.

La sympathectomie thoracique haute. — Pour agir sur le membre supérieur, l'opération de routine fut d'abord sous l'inspiration de R. Leriche : la stellectomie. Cette opération a un effet vasodilatateur indéniable sur le membre supérieur, mais il est transitoire. La stellectomie fut ensuite associée à la résection des 2e et 3e ganglions thoraciques. White et Smithwick obtinrent des résultats supérieurs à ceux de la stellectomie par section de la chaîne sympathique au-dessous du 3e ganglion thoracique et des rameaux communicants des 2e et 3e ganglions; la conservation de ces ganglions, ménage les fibres post-ganglionnaires issues du stellaires et évite le syndrome de Cl. Bernard-Horner. Actuellement, la majorité des chirurgiens pratique la sympathectomie thoracique supérieure.

Deux voies permettent d'atteindre la chaîne sympathique thoracique supérieure :

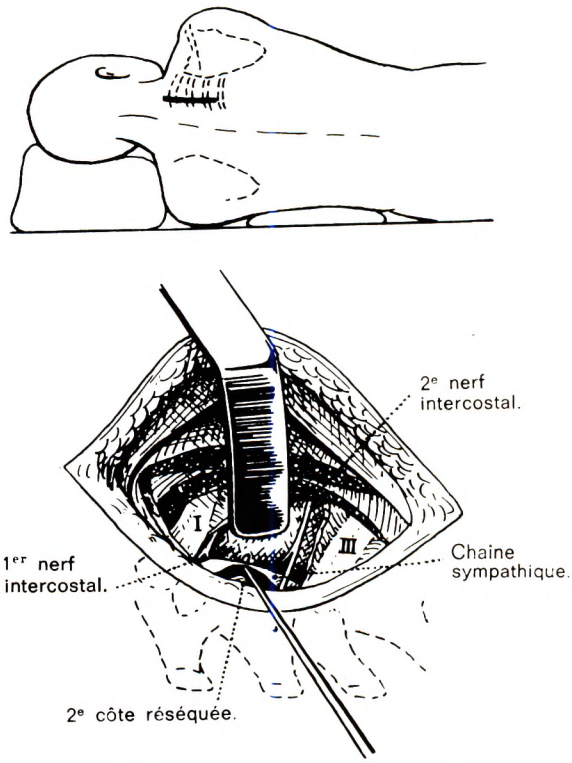

FIG. 275. — *Sympathectomie thoracique droite par voie extrapleurale.*

La voie postérieure extra-pleurale. — Le malade est couché sur le côté opposé à l'intervention. L'incision, parallèle à la ligne des épineuses, à mi-distance de celles-ci et du bord interne de l'omoplate, est centrée sur la 3e apophyse épineuse. Les muscles fixateurs de l'omoplate sont sectionnés dans le sens de l'incision cutanée. La 3e côte est réséquée sur 5 cm environ, en s'approchant le plus possible de la ligne médiane et en réséquant, si nécessaire, l'extrémité de l'apophyse transverse correspondante. On ouvre le fascia endothoracique et le décollement se poursuit très prudemment d'abord vers le rachis. Le pédicule vasculaire intercostal est lié. La plèvre est refoulée

par un écarteur. Avec un tampon imbibé de sérum, les adhérences lâches existant entre rachis et plèvre sont libérées en remontant le plus haut possible vers l'orifice supérieur du thorax. La chaîne sympathique est disséquée et réséquée de bas en haut.

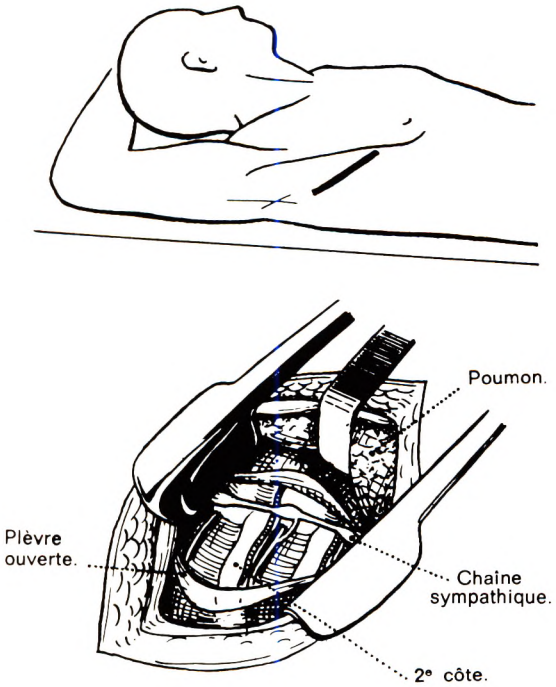

FIG. 276. — *Sympathectomie thoracique droite par voie transpleurale.*

Trois incidents peuvent se produire : si on ne trouve pas la chaîne sympathique, c'est en général qu'on la cherche trop en avant et en dedans. Une artère intercostale blessée est liée. La blessure de la plèvre est un accident mineur si le malade est intubé; si la blessure est minime, il n'y a pas lieu de s'en occuper; si elle est importante, il faut la suturer.

La voie antérieure transpleurale. — Le sujet est en décubitus latéral, présentant à l'opérateur l'aisselle dégagée grâce à l'élévation du bras sur un support ou derrière la nuque. L'incision, de 10 à 12 cm de long, suit la troisième espace intercostal; elle atteint en avant le grand pectoral et en arrière le grand dorsal. Il est inutile, la plupart du temps, de réséquer la troisième côte, sauf en cas de thorax particulièrement rigide. L'écarteur de Finochietto, mis en place, permet une ouverture large. Le poumon affaissé après ouverture pleurale est facilement récliné en avant et confié à une valve souple. La chaîne sympathique apparaît très facilement sous la plèvre, en dehors des têtes costales, en avant des vaisseaux intercostaux. Après avoir incisé la plèvre pariétale verticalement, à son contact, on dégage sans difficulté le cordon sympathique jusqu'au ganglion stellaire.

La sympathectomie thoracique basse. — On associe généralement l'exérèse des ganglions thoraciques inférieurs et des splanchniques à celle des ganglions sympathiques lombaires : c'est la sympathectomie thoraco-lombaire de Smithwick (v. p. 345).

III. — LA CHAÎNE SYMPATHIQUE LOMBAIRE

La chaîne sympathique lombaire est constituée par quatre ganglions. Ses branches viscérales sont destinées aux viscères abdominaux et pelviens.

DESCRIPTION

La chaîne sympathique lombaire commence au niveau des piliers du diaphragme et se termine sur le promontoire lombo-sacré. Sa direction est légèrement oblique en bas, en dedans, si bien que l'extrémité supérieure est latéro-vertébrale, alors que l'extrémité inférieure est prévertébrale.

Les GANGLIONS sympathiques lombaires sont fusiformes. Il y a rarement plus de quatre ganglions; il y en a parfois trois, lorsque le premier est fusionné au 12e ganglion thoracique et le cinquième au premier ganglion sacré.

Le CORDON sympathique est très grêle à sa pénétration dans l'abdomen. Il est plus volumineux au niveau de la 2e vertèbre lombaire. Son volume se réduit de nouveau à la jonction lombo-sacrée. Le cordon sympathique se dédouble parfois.

RAPPORTS

EN ARRIÈRE, la chaîne sympathique lombaire repose sur :

— les corps vertébraux;

— le muscle psoas sépare le sympathique des apophyses transverses; sa présence détermine la situation plus antérieure de la chaîne sympathique et l'allongement des rameaux communicants;

— les artères et veines lombaires passent derrière la chaîne sympathique au niveau de chaque arcade du psoas.

EN AVANT sont les gros vaisseaux et les organes rétropéritonéaux. A droite, la chaîne est recouverte par la veine cave inférieure. A gauche, l'aorte est plus interne que la veine cave inférieure et ce sont les ganglions lymphatiques latéro-aortiques qui recouvrent le sympathique. Des deux côtés, plaqués devant les cordons sympathiques, sont de haut en bas : la surrénale, le rein et le pédicule rénal, les vaisseaux iliaques primitifs et, sur toute la hauteur des ganglions lymphatiques.

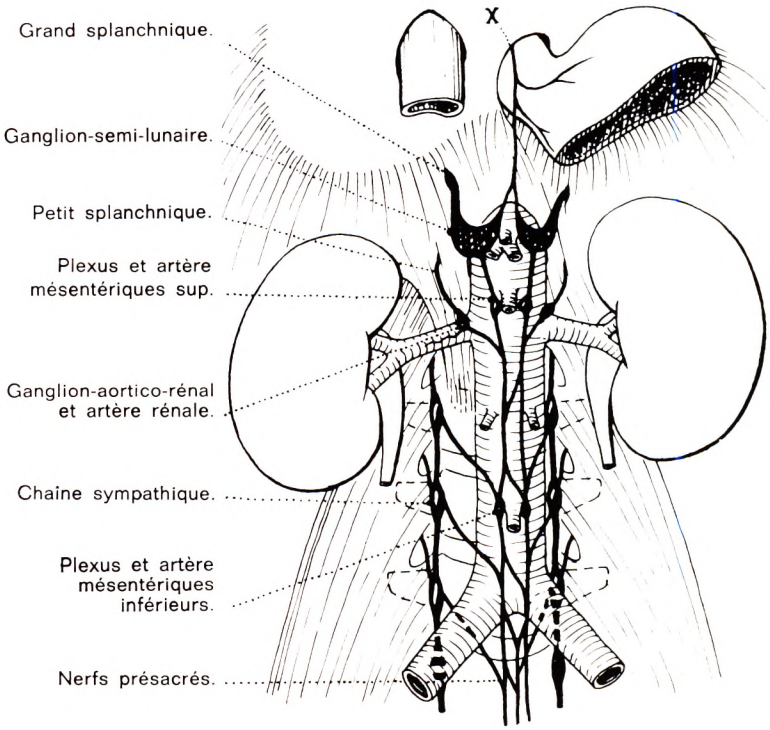

FIG. 277. — *La chaîne sympathique lombaire et le plexus préaortique.*

DISTRIBUTION

Comme pour les autres segments de la chaîne sympathique latéro-vertébrale, on distingue quatre varitétés de collatérales :

Les rameaux communicants. — Ils ont des caractères particuliers : ils sont longs, surtout les derniers qui ont jusqu'à 6 cm. Leur direction est fixe : les premiers sont ascendants, les intermédiaires horizontaux, les derniers descendants. Leur nombre est variable : 2 ou 3 pour les deux premiers ganglions, un pour les autres. Wertheimer et Bonnet ont signalé l'existence de petits ganglions sur le trajet de ces nerfs. De même que pour les rameaux communicants thoraciques, Botar a décrit pour les premier et deuxième lombaires des rameaux communicants blancs obliques descendants, et des rameaux communicants gris transversaux.

Au niveau des arcades du psoas, les rameaux communicants sont en rapport avec les vaisseaux lombaires. Certains passent à travers les faisceaux

musculaires du psoas. Les premiers sont en rapport avec l'arcade musculaire du diaphragme.

Les branches osseuses et musculaires.

Les branches vasculaires accompagnent les artères lombaires jusqu'à l'aorte et constituent le plexus péri-aortique qui se continue en haut par le plexus péri-aortique thoracique, en bas par les plexus des artères iliaques primitives et sacrée moyenne. Des filets issus des derniers ganglions lombaires peuvent être suivis le long des artères iliaques interne et externe (G. Lazorthes, 1938) (fig. 278).

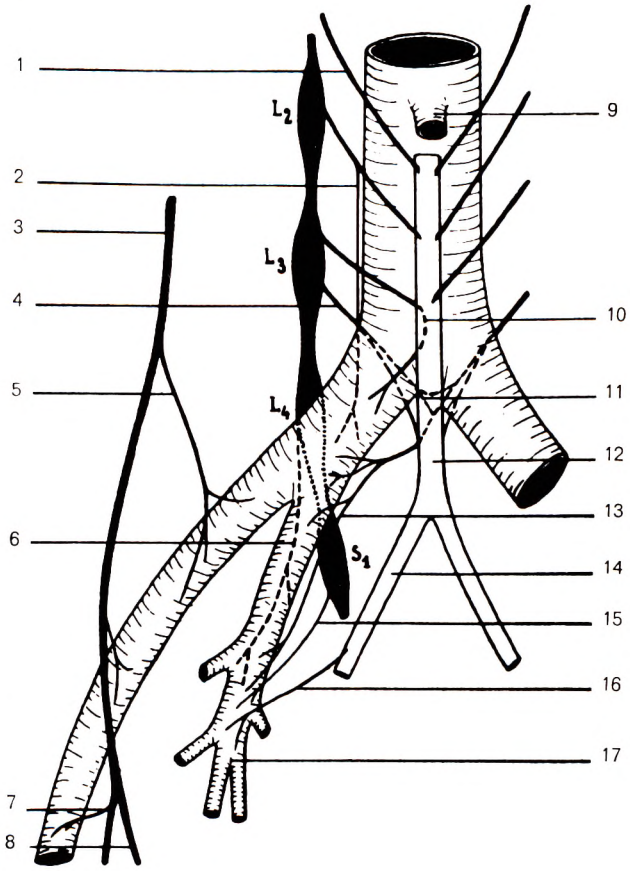

FIG. 278. — *L'innervation des artères iliaques.* (D'après G. LAZORTHES, 1938.) *1*, nerf viscéral et 2e ganglion lombaire; *2*, branche inconstante allant innerver l'iliaque primitive; *3*, nerf génito-crural; *4*, nerf viscéral du 3e ganglion lombaire dont les branches vont au plexus rétroaortique ou au nerf présacré; *5*, nerf vasculaire du génito-crural; *6*, nerf vasculaire du dernier ganglion lombaire pour l'artère iliaque interne; *7*, branche crurale du génito-crural; *8*, branche génitale du génito-crural; *9*, artère mésentérique inférieure; *10*, filet vasculaire traversant le nerf présacré; *11*, plexus rétroaortique; *12*, nerf présacré; *13*, nerf des iliaques primitive et interne; *14*, nerfs hypogastriques; *15*, nerf vasculaire du 1er ganglion sacré pour l'artère hypogastrique; *16*, nerf vasculaire du nerf hypogastrique pour l'artère hypogastrique; *17*, terminales de l'artère hypogastrique.

Les branches viscérales. — Ces collatérales passent sur les faces latérales de l'aorte abdominale en s'insinuant à droite entre aorte et veine cave inférieure; elles viennent se rejoindre sur la face antérieure de l'aorte.

Les branches issues des deux premiers ganglions arrivent au niveau de l'origine de l'artère mésentérique inférieure. Celles nées des troisième et quatrième ganglions viennent se joindre aux précédents au niveau de la division aortique en artères iliaques primitives. Celles qui naissent du quatrième ganglion peuvent passer derrière les vaisseaux iliaques primitifs.

Ces branches viscérales constituent le nerf splanchnique pelvien de Delmas et Laux; elles contribuent à former le plexus interiliaque ou nerf présacré qui descend vers le plexus hypogastrique.

SYSTÉMATISATION

Il est classiquement admis que, au-dessous du deuxième nerf lombaire, il n'y a plus de rameaux communicants blancs.

La colonne sympathique médullaire se poursuit

en réalité au-dessous (Laruelle), et il n'y a pas de raison pour qu'il n'existe pas de fibres préganglionnaires dans les rameaux communicants lombaires.

Une deuxième chaîne ganglionnaire profonde ou collatérale serait située sous le faisceau vertébral du psoas (Van Andringa); ses ganglions sont plaqués devant les nerfs d'origine du plexus lombaire et sur le trajet des rameaux communicants. A cette chaîne collatérale vont probablement des rameaux communicants blancs grêles et courts, ce qui explique qu'ils aient été longtemps ignorés.

A part quelques rameaux destinés au plexus mésentérique inférieur, la plupart des branches viscérales du sympathique lombaire se rendent dans le bassin (étage lombo-pelvien de Delmas et Laux).

EXPLORATION

La fonction viscérale. — La sympathique lombaire innerve le gros intestin et les organes du petit bassin. Mallet-Guy admet que le côlon droit dépend du 1er ganglion lombaire, le côlon gauche des 1er, 2e et 3e de chaque côté, le sigmoïde du 3e et du 4e. Les nerfs viscéraux contiennent des fibres inhibitrices de la contractilité intestinale; l'infiltration l'augmente donc. Les affections qui en bénéficient sont les occlusions paralytiques du côlon, les constipations chroniques. Quelques fibres du sympathique lombaire participent à l'innervation des reins et des uretères, mais les plus importantes viennent des splanchniques. Dans les cas d'hydronéphroses douloureuses, l'infiltration est indiquée; celle du ganglion aorti-co-rénal est parfois préférable. Les plexus spermatique et utéro-ovarien sont tributaires des 1er et 2e ganglions lombaires; la résection bilatérale du 2e ganglion peut déterminer des troubles de l'éjaculation.

La fonction vasomotrice. — La chaîne sympathique lombaire commande à la vasomotricité du membre inférieur. Son anesthésie s'accompagne de vasodilatation : l'infiltration trouve d'excellentes indications dans les artérites, elle calme les douleurs et réchauffe le membre, dans les gelures à la phase initiale, dans les spasmes artériels, dans les phlébites elle calme la douleur et réduit les séquelles, l'œdème en particulier.

La fonction trophique. — Les infiltrations agissent sur les ulcères variqueux, et les ostéoporose algiques post-traumatiques du pied.

La fonction sudomotrice. — L'excitation du sympathique lombaire augmente la sudation, sa section l'inhibe; l'infiltration est indiquée dans l'hyperhydrose plantaire.

La fonction sensitive. — Des filets sensitifs issus de la cavité abdominale et des membres inférieurs traversent la chaîne sympathique lombaire. L'infiltration peut agir dans certaines douleurs viscérales, intestinales, rénales, utéro-ovariennes ou dans des douleurs des membres inférieurs, algies vasculaires, moignons douloureux, causalgies, troubles trophiques.

ABORD CHIRURGICAL

L'infiltration lombaire :

Technique. — Le sujet est assis, la tête et le dose fléchis en avant. Il peut aussi être couché sur un plan résistant afin de bien dégager la région lombaire du côté à infiltrer. Le point d'élection de l'infiltration est la 2e vertèbre lombaire. L'aiguille (10 à 12 cm, 6/10e de millimètre) est enfoncée à 3 travers de doigt en dehors de la ligne des apophyses épineuses lombaires et dirigée en avant, légèrement oblique en dedans. Elle bute en profondeur contre l'apophyse transverse qui est le premier repère rencontré et doit passer au-dessus ou au-dessous. Elle est enfoncée jusqu'au contact de la face latérale du corps vertébral qui est atteint au 7e ou au 8e cm; on la retire alors légèrement et on injecte la solution anesthésique (fig. 279).

Test. — L'infiltration lombaire provoque une chaleur subjective et objective du membre inférieur, surtout au niveau du dos du pied. Elle peut se traduire également par une légère hypertension passagère, une augmentation de la saillie des veines du dos du pied et une augmentation de l'indice oscillométrique du membre inférieur.

L'incident le plus fréquent est la piqûre d'une racine du plexus lombaire; il suffit d'enfoncer l'aiguille un peu plus bas. La piqûre d'un vaisseau est exceptionnelle.

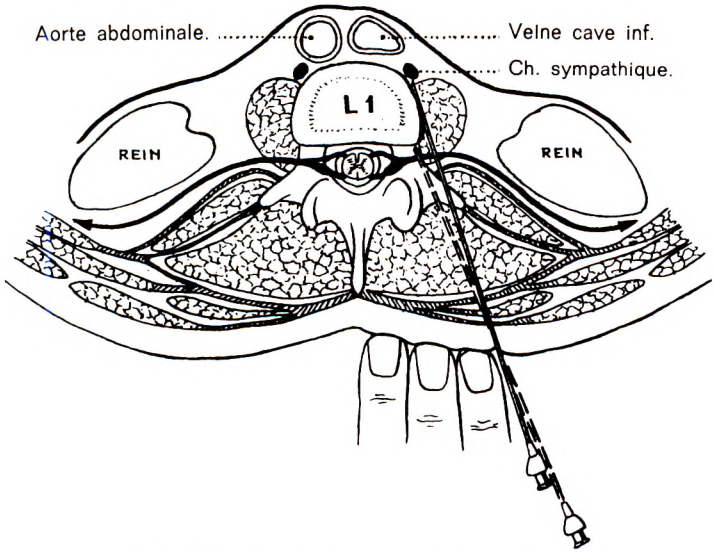

FIG. 279. — *La chaîne sympathique lombaire.*
Rapports et technique d'infiltration.

La sympathectomie lombaire. — Différentes techniques ont été proposées :

La voie transpéritonéale (Adson et Diez) a l'avantage de permettre une sympathectomie bilatérale dans la même séance. Elle exige une grande laparotomie, en position de Trendelenburg accentuée, ce qui n'est pas toujours sans inconvénient chez les vasculaires. L'intestin récliné, on peut décoller à droite le caecum et le côlon ascendant, avec leur méso, jusqu'à la veine cave inférieure, et à gauche le côlon iliaque jusqu'au flanc aortique (fig. 280).

La voie sous-péritonéale (R. Fontaine) a l'inconvénient de ne permettre qu'une sympathectomie unilatérale, mais elle est plus facile, plus rapide. Le malade est couché sur le dos, mais incliné sur le côté opposé à celui sur lequel on va intervenir, de façon à faire tomber la masse intestinale et à laisser libre l'espace sous-péritonéal (fig. 281).

Partant de l'extrémité antérieure de la 11e côte ou légèrement au-dessus d'elle, l'incision descend par une courbe peu accentuée vers l'épine iliaque antérieure et supérieure, de façon à passer à deux travers de doigt au-dessus et en dedans d'elle. Arrivée là, elle se dirige, toujours courbe, vers la paroi antérieure du canal inguinal. Ce type d'incision permet d'éviter dans la profondeur toutes les branches nerveuses (12e intercostal, grand abdomino-génital).

On dissocie les fibres du grand oblique parallèlement à leur direction. Le petit oblique et le transverse sont dissociés au tiers inférieur de l'incision, dans le sens de leurs fibres, comme

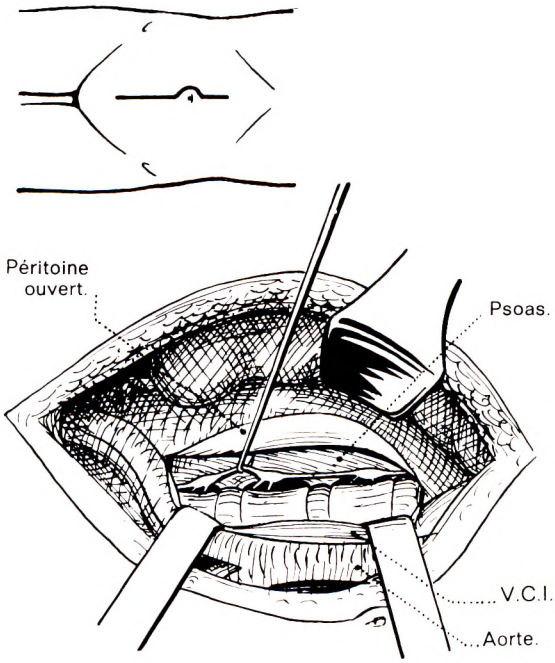

FIG. 280. — *Sympathectomie lombaire par voie médiane transpéritonéale* (côté droit).

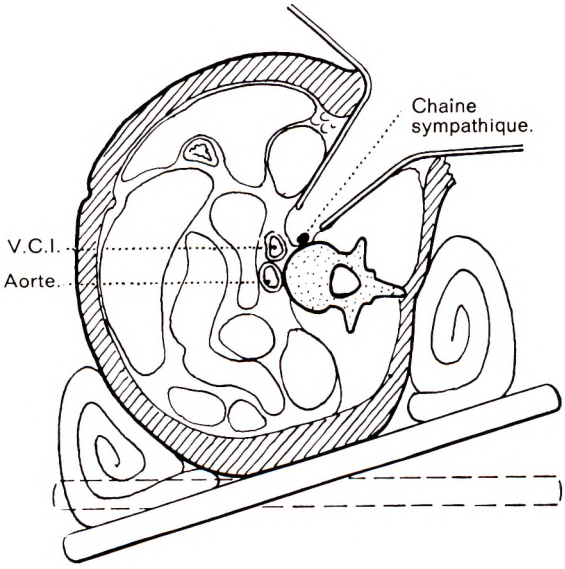

FIG. 281. — *Sympathectomie lombaire. Voie sous-péritonéale.*

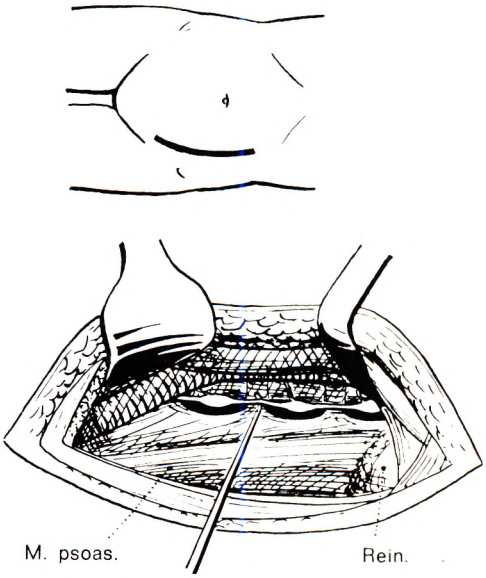

FIG. 282. — *Sympathectomie lombaire gauche par voie rétropéritonéale.*

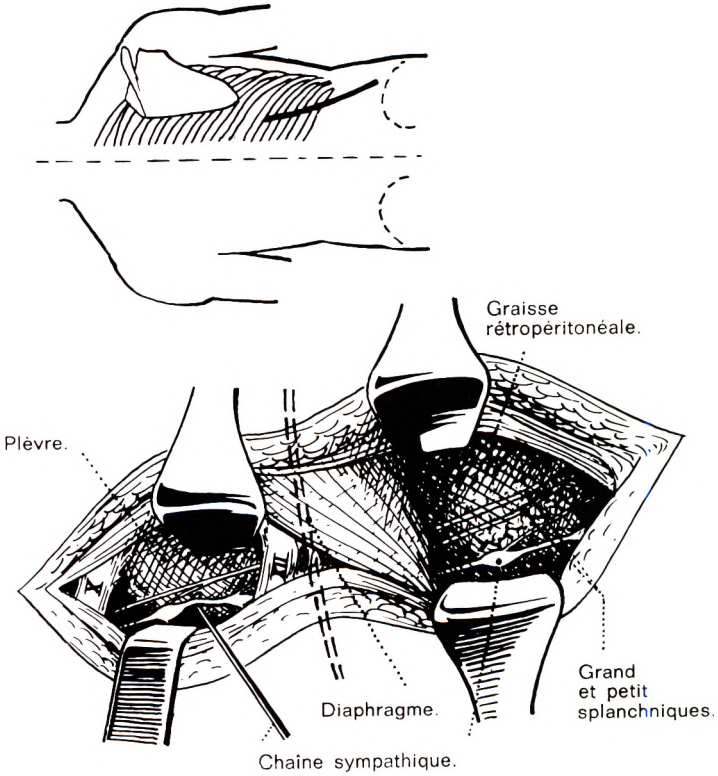

FIG. 283. — *Splanchno-sympathectomie thoraco-lombaire* (opération de SMITHWICK) *côté droit.*

pour un Mac Burney. Le fascia péritonéal incisé, la graisse fait hernie et l'on entre sans peine dans l'espace sous-péritonéal. Le décollement conduit très vite sur la saillie des vaisseaux iliaques qui est le bon repère.

On décolle assez aisément toute la masse abdominale et on se trouve alors sur le plan du psoas que l'on dégage. On voit en bas les vaisseaux iliaques externe et primitif et l'uretère qui se soulève avec le péritoine.

A droite, on voit en dedans du psoas la grosse veine cave; sur le flanc des corps vertébraux, se trouve la chaîne sympathique. A gauche, l'opération est toujours plus facile, car l'aorte est plus médiane que la veine cave, la chaîne est plus aisée à découvrir (fig. 282).

La splanchno-sympathectomie thoraco-lombaire. — L'opéré est en décubitus latéral et incliné sur le ventre. Pour détendre le psoas, il faut éviter la lordose et fléchir la cuisse du côté correspondant. L'incision suit la ligne médiane à 3 travers de doigt à partir de la 10e côte et, au croisement de la 12e côte environ, devient oblique en avant et se dirige vers la crête iliaque (fig. 283).

Le bord externe de la masse musculaire commune est dégagée vers la ligne médiane. La 12e côte est dégagée de dehors en dedans (pas de danger pour la plèvre, si elle est longue); elle est coupée près de l'apophyse transverse. La 11e côte est dégagée de dedans en dehors; sa face profonde est séparée de la plèvre; elle est sectionnée en dehors puis en dedans. Les éléments du 11e espace intercostal, muscle et vaisseaux, le nerf excepté sont extirpés pour faciliter l'accès.

On libère d'abord la face inférieure du diaphragme jusqu'aux piliers et on écarte rein et masse viscérale, puis c'est le tour de la face supérieure du diaphragme et de la plèvre et du poumon. Les formations sympathiques sont repérées juste au-dessus du diaphragme : petit et grand splanchniques. Le splanchnique est pris sur un crochet; au-dessous du diaphragme, on le sectionne près du ganglion semi-lunaire et, après la section, on l'attire au-dessus du diaphragme. On le suit le plus haut possible jusqu'à ses origines sur la chaîne sympathique (6e ou 7e espace intercostal). Avant de le sectionner, on reconnaît sur la même hauteur la chaîne sympathique située en dehors : elle est quelquefois difficile à décoller du plan pariétal sur lequel elle est fixée par un fascia assez dense. On sectionne le plus haut possible splanchniques et chaîne sympathique et on les ramène vers le bas. Le temps délicat est de sectionner les uns après les autres les rameaux communicants.

Les deux premiers ganglions sympathiques lombaires sont quelquefois difficiles à trouver; le premier ganglion lombaire, relativement petit, est dans les piliers du diaphragme. Il est extirpé avec le second ganglion après section de leurs rameaux communicants.

IV. — LA CHAÎNE SYMPATHIQUE SACRÉE

La chaîne sympathique sacrée est constituée par quatre ganglions; leurs branches viscérales vont aux organes du bassin.

DESCRIPTION

Le dernier ganglion lombaire et le premier ganglion sacré sont unis par des filets nerveux dissociés qui franchissent le promontoire à l'union des faces antérieure et latérale du disque intervertébral lombo-sacré.

Les ganglions sacrés, au nombre de quatre, sont d'autant plus petits qu'on se rapproche du coccyx.

D'après G. Laux, la chaîne sympathique sacrée se termine en bas selon quatre modalités qui sont, par ordre de fréquence :

— Les deux chaînes se terminent sans anastomose, en pinceaux de filets.

— Avant cette terminaison indépendante, il existe une anastomose au niveau de l'articulation sacro-coccygienne.

— Les deux chaînes se jettent intégralement l'une dans l'autre devant le coccyx.

— Sur l'anse anastomotique est un renflement ganglionnaire, le ganglion de Walter.

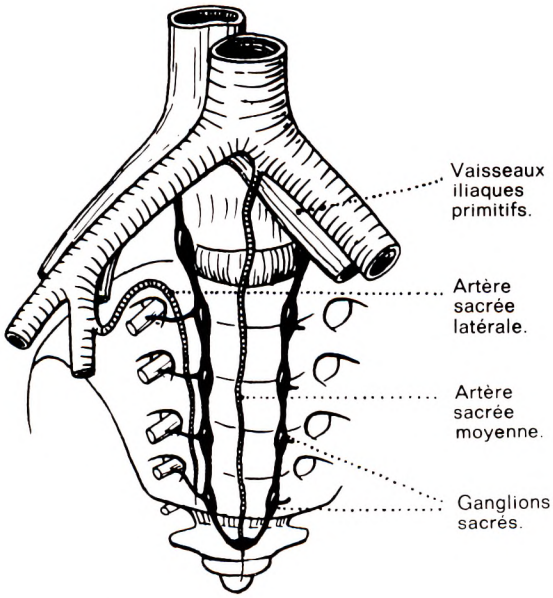

FIG. 284. — *La chaîne sympathique sacrée.*

RAPPORTS

EN ARRIÈRE, la chaîne repose sur la face antérieure du sacrum et du coccyx; située en dedans des trous sacrés antérieurs, elle s'en rapproche de haut en bas, si bien qu'elle recouvre le quatrième. Plaqués aussi sur le plan osseux, sont en dedans l'artère sacrée moyenne, en dehors l'artère sacrée latérale et les troncs d'origine du plexus sacré.

EN AVANT, la chaîne sympathique correspond sur la ligne médiane au tissu celluleux sous-péritonéal rétrorectal, au rectum et latéralement aux nerfs érecteurs et au plexus hypogastrique.

EN BAS est la glande coccygienne de Lushka.

DISTRIBUTION

Les rameaux communicants. — Ils sont particulièrement nombreux et volumineux : il y en a 2 à 3 par nerfs rachidiens.

Les rameaux communicants externes, nombreux et constants, solidarisent la face postérieure du ganglion à la face antérieure du nerf.

Les rameaux communicants internes existent surtout au niveau des deux premiers nerfs sacrés. Ils contournent le bord antérieur du trou sacré et ont un trajet récurrent dans le canal sacré, où ils sont perdus dans la graisse, au milieu des veines; ils donnent le nerf sinu-vertébral.

Les branches osseuses et musculaires vont aux muscles pyramidal et releveur de l'anus.

Les branches vasculaires vont à l'artère sacrée moyenne.

Les branches viscérales. — Grêles et peu nombreuses, elles naissent des 2e et 3e ganglions, rarement des 1er et 4e; elles se terminent dans le ganglion hypogastrique. Exceptionnellement, il existe des filets viscéraux directs pour le rectum et pour l'uretère.

SYSTÉMATISATION

En principe, le sympathique ganglionnaire ne reçoit pas de fibres préganglionnaires, puisque les rameaux communicants blancs s'arrêtent au niveau du deuxième rameau communicant lombaire. En réalité, comme au niveau de l'étage lombaire, il a été décrit une chaîne collatérale sacrée située devant le pyramidal et formée de quatre petites masses ganglionnaires, accolées aux rameaux communicants, à leur pénétration dans les trous sacrés. Il s'y rend probablement des rameaux communicants blancs, c'est-à-dire des fibres préganglionnaires.

CHAPITRE XXV

LES PLEXUS OU GANGLIONS PRÉVISCÉRAUX

Les plexus préviscéraux sont des formations nerveuses interposées entre la chaîne sympathique latéro-vertébrale et les plexus viscéraux.

On les appelle ganglions ou plexus; ce sont plutôt des plexus au sein desquels se trouvent des amas ganglionnaires, d'où l'excellente dénomination de plexus ganglionné proposée par J. Delmas.

Les plexus préviscéraux représentent le point de rencontre des fibres sympathiques qui viennent de la chaîne latéro-vertébrale et des fibres parasympathiques issues directement des centres. Les fibres sympathiques constituées par les cylindraxes des neurones ganglionnaires ne font en général que traverser les plexus sans faire relais. Les fibres parasympathiques font au contraire relais dans les plexus préviscéraux.

Les plexus préviscéraux sont en effet traversés par des fibres sympathiques post-ganglionnaires amyélinées qui sont les plus nombreuses, par des fibres parasympathiques préganglionnaires à gaine de myéline mince et par des fibres de la sensibilité viscérale à gaine de myéline épaisse.

Les plexus préviscéraux sont disposés en plusieurs groupes étagés de haut en bas : nous décrirons successivement les plexus ou ganglions céphaliques, les plexus cervicaux, thoraciques, abdominaux et pelviens.

Au même niveau préviscéral, on découvre aussi des formations appelées *paraganglions*. Complexes neurovasculaires, ils constituent un système « presso-thermo-régulateur » ou « vasorégulateur ». Ils peuvent donner naissance à des tumeurs appelées paragangliomes. On distingue deux groupes de paraganglions :

— *Les paraganglions chromaffines* (colorés en brun par le bichromate de potassium) sont annexés au sympathique.

Ils comprennent : la médullo-surrénale, le corps de Zucherkandl et quelques amas cellulaires rétropéritonéaux épars le long des chaînes sympathiques, au voisinage des plexus solaire et pelvien. Ils sécrètent une substance hypertensive (adrénaline ou noradrénaline). Leurs tumeurs, appelées phéochromocytomes, déterminent une hypertension artérielle maligne.

— *Les paraganglions non chromaffines* sont annexés au parasympathique et particulièrement aux nerfs glosso-pharyngien et pneumogastrique.

Ils sont situés sur le trajet de ces nerfs. Ils comprennent : le corpuscule carotidien le plus connu, le corpuscule aortique, les paraganglions jugulaire, tympanique, intravagal et juxta-vagal. Ils ne sécrètent pas d'adrénaline, mais sont sensibles aux modifications chimiques de la teneur du sang en oxygène et en gaz carbonique, du pH, de la tension artérielle, etc.; ils auraient une fonction régulatrice de la circulation par un mécanisme réflexogène humoral; leurs tumeurs sont des chémodectomes (tumeurs d'un organe chimiorécepteur); elles n'entraînent aucun trouble tensionnel, leur symptomatologie est uniquement mécanique, tenant à leur volume et à leur situation.

Les anastomoses artério-veineuses périphériques appelées glomus (glomus coccygien, glomi sous-unguéaux) complètent le système.

I. — LES GANGLIONS PRÉVISCÉRAUX CÉPHALIQUES

Un premier groupe de plexus préviscéraux est annexé aux nerfs crâniens; il constitue le parasympathique crânien.

Le ganglion ophtalmique. — Annexe du moteur oculaire commun, ce ganglion représente le plexus préviscéral du globe oculaire.

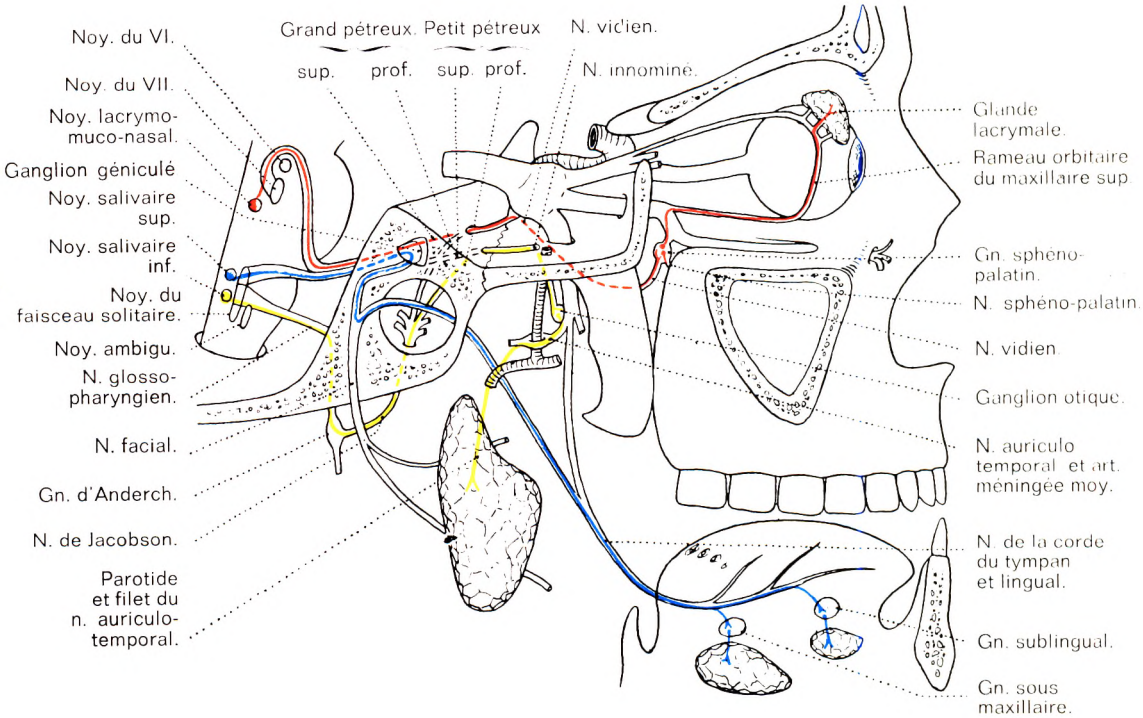

FIG. 285. — *Le parasympathique crânien.*
L'innervation des glandes lacrymales et salivaires. *En rouge :* voie de la sécrétion lacrymale; *en bleu :* voie de la sécrétion salivaire sous-maxillaire et sublinguale; *en jaune :* voie de la sécrétion salivaire parotidienne.

LES BRANCHES AFFÉRENTES viennent :

— Du moteur oculaire commun; de nature parasympathique, elles représentent la racine courte motrice du ganglion ophtalmique et transportent des fibres irido-constrictrices.

— De la chaîne sympathique; issues du centre médullaire cilio-spinal de Budge (de C_7 à D_2), elles cheminent dans l'anse de Vieussens, la chaîne sympathique cervicale, le plexus carotidien, le nerf nasal (par anastomose carotico-gassérienne); elles transportent au ganglion ophtalmique les fibres irido-dilatatrices et vasomotrices.

— Des fibres sensitives viennent du nerf nasal.

Le ganglion ophtalmique : dans ce ganglion, les fibres sympathiques et sensitives traversent, les fibres parasympathiques font relais.

LES BRANCHES EFFÉRENTES constituent les nerfs ciliaires courts, au nombre de 8 à 14.

Le ganglion sphéno-palatin de Meckel. — LES BRANCHES AFFÉRENTES : de nature parasympathique, elles viennent du noyau lacrymal muco-nasal; elles cheminent ensuite dans le facial, le ganglion géniculé, le grand nerf pétreux superficiel. De nature sympathique, elles viennent du

plexus carotidien. Le nerf glosso-pharyngien donne le nerf de Jacobson d'où naît le grand nerf pétreux profond.

Le ganglion sphéno-palatin est accolé au nerf maxillaire supérieur, les fibres sympathiques passent, les fibres parasympathiques font relais.

LES BRANCHES EFFÉRENTES : certaines vont au nerf oculaire du maxillaire supérieur et ensuite au nerf lacrymal; elles innervent la glande lacrymale. D'autres vont au nerf sphéno-palatin et, de là, aux muqueuses buccale, nasale, pharyngienne. Cette distribution explique le nom de lacrymo-muco-nasal donné au noyau d'origine.

Le ganglion otique d'Arnold. — LES BRANCHES AFFÉRENTES : Les fibres de nature parasympathique sont issues du noyau inférieur; elles émergent avec le glosso-pharyngien, passant dans le nerf de Jacobson puis dans le petit nerf pétreux profond. Les fibres de nature sympathique suivent le plexus péri-artériel de l'artère méningée moyenne. Les fibres cérébro-spinales viennent du facial par le petit nerf pétreux superficiel.

Le ganglion otique est accolé au tronc postéro-interne du nerf maxillaire inférieur.

LES BRANCHES EFFÉRENTES passent, d'une part dans le nerf auriculo-temporal pour aboutir par ses collatérales à la parotide, d'autre part dans le tronc commun des nerfs des muscles du marteau, ptérygoïdien interne et péristaphylin externe.

Les ganglions sous-maxillaire et sublingual. — LES BRANCHES AFFÉRENTES : de nature parasympathique, elles viennent du noyau salivaire supérieur; elles cheminent ensuite dans le nerf intermédiaire de Wrisberg, passent dans le ganglion géniculé, de là dans le facial, dans la corde du tympan, et enfin dans le nerf lingual. Elles arrivent ainsi aux ganglions. De nature sympathique, elles viennent du plexus péri-artériel, de l'artère faciale.

Les ganglions sont appendus au nerf lingual (fig. 285).

LES BRANCHES EFFÉRENTES sont destinées aux glandes sous-maxillaire et sublinguale.

II. — LES GANGLIONS PRÉVISCÉRAUX CERVICAUX

LE PLEXUS INTERCAROTIDIEN

DESCRIPTION

La fourche carotidienne reçoit un lacis parfois inextricable de nerfs qui constituent le plexus intercarotidien d'Arnold.

« Les nerfs intercarotidiens » (que nous avons appelés ainsi pour les distinguer de ceux qui vont aux carotides interne et externe) comprennent un groupe antérieur issu du glosso-pharyngien, un groupe postérieur et externe venu du pneumogastrique, un groupe interne du ganglion sympathique cervical supérieur et du nerf laryngé supérieur.

Le glosso-pharyngien abandonne, au moment où il contourne la carotide interne, le nerf carotidien ou nerf du sinus de Héring. Il naît entre un nerf vasculaire destiné à la carotide interne et les nerfs pharyngiens; il est souvent double; il se ramifie plus ou moins tôt et se termine dans la fourche carotidienne et sur la face postérieure de la carotide externe. Il s'anastomose avec les nerfs intercarotidiens du pneumogastrique et du ganglion cervical supérieur; ces anastomoses se font souvent en anses, constituant parfois un véritable anneau autour de la carotide interne.

Le nerf intercarotidien du pneumogastrique naît du ganglion plexiforme, au-dessous de l'origine du nerf laryngé supérieur. Ses branches se terminent sur les faces externe et postérieure de la fourche carotidienne et des derniers centimètres de la carotide primitive.

Les nerfs intercarotidiens sympathiques partent de la face antérieure du ganglion cervical supérieur et de son pôle inférieur en compagnie des branches pharyngiennes et laryngiennes de ce ganglion; elles viennent former sur la face interne des carotides un réseau anastomosé très complexe. Leur nombre varie de quatre à sept. Elles constituent trois groupes étagés de haut en bas. Les plus élevées sont les plus importantes, elles s'anastomosent avec le nerf intercarotidien du IX et vont s'étaler en anses étagées sur les faces interne et externe de la carotide externe. Au-dessous sont

celles qui vont à la fourche carotidienne se perdre dans le plexus intercarotidien, certaines se continuent sur la thyroïdienne supérieure. Enfin, les plus bas situées ont un trajet plus vertical et atteignent la face interne de la carotide primitive.

Aux nerfs intercarotidiens se joignent deux filets grêles que le nerf laryngé supérieur abandonne à la fourche carotidienne au moment où il croise sa face interne.

Dans l'ensemble, on a l'impression que les nerfs intercarotidiens du glosso-pharyngien vont électivement à la fourche carotidienne, tandis que ceux du sympathique sont attirés par la carotide externe et ses branches, et que ceux du pneumogastrique se destinent aux carotides primitive et interne. L'ensemble constitue pourtant un tout : le plexus intercarotidien, indissociable, en raison de ses nombreuses anastomoses et de sa situation.

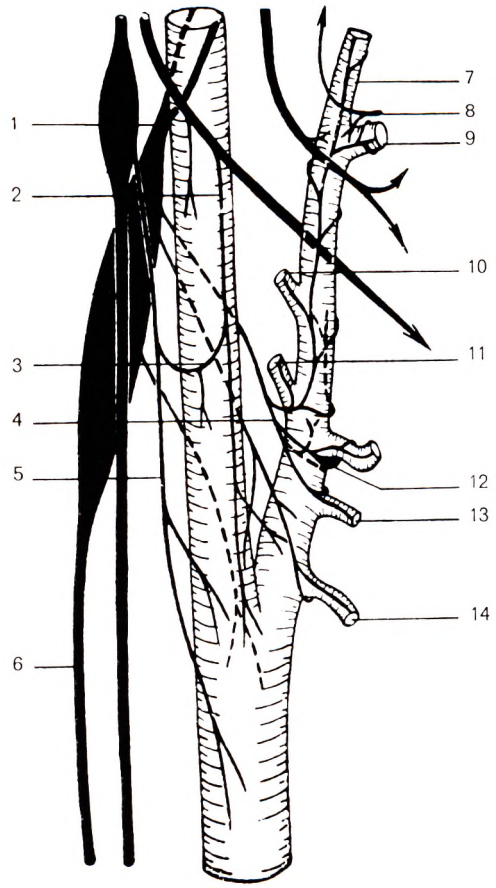

FIG. 286. — *L'innervation de la fourche carotidienne. 1*, nerf carotidien supérieur; *2*, nerf intercarotidien du glosso-pharyngien (nerf de Héring); *3*, anse anastomotique du filet intercarotidien du IX à celui du X; *4*, nerf intercarotidien du sympathique et plexus péricarotidien externe; *5*, nerf intercarotidien du X; *6*, chaîne sympathique; *7*, temporale superficielle; *8*, nerf auriculo-temporal; *9*, artère maxillaire interne; *10*, auriculaire postérieure; *11*, occipitale; *12*, faciale et ganglion facial; *13*, linguale; *14*, thyroïdienne supérieure. (D'après G. LAZORTHES, « Le système neurovasculaire », 1949.)

EXPLORATION

Fonctions et exploration clinique. — Le plexus intercarotidien a un rôle presso-récepteur. Son excitation détermine une chute tensionnelle, sa section ou son anesthésie déclenchent une hausse tensionnelle; ainsi se justifie l'infiltration du plexus intercarotidien dans les chocs et collapsus post-traumatiques ou post-hémorragiques.

La fonction cardiorégulatrice : l'excitation du plexus par pression ralentit le cœur; sa section ou son anesthésie provoquent au contraire une tachycardie.

Sur la circulation cérébrale, le plexus paraît agir à l'inverse de son action sur la circulation générale.

Exploration chirurgicale. — L'INFILTRATION DU PLEXUS CAROTIDIEN. — *Technique :* La tête du sujet est en hyperextension et tournée du côté opposé. L'aiguille est enfoncée d'avant en arrière, légèrement oblique en dedans et en haut, en un point situé au croisement du sterno-cléido-mastoïdien et du bord supérieur du cartilage thyroïde. Elle est dirigée vers la carotide que l'on peut sentir au doigt. En l'enfonçant de 4 à 5 cm le long du bord supérieur du cartilage thyroïde, on arrive sur la face externe de la fourche carotidienne.

Test : On obtient une légère hausse tensionnelle plus marquée chez les hypotendus et si l'infiltration est bilatérale; l'infiltration du plexus carotidien trouve ses applications dans le traitement de certains collapsus vasculaires.

L'EXÉRÈSE du plexus carotidien est souvent associée à la sympathectomie cervicale supérieure dont nous avons déjà signalé les indications (v. p. 333).

LE PLEXUS PHARYNGIEN

Les branches afférentes. — Les rameaux du glosso-pharyngien, au nombre de 2 à 3, et ceux du pneumogastrique issus du ganglion plexiforme, au

nombre de 1 à 2, se ramifient sur la paroi latérale du pharynx. Les rameaux du sympathique, au nombre de 3 à 4, naissent du ganglion cervical supérieur, vont au pharynx en croisant la face interne de la carotide interne. On admet qu'à l'étage supérieur du plexus vont les branches collatérales des IXe et X^e nerfs crâniens et du sympathique, tandis qu'à l'étage inférieur vont seulement celles du Xe nerf et du sympathique.

Le plexus pharyngé est situé sur les parois latérales du pharynx en arrière du stylo-pharyngien; sa partie supérieure est sur le muscle constricteur supérieur du pharynx, tandis que sa partie inférieure est sur le constricteur moyen. Le plexus est étalé et présente quelques amas ganglionnaires.

Les branches efférentes vont aux muscles du voile du palais (voir X^e nerf), aux muscles constricteurs supérieur, moyen et inférieur du pharynx, au muscle staphylo-pharyngien et à la muqueuse pharyngée.

LE PLEXUS LARYNGÉ

Les branches afférentes sont représentées par :

— Le nerf laryngé supérieur dont une racine sympathique est issue du ganglion cervical supérieur et quelquefois aussi, par sa branche externe appelée nerf laryngé externe qui reçoit des filets du nerf cardiaque supérieur.

— Le nerf laryngé inférieur auquel s'anastomose une collatérale du ganglion cervical inférieur.

Les nerfs laryngés apportent donc des fibres neurovégétatives avec celles qui sont destinées aux muscles et à la muqueuse du larynx.

LE PLEXUS THYROÏDIEN

Les branches afférentes sont apportées par les plexus péri-artériels qui se constituent autour des artères thyroïdiennes. Le plexus de l'artère thyroïdienne inférieure vient du ganglion cervical moyen. Celui de l'artère thyroïdienne supérieure est constitué par des rameaux sympathiques venus du ganglion cervical supérieur, du nerf cardiaque supérieur, des nerfs laryngé supérieur et laryngé externe.

LE PLEXUS THYMIQUE

Des branches issues des ganglions cervicaux sympathiques supérieur et inférieur vont au thymus; certaines peuvent suivre, pendant une partie de leur trajet, le phrénique et faire croire qu'il innerve le thymus.

Dans les plexus thyroïdien et thymique, il n'existe pas de fibres parasympathiques. Comme la glande surrénale ces glandes ne reçoivent que des fibres sympathiques. L'innervation des endocrines, comme celle des vaisseaux, paraît donc être uniquement sous la seule dépendance du sympathique (v. p. 315).

III. — LES GANGLIONS PRÉVISCÉRAUX THORACIQUES

LE PLEXUS CARDIAQUE

DESCRIPTION

Les branches afférentes du plexus sont représentées de chaque côté par six nerfs : trois issus des ganglions sympathiques cervicaux s'appellent nerfs cardiaques supérieur, moyen et inférieur, trois venus du pneumogastrique. Schématiquement, on peut dire que les nerfs cardiaques parasympathiques issus du pneumogastrique sont devant. En réalité, il existe deux groupes : les nerfs cardiaques supérieurs gauches du sympathique et du pneumogastrique passent devant la crosse de l'aorte, tandis que tous les autres cheminent derrière. Tous convergent vers un point situé sous la crosse aortique.

De la partie supérieure de la chaîne sympathique thoracique, des 1er et 2e ganglions thora-

ciques en particulier, naissent d'autres nerfs cardiaques.

Le plexus. — Pour les classiques, il existe deux plexus :

— Un plexus cardiaque antérieur ou superficiel, situé sur la face antérieure de la crosse aor-

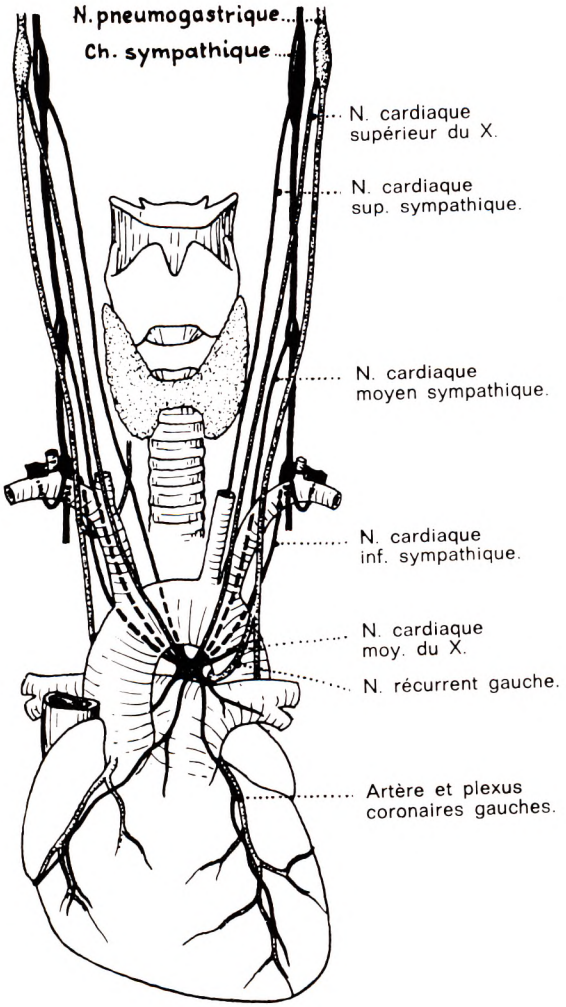

FIG. 287. — *Les nerfs et les plexus cardiaques.*

tique, reçoit les nerfs cardiaques supérieurs du sympathique et du pneumogastrique; il est constitué par un renflement principal : le ganglion de Wrisberg.

— Un plexus cardiaque profond, situé sur la face postérieure de la crosse de l'aorte, reçoit tous les nerfs cardiaques sympathiques, à l'exception du nerf cardiaque supérieur gauche, et les nerfs cardiaques du pneumogastrique, à l'exception des nerfs cardiaques supérieurs.

La majorité des auteurs adoptent la classification que Valentin (1843), Peerman et Hovelacque ont fondée sur la théorie embryonnaire de His et distinguent :

— UN PLEXUS SUPÉRIEUR ARTÉRIEL (bulbo-artériel ou cranial), le plus important, forme une courbe à concavité supérieure, qui épouse la convexité de l'aorte. Le plus souvent, ce plexus a un aspect conglomeré et constitue le ganglion de Wrisberg; d'autres fois, il est représenté par un plexus nerveux disséminé.

— UN PLEXUS INFÉRIEUR VEINEUX (auriculo-sinusal ou caudal) est situé sur la face postérieure de l'oreillette droite; il représente le plexus de Peerman. C'est un amas ganglionnaire plus ou moins conglomeré. Ses branches afférentes viennent en majorité du ganglion stellaire droit et des nerfs cardiaques moyen et inférieur du pneumogastrique droit.

Les branches efférentes du plexus cardiaque. Les nerfs du plexus artériel entourent les faces antérieure et postérieure de l'aorte et s'unissent en plexus qui innervent les parois de l'aorte et de l'artère pulmonaire; ils vont former les plexus coronaires. Les éléments nerveux qui passent devant l'aorte sont les plus importants par leur nombre, leur volume et leur distribution; ils innervent la face antérieure de l'aorte ascendante, le tronc de l'artère pulmonaire et des artères coronaires (Arnulf, 1939). Les nerfs qui passent derrière l'aorte sont plus ou moins confondus avec les plexus pulmonaires; ils innervent la face postérieure de l'aorte, les branches de l'artère pulmonaire, la face postérieure du cœur et participent à la constitution du plexus coronaire droit. — Les nerfs du plexus veineux passent en arrière de la bifurcation de l'artère pulmonaire et de ses branches, donnent quelques branches à ces vaisseaux et à la face postérieure de la veine cave supérieure et se rendent à la face postérieure des oreillettes.

Les plexus coronaires. — Le long des vaisseaux coronaires, des filets nerveux forment les plexus coronaires droit et gauche. Ces plexus, constitués par 2 ou 3 nerfs anastomosés, suivent les artères correspondantes, leur donnent quelques collatérales, mais vont surtout aux parois ventriculaires et en moins grand nombre aux oreillettes. Aux parois de ces cavités, vont directement sans

suivre les coronaires les nerfs du pédicule veineux.

Les artères coronaires sont très richement innervées sur toute leur longueur. Dans l'adventice, il y a des fibres myélinées probablement afférentes et dans la média des fibres amyélinées. Wollard (1926), après stellectomies bilatérales, constate que de nombreuses fibres de la média des coronaires et de leurs grosses collatérales dégénèrent, tandis que les artérioles sont moins affectées; il en conclut que les artères coronaires ont une innervation sympathique et parasympathique et que les petites artères sont surtout innervées par le parasympathique.

ABORD CHIRURGICAL

La technique de l'infiltration du plexus cardiaque a été mise au point par Arnulf (1940) pour traiter l'angine de poitrine. Le malade est couché sur le dos, la tête en hyperextension et en rotation légère du côté opposé à l'injection. L'aiguille est enfoncée en un point situé à 2 cm en dehors et au-dessus de l'extrémité interne de la clavicule. Elle est dirigée obliquement en bas et en dedans vers la face antérieure de la crosse de l'aorte. Elle est enfoncée de 5 à 7 cm, suivant les sujets, car la crosse aortique peut être plus ou moins haute. L'injection doit être faite très lentement, en prenant la tension artérielle de 5 minutes en 5 minutes, car elle peut baisser. L'infiltration du plexus préaortique est, d'après Arnulf, sans danger; la piqûre d'un des gros vaisseaux, tronc veineux brachio-céphalique ou aorte, est sans conséquence.

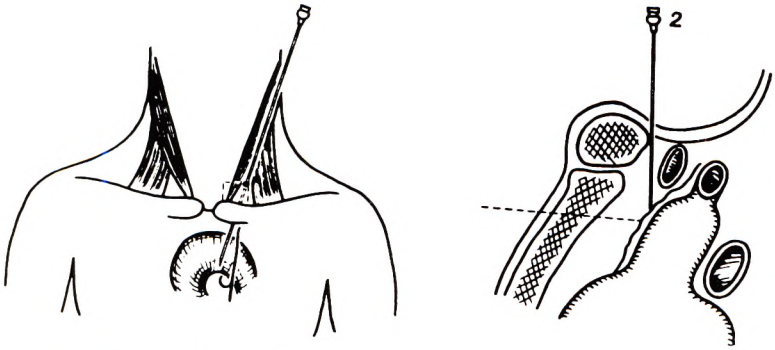

FIG. 288. — *L'infiltration pré-aortique. Voie sus-claviculaire gauche.* (D'après ARNULF.)

EXPLORATION

Le plexus cardiaque représente le relais qui précède le système nerveux cardiaque intrinsèque dont les éléments se trouvent dans les parois du cœur. Il est admis que le pneumogastrique est cardio-modérateur, le sympathique cardio-accélérateur.

L'innervation vasomotrice des coronaires est discutée : D'après les auteurs classiques, à l'inverse de leur fonction habituelle les filets sympathiques sont vasodilatateurs, les parasympathiques sont vasoconstricteurs. Le pneumogastrique transporte des fibres vasoconstrictrices; elles ont été peut-être données au pneumogastrique par son anastomose avec le ganglion cervical supérieur dans l'espace rétrostylien. D'après Leriche et Fontaine, au contraire, les vasomoteurs coronariens se conforment aux lois générales de l'innervation vasomotrice; l'infiltration du stellaire ou la stellectomie favorisent la circulation coronarienne par vasodilatation; elle corrige le spasme artériel.

LE PLEXUS BRONCHOPULMONAIRE

Les branches afférentes. — 1) Les nerfs pulmonaires nés du pneumogastrique viennent du tronc du nerf ou de ses nerfs cardiaques moyens et inférieurs. Certains vont sur la face antérieure des bronches; la majorité vont sur la face postérieure. Les nerfs pulmonaires antérieurs (ou prébronchiques) naissent au-dessus du bord supérieur de la bronche (1 à 2 de chaque côté) et se dirigent verticalement en bas. Les nerfs pulmonaires posté-

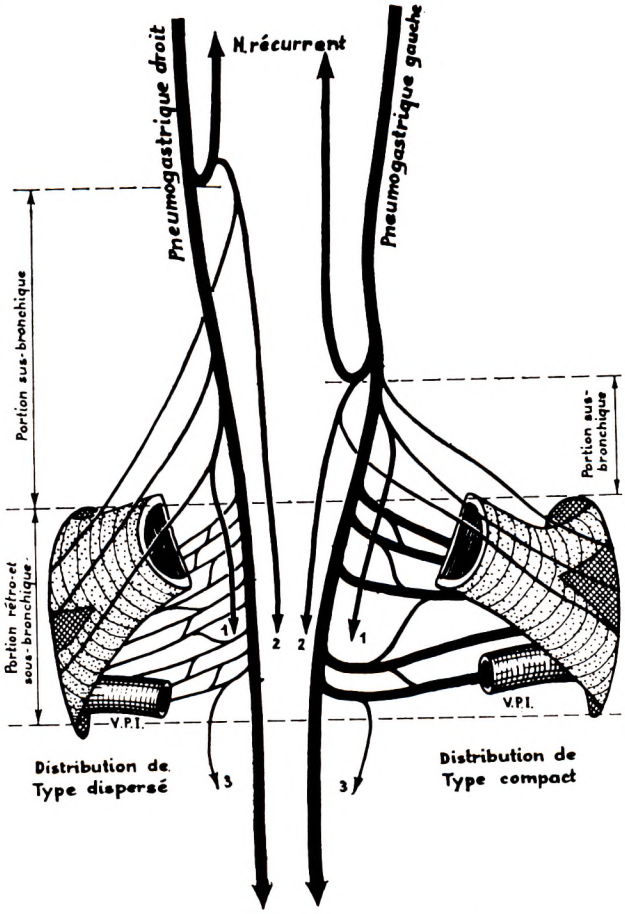

FIG. 289. — *Schématisation des nerfs pulmonaires d'origine vagale.*

1, nerfs cardiaques inférieurs du X; *2*, nerfs cardiaques moyens du X; *3*, collatérales des nerfs pulmonaires. (D'après G. BASTIDE.)

rieurs ou nerfs broncho-pulmonaires d'Hovelacque naissent au-dessous du bord supérieur de la bronche (4 à 12 de chaque côté) : de direction transversale, ils s'anastomosent, mais ne constituent pas le plexus. Les rameaux du pneumogastrique peuvent se distribuer à d'autres organes : œsophage, aorte, trachée, auricule gauche, plèvre... (fig. 289).

2) Les nerfs sympathiques à destinée pulmonaire sont moins volumineux et moins nombreux que ceux du pneumogastrique : 2 à 3 de chaque côté. Ils peuvent naître des nerfs cardiaques moyens et inférieurs, mais le contingent le plus important naît directement de la chaîne sympathique, du ganglion stellaire et des deux premiers ganglions thoraciques. On admet que les huit premiers ganglions thoraciques peuvent leur donner naissance. Ces nerfs font partie du groupe des splanchniques médiastinaux (fig. 290).

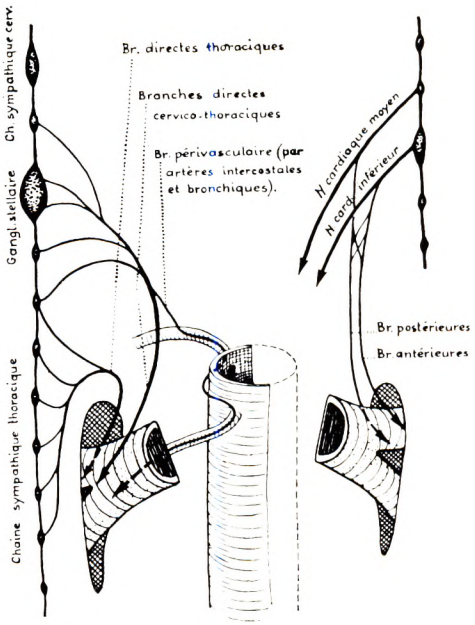

FIG. 290. — *Schématisation des nerfs pulmonaires sympathiques.* (D'après G. BASTIDE.)

Le plexus broncho-pulmonaire comprend un plexus prébronchique situé autour des branches de l'artère pulmonaire, un plexus rétrobronchique ou broncho-pulmonaire, plus important, situé sur la face postérieure des bronches.

Lorsque le pédicule pulmonaire se dissocie en éléments secondaires qui vont se distribuer aux divers lobes et aux divers segments de chaque poumon, les nerfs se divisent aussi. Cette répartition des éléments nerveux a été particulièrement étudiée jusqu'à l'étage zonaire par Coulouma et Pusterla.

La juxtaposition des deux systèmes sympathique et parasympathique, et surtout leur intrication au niveau du hile, rend très difficile toute identification des fibres et, de ce fait, toute étude physiologique.

D'après la plupart des auteurs (Brodie, Braeucker, Danielopolu), les fibres parasympathiques, venues du noyau dorsal du pneumogastrique, sont broncho-constrictrices; les fibres sympathiques, venues des 2e et 3e segments médullaires dorsaux et qui traversent le ganglion étoilé et les premiers ganglions thoraciques sont broncho-dilatatrices.

LE PLEXUS MÉDIASTINAL POSTÉRIEUR

Les branches afférentes de ce plexus viennent des collatérales du pneumogastrique thoracique et du segment supérieur de la chaîne sympathique thoracique.

Le plexus s'étale autour des organes du médiastin postérieur : œsophage, aorte, azygos, et autour des artères bronchiques; ce dernier plexus péri-artériel est indépendant du plexus broncho-pulmonaire.

IV. — LES GANGLIONS PRÉVISCÉRAUX ABDOMINO-PELVIENS

LE PLEXUS ÉPIGASTRIQUE OU SOLAIRE

Le plexus solaire ou plexus épigastrique est constitué par un ensemble de ganglions et par les multiples filets nerveux qui les unissent. Il représente l'amas nerveux sympathique le plus volumineux ce qui lui a valu l'appellation très exagérée de « cerveau abdominal ».

DESCRIPTION

Le plexus. — Il est constitué par un entrelacs de connectifs et de ganglions nerveux, englobés dans un tissu conjonctif dense et reliés les uns aux autres par de nombreuses anastomoses.

Dans les mailles du plexus, s'engagent des ganglions lymphatiques, des artères, des veines, des nodules de substances chromaffines, des surrénales accessoires, du tissu conjonctif...

A l'exception des ganglions semi-lunaires qui ont une certaine épaisseur, la plupart des ganglions qui le constituent sont des lames aplaties, perforées, dont le contour irrégulier et festonné se continue sans démarcation avec les rameaux qui s'y rendent ou qui en émanent; l'aspect est celui d'une toile d'araignée.

Le plexus solaire schématique est constitué par trois paires de ganglions situées à l'origine des principales collatérales de l'aorte abdominale : les ganglions semi-lunaires droit et gauche, situés de part et d'autre du tronc cœliaque, ont la forme d'un croissant à concavité supérieure; ils constituent le plexus péri-cœliaque. — Les ganglions mésentériques supérieurs ou aortico-mésentériques embrassent par leur concavité de l'artère mésentérique supérieure. — Les ganglions aortico-rénaux sont plaqués sur l'aorte, à l'émergence des artères rénales.

Il existe en réalité des variations nombreuses.

Les ganglions semi-lunaires. — D'après Walther (1924), chaque ganglion est formé par deux

masses distinctes : un ganglion juxta-cœliaque vertical, appendu à une branche du pneumogastrique droit; un ganglion surrénalien ou surréno-splanchnique qui reçoit des filets du grand splanchnique et donne des branches à la surrénale. Hovelacque décrit des ganglions quadrilatères, en croissant, en tonnelet, en étoile, morcelé, allongé. La concavité n'est pas toujours supérieure, elle peut être interne ou externe.

Les ganglions sont longs de 1,5 cm à 2 cm, larges de 7 à 15 mm, épais de 3 à 4 mm. Le ganglion droit est le plus volumineux. Les deux ganglions sont séparés de 1 à 2 cm environ.

Les ganglions mésentériques supérieurs sont encore plus variables, de forme et de volume, et plus difficiles à isoler. Ils sont quelquefois fusionnés aux ganglions semi-lunaires. Ils siègent sur le flanc gauche de l'aorte, quelquefois sur l'artère mésentérique inférieure dont ils entourent la face inférieure.

Les ganglions aortico-rénaux sont plus volumineux que les précédents. Leur forme, plus régulière, est celle d'un ovoïde à grand axe vertical. Ils siègent en avant, au-dessus ou au-dessous de l'origine des artères rénales.

Entre ces différents ganglions, il y a des anastomoses multiples constituées par de fins rameaux ou par de véritables lames transversales pré-aortique. Les pôles internes des ganglions semi-lunaires sont unis par 3 ou 4 rameaux qui passent au-dessus et au-dessous du tronc cœliaque. Les ganglions mésentériques supérieur et aortico-rénaux sont aussi reliés entre eux (fig. 291).

Les branches afférentes. — Les fibres de nature sympathique passent sans faire relais; celles de nature parasympathique s'arrêtent.

— *Le nerf grand splanchnique* (grand nerf surrénal de Chaussier). Après avoir traversé le diaphragme entre le pilier principal et le pilier accessoire, le nerf a un court trajet abdominal (2 cm environ); il est plat, rubané, dirigé transversalement en dedans.

Il est devant les piliers du diaphragme et la XIIe vertèbre dorsale et dessus les surrénales, et à droite la veine cave inférieure, à gauche le pancréas.

Il se jette rarement tout entier dans l'extrémité externe du ganglion semi-lunaire. Il se termine en général par un bouquet de branches. Certaines gagnent directement la capsule surrénale (pédicule nerveux postérieur de la surrénale de Latarjet et Bonnet). D'autres vont au ganglion semi-lunaire, d'autres au plexus rénal.

— *Le petit nerf splanchnique* (petit nerf surrénal de Chaussier) traverse le diaphragme entre le pilier externe et moyen et en dehors du grand splanchnique. Il donne des branches au ganglion semi-lunaire qu'il aborde par sa convexité, et aux plexus mésentérique et rénal.

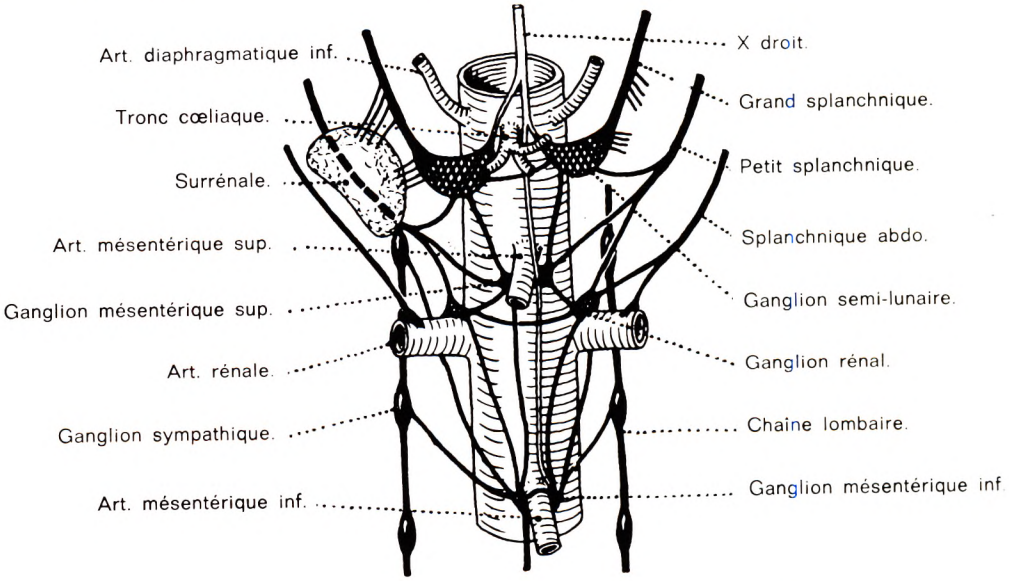

FIG. 291. — *Plexus solaire et chaîne sympathique lombaire.*

— *Le nerf splanchnique inférieur* (ou nerf rénal postérieur de Walter) est quelquefois plus volumineux que le petit splanchnique. Il présente un renflement au-dessus de l'artère rénale d'où partent un certain nombre de filets : 3 à 4 internes atteignent le gros nerf rénal, près de son origine du plexus solaire, 2 ou 3 externes gagnent directement les faces de l'artère, 2 ou 3 se jettent dans le ganglion rénal postérieur d'Hirschfeld.

— *Le nerf pneumogastrique droit* (ou tronc pneumogastrique abdominal de Delmas et Jayle) donne, après ses rameaux gastriques : une branche médiane souvent volumineuse qui atteint les plexus mésentériques supérieur et inférieur; une branche latérale droite assez volumineuse va à la corne interne du ganglion semi-lunaire droit (anse mémorable de Wrisberg); une branche moins volumineuse s'unit au pôle interne du ganglion semi-lunaire gauche; des branches vont aux plexus coronaire stomachique, hépatique, splénique.

— *Le phrénique droit* peut, d'après Luschka, donner des filets au ganglion semi-lunaire droit. Hovelacque ne l'a jamais observé.

Les branches efférentes. — Les branches efférentes du plexus solaire sont destinées aux viscères et aux vaisseaux de l'étage supérieur de la cavité abdominale.

LES BRANCHES EFFÉRENTES DIRECTES. — Certaines branches n'atteignent pas leur destinée viscérale par l'intermédiaire des plexus péri-artériels. A part quelques filets qui iraient au pancréas, ces branches directes vont aux glandes surrénales.

Six à huit filets vont à la face postérieure de la capsule surrénale. Ils sont filiformes et jamais anastomosés entre eux, si bien qu'on peut parler d'une « pluie de nerfs ». Ils présentent sur leur trajet de petites masses ganglionnaires. On peut distinguer :

Un pédicule postérieur : une vingtaine de nerfs environ partent du grand splanchnique ou du ganglion surrénal principal. En soulevant la surrénale, on les voit tendus comme des cordages.

Un pédicule interne constitué par des filets plus gros qui vont transversalement des ganglions semi-lunaires au bord interne de la glande; ils sont étagés les uns au-dessous des autres et parallèles.

Le pédicule postérieur irait à la corticale, tandis que l'interne serait destiné à la médullaire. Il y a lieu de rappeler que la médullo-surrénale fait partie intégrante du système nerveux végétatif. Elle contient des cellules qui, embryologiquement, correspond à des neurones post-ganglionnaires; les nerfs qui lui arrivent sont constitués par des fibres préganglionnaires.

LES BRANCHES EFFÉRENTES INDIRECTES constituent des plexus qui suivent le tronc et les collatérales des artères.

— *Le plexus diaphragmatique inférieur.* — Deux à trois branches ou plus partent de la face antérieure du ganglion semi-lunaire et sont obliques en haut, en dehors ou en dedans. Elles sont proches ou éloignées de l'artère diaphragmatique inférieure, mais ne l'entourent jamais en plexus ni ne s'anastomosent entre eux.

Certaines branches courtes pénètrent dans les fibres musculaires, d'autres cheminent dans le tissu cellulaire sous-péritonéal avant de pénétrer dans le muscle. Une branche peut s'anastomoser avec la terminale abdominale du phrénique droit et participer au plexus phrénique de Cloquet. Quelques filets vont au péritoine diaphragmatique.

— *Le plexus cœliaque.* — Deux plans de nerfs, l'un antéro-supérieur, l'autre postéro-inférieur, entourent le tronc cœliaque. Ils naissent du pôle interne des ganglions semi-lunaires et de leurs anastomoses transversales et aussi des branches terminales du pneumogastrique. Ils constituent très vite les plexus coronaire, stomachique, hépatique et splénique...

— *Le plexus coronaire stomachique* est constitué par des branches issues du plexus cœliaque, ou directement des ganglions semi-lunaires et du pneumogastrique droit. Latarjet décrit trois pédicules nerveux de l'estomac :

— Le pédicule de la petite courbure, le plus important, est accessible sous le feuillet superficiel du petit épiploon gastro-hépatique; il est formé de 1 ou 2 troncs qui entourent l'artère coronaire stomachique et se continue sur ses différentes branches. Les pneumogastriques contribuent directement à l'innervation de l'estomac. Le pneumogastrique antérieur gauche et le pneumogastrique postérieur droit forment deux lames nerveuses situées en avant et en arrière du plexus coronaire stomachique; le nerf principal de Latarjet issu du pneumogastrique en fait partie.

— Le pédicule pylorique est constitué par des éléments ténus, venus du plexus hépatique et qui descendent perpendiculairement vers le canal pylorique. Le pédicule gastro-épiploïque droit parallèle à la grande courbure, accolé à l'artère homonyme, vient du plexus splénique.

— *Le plexus hépatique.* — Les nerfs du foie sont disposés en deux plans (Cruveilher, Lobstein) : un plan antérieur est satellite de l'artère hépatique. Il vient des ganglions semi-lunaires et du pneumogastrique droit. Il accompagne l'artère

hépatique et ses collatérales : l'artère gastro-duodénale vers le duodénum, le pylore et le pancréas, l'artère pylorique vers les voies biliaires. Il se termine à gauche du pédicule hépatique avec les rameaux gastro-hépatique du pneumogastrique gauche; un plan postérieur est satellite de la veine porte, ou mieux, d'après Latarjet, des voies biliaires. Il se compose de quelques nerfs assez gros et non d'un plexus. Latarjet et Bonnet décrivent en effet un nerf cholédocien, un nerf rétroportal et un nerf rétro-artériel. Il donne aussi des filets nerveux au pancréas et aux voies biliaires.

— *Le plexus splénique.* — Ce plexus vient des ganglions semi-lunaires. Il est constitué par deux troncs qui s'anastomosent en un plexus à mailles longues d'où partent des nerfs pour la rate et pour la grande courbure de l'estomac.

— *Le plexus mésentérique supérieur* est un plexus dense, feutré par un tissu conjonctif abondant qui engaine l'artère et forme deux plans unis latéralement. L'antérieur, le plus épais, vient du pneumogastrique droit et des ganglions aortico-mésentériques et semi-lunaires. Le postérieur vient des ganglions aortico-mésentériques et de leurs anastomoses. Ce volumineux plexus transmet les violentes algies de l'artérite mésentérique.

Les collatérales vont vers les anses grêles, directement ou après anastomoses; elles ne forment en général qu'une seule arcade à distance de l'intestin et souvent parallèle à l'arcade vasculaire. Le territoire du plexus, comme celui de l'artère, comprend l'intestin grêle, l'appendice, le caecum, les côlons ascendant et transverse.

— *Le plexus rénal* a des variations considérables. Il a des origines multiples, probablement parce que le rein, organe rétropéritonéal, développé aux dépens du corps de Wolff, appartient à de nombreux étages métamériques. Les filets qui le constituent proviennent : de la corne externe du ganglion semi-lunaire; du ganglion aortico-rénal surtout : les filets passent en avant de l'artère; du petit splanchnique, par sa terminale externe : les filets passent en arrière et portent quelquefois le ganglion rénal postérieur d'Hirschfeld; du nerf splanchnique inférieur ou nerf rénal postérieur d'Hirschfeld : ils vont aussi sur la face postérieure de l'artère; du grand splanchnique; des 1er et 2e ganglions lombaires; ils se jettent quelquefois dans le ganglion rénal postérieur.

Ainsi est constitué un plexus à mailles lâches, situé sur les faces antérieure et postérieure de l'artère avec des rameaux qui contournent les bords supérieur et inférieur. Sur son trajet, sont quelques ganglions variables de volume et de nombre : 4 de chaque côté d'après Walter, 7 à 9 de chaque côté d'après Frankenhauser. Le plus constant est le ganglion rénal postérieur d'Hirschfeld.

Le plexus rénal envoie des collatérales à l'origine de l'artère mésentérique inférieure, aux artères spermatique ou utéro-ovarienne, à l'artère capsulaire inférieure, au bassinet et à l'uretère (filets urétéro-pyéliques de Lobstein) jusqu'au tiers moyen de l'uretère (nerf urétéral principal supérieur de Latarjet). Ses terminales vont au sinus rénal.

— *Le plexus spermatique* (homme) *ou utéro-ovarien* (femme). — Les branches afférentes naissent du plexus rénal et s'accolent à l'artère spermatique, près de son origine : 2 ou 3 rameaux s'unissent quelquefois en un tronc unique. D'autres filets naissent en nombre variable des nerfs intermésentériques. A leur origine sont des ganglions appelés ganglions spermatiques.

Ainsi est constitué un tronc nerveux spermatique unique ou double, perdu au milieu du paquet vasculaire. Chez l'homme, il se termine sur le bord postéro-supérieur du testicule, dans son tiers antérieur par un certain nombre de branches qui voisinent avec le plexus déférentiel, mais ne s'anastomosent pas avec lui. Chez la femme, il passe avec les artères dans le ligament suspenseur de l'ovaire, va à la trompe et à l'ovaire et aboutit à l'angle de l'utérus; il ne s'anastomose pas avec les nerfs de l'utérus.

RAPPORTS

Le plexus solaire forme une masse nerveuse de 3 cm de haut sur 3 cm de large; il est situé dans la région cœliaque de Lushka, c'est-à-dire dans la région rétropéritonéale de l'étage supérieur de l'abdomen. Il est centré sur le tronc cœliaque qui divise le plexus en moitié droite et moitié qui ne sont pas situées sur des plans frontaux, mais obliques en dehors et en arrière.

— *En avant,* le plexus solaire se projette sur le creux épigastrique et la petite courbure de l'estomac. Les rapports antérieurs sont divisés en deux parties par le bord supérieur du pancréas (fig. 292).

La moitié supérieure sus-pancréatique du plexus solaire (ganglions semi-lunaires) apparaît au milieu sous le péritoine pariétal de la poche rétrogastrique. A droite, elle est souvent masquée par la veine cave inférieure qui à ce niveau est oblique

en haut à droite, et par la glande surrénale qui s'engage derrière la veine et est fixée au ganglion par de nombreux filets nerveux. A gauche, elle est masquée par la glande surrénale qui lui est fixée par des filets nerveux.

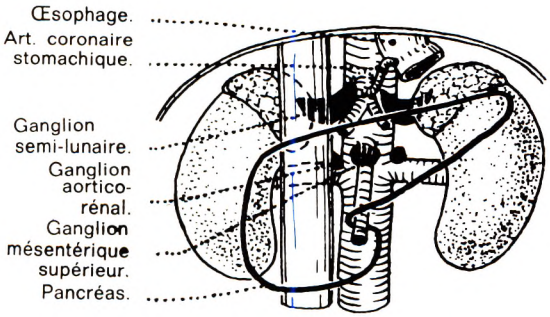

FIG. 292. — *Rapports du plexus solaire.*

La moitié inférieure de la masse ganglionnaire (ganglions mésentériques supérieurs et rénaux) est masquée par la tête et le corps du pancréas. Une couche de tissu cellulaire lâche, un feuillet fibreux (lame de Treitz), sépare le plexus du pancréas, des artères et veines spléniques, de l'origine de la veine porte et de la veine rénale gauche.

— *En arrière*, le plexus correspond à la moitié inférieure du corps vertébral de la 12e vertèbre dorsale et à la première vertèbre lombaire. Il repose sur la face antérieure de l'aorte, la citerne de Pecquet et les piliers du diaphragme.

VASCULARISATION

Les artères du plexus solaire viennent de l'aorte abdominale et des ses collatérales, le tronc cœliaque, les artères mésentériques supérieures, capsulaires et rénales.

EXPLORATION

Par son importance volumétrique et par son territoire très étendu, le plexus solaire est un important plexus préviscéral. Lors d'une intervention abdominale les ganglions semi-lunaires sont relativement abordables à travers la pars flaccida du petit épiploon, en raison de leur situation juxta-cœliaque; sur eux se concentrent les interventions. Les ganglions mésentérique supérieur et aortico-rénaux qui sont recouverts par le pancréas sont plus difficilement abordés.

ABORD CHIRURGICAL

Les infiltrations.

L'indication majeure est la douleur violente qui accompagne le cancer du pancréas.

La technique. — Elle est la même que celle de l'infiltration des nerfs splanchniques (v. p. 337). Le sujet est assis, la tête et le dos fléchis en avant. On peut aussi agir sur le sujet couché. Pour bien repérer la première vertèbre lombaire, le moyen le plus simple est de tracer la ligne biliaque qui passe entre les 3e et 4e vertèbres lombaires. En comptant trois apophyses épineuses au-dessus de cette ligne, on trouve la première vertèbre lombaire. L'aiguille, de 12 cm, est enfoncée sous le bord inférieur de la 12e côte à 3 travers de doigt en dehors de la ligne des apophyses épineuses. Elle est dirigée en avant, obliquement, en dedans; elle bute souvent en profondeur contre l'apophyse transverse de L_1; elle est enfoncée jusqu'au contact de la face latérale du corps vertébral que l'on sent à 8 ou 9 cm environ de profondeur. On la retire légèrement pour glisser sur la face latérale du corps vertébral, puis elle est enfoncée à 10 ou 12 cm suivant les sujets; son extrémité est alors en avant des piliers du diaphragme.

Les *tests* de l'infiltration splanchnique sont de peu de valeur; seule l'infiltration bilatérale s'accompagne d'une chute nette de la tension artérielle.

Les *incidents* sont pratiquement nuls : les gros vaisseaux, aorte ou veine cave, sont protégés en avant du corps vertébral; d'ailleurs, leur piqûre serait sans inconvénients. Quant à la piqûre d'une racine rachidienne, on l'évite habituellement en passant juste au-dessus de l'apophyse transverse.

Les sympatho-splanchnectomies.

Par voie postérieure (v. p. 345).

Par voie antérieure (H. Michon et L. Léger). — Elle a l'avantage de se situer à distance du pancréas éventuellement pathologique et de ne comporter aucun décollement dangereux. La base du thorax est légèrement surélevée par un billot. L'œsophage abdominal est récliné vers la gauche. La petite courbure de l'estomac est attirée en bas et à gauche par une valve. Les vaisseaux coro-

naires stomachiques qui barrent l'accès au pilier gauche du diaphragme sont liés et sectionnés. On peut alors décoller la face postérieure de la grosse tubérosité et exposer largement le pilier gauche. Après incision du péritoine postérieur de l'arrière-cavité, les artère et veine diaphragmatiques inférieures sont liées et sectionnées. On découvre alors le grand nerf splanchnique qui descend verticalement sur le bord antérieur du rachis (fig. 289).

LE PLEXUS LOMBO-AORTIQUE

Le plexus lombo-aortique (Cruveilhier) s'étend le long de l'aorte abdominale du plexus solaire ou plexus interiliaque (nerf présacré). Il se termine généralement en bas, au niveau de la bifurcation aortique, ou au-dessous lorsque celle-ci est haut située; par rapport au squelette, il atteint en bas le bord supérieur de la 5e lombaire.

DESCRIPTION

Le plexus. — On peut le diviser en trois étages :

— L'étage supérieur, interméséntérique, répond au segment de l'aorte, compris entre les deux artères mésentériques. Il est bordé, à droite et à gauche, par deux courants nerveux latéro-aortiques dénommés, en raison de leur situation, « nerfs interméséntériques » (Delmas et Laux).

— L'étage moyen correspond au plexus mésentérique inférieur qui entoure l'artère mésentérique inférieure.

— L'étage inférieur, sous-mésentérique inférieur, a la forme d'un triangle dont la base répond au plexus mésentérique inférieur, le sommet à l'origine du plexus interiliaque et les côtés aux courants latéro-aortiques droit et gauche qui se rapprochent au fur et à mesure qu'ils descendent vers le pelvis.

Les branches afférentes. — A sa constitution participent de chaque côté : un courant nerveux pré-aortique, venu des ganglions semi-lunaires, aortico-rénaux et mésentériques et du pneumogastriques; deux courants latéro-aortiques droit et gauche, issus des deux premiers ganglions lombaires; Delmas et Laux donnent, à ces nerfs latéro-aortiques, le nom de « nerfs splanchniques pelviens ».

Les branches viscérales des 3e ou 4e ganglions lombaires qui glissent sur les faces antérieure et postérieure des artères iliaques primitives ne sont pas tributaires du plexus lombo-aortique; elles vont plus bas au plexus interiliaque.

Les branches efférentes. — *Le plexus mésentérique inférieur :* à l'origine de l'artère est un carrefour nerveux où l'on rencontre souvent un ganglion; il est constitué par un plan antérieur à l'artère et surtout par un plan postérieur. Il vient du plexus interméséntérique par des filets droits et gauches, forme 2 ou 3 troncs anastomosés; il se prolonge sur l'artère mésentérique inférieure. Son territoire correspond à la partie gauche du côlon transverse, ou côlon descendant, au sigmoïde, au rectum. Des ramifications terminales accompagnent l'artère hémorroïdale supérieure, contournent les faces latérales du rectum et viennent se jeter sur le plexus hypogastrique.

Le plexus interiliaque (nerf pré-sacré) : de même que l'aorte abdominale se bifurque, de même le grand courant nerveux végétatif prévertébral que nous suivons depuis l'œsophage sous-bronchique forme un plexus en forme de fourche ou d'Y renversé appelé plexus interiliaque de Delmas et Laux ou plexus hypogastrique supérieur d'Hovelacque. Ce plexus se divise en deux grandes voies qui plongent dans le bassin.

Ce plexus interiliaque est de forme variable : il peut être rassemblé en un tronc (20 % des cas) ou constituer un plexus étalé (80 % des cas). Sa longueur est de 4 à 6 cm.

RAPPORTS

Le plexus lombo-aortique siège dans une lame conjonctive dense qui permet de l'isoler du péritoine en avant, des vaisseaux et du squelette en arrière.

Le mésosigmoïde réfléchi, on l'aperçoit parfois sous le péritoine, par transparence chez les sujets maigres.

Ses rapports avec les ganglions lymphatiques expliquent les douleurs qui accompagnent les adénopathies mésentériques.

Le plexus interiliaque contient des fibres *vasomotrices* et des fibres *sensitives*. Sa section a été proposée pour interrompre la voie douloureuse (cancer inopérable du pelvis).

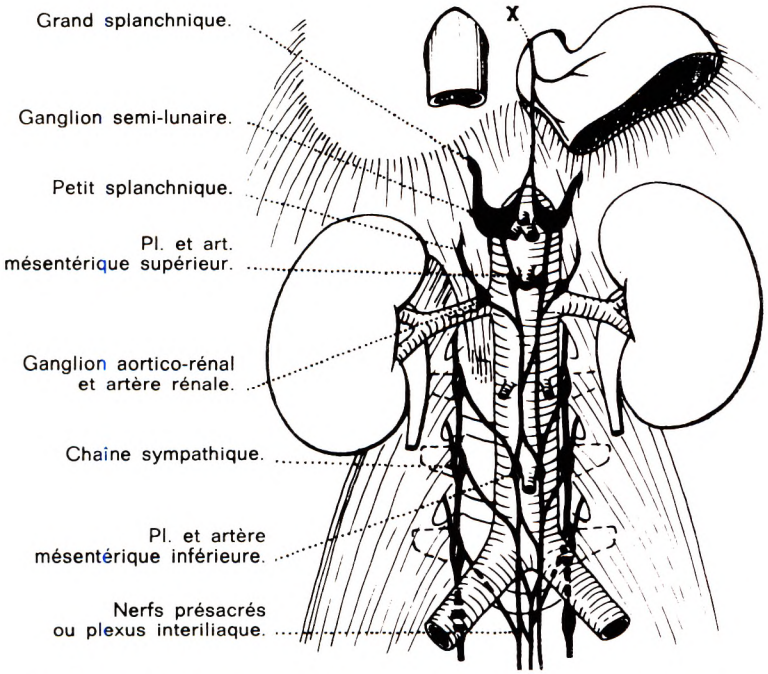

FIG. 293. — *La chaîne sympathique lombaire et le plexus lombo-aortique.*

LE PLEXUS HYPOGASTRIQUE OU PELVIEN

Le plexus hypogastrique est un carrefour de fibres afférentes et efférentes destinées aux viscères pelviens et au périnée. A la différence des autres plexus préviscéraux : plexus cardiaque, solaire ou lombo-aortique, le plexus hypogastrique est pair.

DESCRIPTION

Le plexus.

Il a la forme d'une lame nerveuse, irrégulière, fenêtrée, grossièrement quadrilatère, prolongée par des rameaux nombreux et serrés. La lame a quatre bords; un postérieur concave correspond aux branches afférentes, un antérieur imprécis correspond aux branches efférentes, un supérieur est concave, un inférieur repose sur le muscle releveur de l'anus.

Cette lame est située dans le pelvis, de chaque côté des viscères. Elle est sagittale, quand la vessie est attirée en haut et en avant; elle est presque horizontale, inclinée sur le plancher pelvien et oblique en bas, en dedans quand les organes sont en place : elle a donc une face pos-

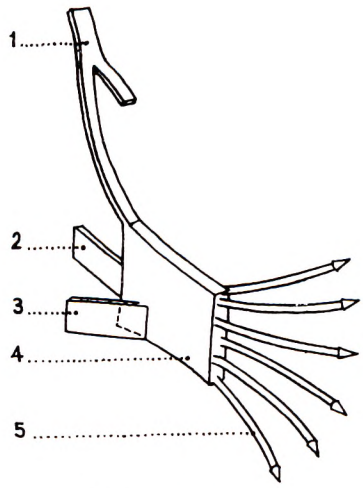

FIG. 294. — *Constitution du plexus hypogastrique.*

1, nerf présacré; *2*, nerfs sympathiques sacrés; *3*, nerfs érecteurs; *4*, plexus hypogastrique; *5*, branches efférentes du plexus.

téro-externe pariétale et une face antéro-interne viscérale. Elle a 3 à 4 cm dans le sens antéro-postérieur et 2 à 3 cm de haut.

Le plexus hypogastrique a donné naissance à une terminologie variée, propre à entraîner la confusion. Lee et Frankenhausen (1891) ont décrit à la partie antérieure du plexus un ganglion situé chez la femme sur les faces latérales du col utérin; ce ganglion n'existe pas, tout le monde en est d'accord. Latarjet et ses collaborateurs ont appelé cette formation ganglion hypogastrique. Hovelacque (1927) a écrit : « Il y a un plexus avec des nodules ganglionnaires dans la trame et non un ganglion. » Delmas et Laux (1930) proposent l'appelation de plexus ganglionné pelvipérinéal.

Les branches afférentes.

Au plexus hypogastrique aboutissent deux groupes de branches afférentes : des fibres sympathiques d'origine lombaire et sacrée, des fibres cérébro-spinales issues des nerfs sacrés, appelés nerfs érecteurs.

Les fibres du sympathique lombaire. — Elles représentent la voie la plus importante. Le grand courant nerveux végétatif pré-aortique auquel aboutissent les deux grandes voies droites et gauches plonge dans le bassin au-dessous de la division aortique et constitue une formation médiane.

— Les racines de cette formation sont : une racine médiane qui descend du plexus mésentérique inférieur; des racines latérales issues des 2e, 3e et 4e ganglions lombaires qui passent devant et derrière le plan artériel et constituent les nerfs splanchniques lombo-pelviens.

— La formation nerveuse médiane a reçu des noms divers : nerf présacré de Latarjet, plexus hypogastrique supérieur d'Hovelacque, plexus interiliaque de Delmas et Laux. Le nerf présacré est situé non devant le sacrum, mais devant la 5e lombaire, dans l'angle de bifurcation de l'aorte. Il a environ 5 cm et se présente sous deux aspects : un type diffus (80 %) dans le cas où les faisceaux constitutifs; étalés en un plexus, sont unis entre eux par des anastomoses et du tissu conjonctif; un type concentré (20 %) auquel peut s'appliquer la dénomination de nerf (fig. 295).

Cette formation est dans une lame conjonctive densifiée à son contrat, on peut ainsi l'isoler du péritoine en avant, des vaisseaux et du squelette en arrière. En avant, elle est aperçue par transparence sous le péritoine chez tous les sujets maigres : la racine du mésentère est au-dessus, celle du mésocôlon sigmoïde est à gauche. Elle n'a aucun contact avec les vaisseaux hémorroïdaux supérieurs qui sont juxta-intestinaux, tandis qu'elle est juxta-squelettique. En arrière, suivant le niveau de la bifurcation aortique, elle repose sur l'aorte, sur la veine iliaque primitive gauche ou sur le squelette représenté par la 5e vertèbre lombaire.

— Les branches terminales. Dans sa chute pelvienne, le nerf s'étale et se divise en deux branches, les nerfs hypogastriques d'Hovelacque. Ces nerfs sont encore appelés nerfs splanchniques pelviens par Delmas et Laux, car ils sont comparables aux autres splanchniques; leur origine est lombaire, leur terminaison pelvienne. Nerfs présacrés et nerfs hypogastriques dessinent un Y renversé dont la fourche embrasse le rectum.

Les nerfs hypogastriques se dirigent en avant, en bas, en dehors, dans l'espace latéro-rectal entre les vaisseaux sacrés latéraux situés en dedans, et les vaisseaux hypogastriques en dehors. Ils se dissocient et constituent la corne postéro-supérieure des plexus hypogastriques avec laquelle ils se continuent insensiblement. Leur longueur moyenne est de 8 à 10 cm, elle varie suivant que la division du nerf présacré est haute ou basse.

Les fibres sympathiques sacrées. — Des rameaux très grêles naissent des deuxième, troisième ganglions sacrés, et rarement des premier et quatrième. Ils constituent les splanchniques périnéo-pelvien de Delmas et Laux. Ils se terminent sur le bord postérieur du plexus hypogastrique.

Les nerfs érecteurs. — Cette dénomination a été proposée par Eckard. Ces nerfs naissent de trois branches constitutives du plexus honteux, c'est-à-dire des 2e, 3e, 4e nerfs sacrés; les nerfs nés de S_3 et S_4 sont constants, ceux nés de S_2 et S_5 plus grêles et plus rares. Plusieurs nerfs naissent de S_3, un seul naît de S_2, S_4 et S_5. Ils se dirigent en avant, en dedans, en haut, et se rminent dans l'angle postéro-inférieur du ganglion hypogastrique qu'ils fixent en arrière. Ils peuvent se concentrer en un tronc volumineux, issu de S_3, surtout chez l'Homme. Plus souvent, chaque nerf perd son individualité et ils forment une lame plexiforme conjonctivo-nerveuse quadrilatère, fenêtrée, faufilée par des artérioles et des veinules émanées des vaisseaux hémorroïdaux moyens.

En conclusion, le centre ganglionné pelvipérinéal reçoit, par son bord postérieur, trois pédicules qui convergent de haut en bas, de dedans en dehors : les nerfs hypogastriques, les branches du sympathique sacré, les nerfs érecteurs.

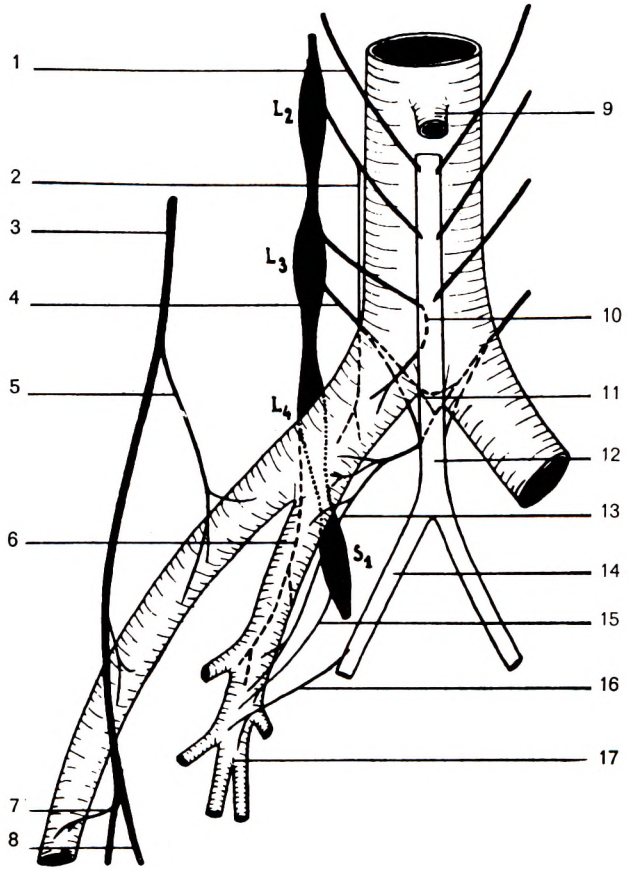

FIG. 295. — *L'innervation des artères iliaques* (D'après G. LAZORTHES, 1938). *1*, nerf viscéral et 2e ganglion lombaire; *2*, branche inconstante allant innerver l'iliaque primitive; *3*, nerf génito-crural; *4*, nerf viscéral du 3e ganglion lombaire dont les branches vont au plexus rétroaortique ou au nerf présacré; *5*, nerf vasculaire du génito-crural; *6*; nerf musculaire du dernier ganglion lombaire pour l'artère iliaque interne; *7*, branche crurale du génito-crural; *8*, branche génitale du génito-crural; *9*, artère mésentérique inférieure; *10*, filet vasculaire traversant le nerf présacré; *11*, plexus rétroaortique; *12*, nerf présacré; *13*, nerf des iliaques primitive et interne; *14*, nerfs hypogastriques; *15*, nerf vasculaire du 1er ganglion sacré pour l'artère hypogastrique; *16*, nerf vasculaire du nerf hypogastrique pour l'artère hypogastrique; *17*, terminales de l'artère hypogastrique (G. LAZORTHES, 1949.)

Les branches efférentes.

1) Du nerf présacré naissent quelques filets qui vont dans le mésocôlon pelvien s'anastomoser en haut avec les nerfs issus du plexus mésentérique inférieur et en bas avec ceux émanés du plexus hypogastrique; d'autres vont à l'artère iliaque primitive et à la sacrée moyenne.

2) Des nerfs hypogastriques naissent des filets pour les artères voisines, pour l'anse sigmoïde et surtout un filet important qui va à l'uretère, au moment où il franchit le détroit supérieur (nerf urétéral principal inférieur de Latarjet).

3) Du ganglion hypogastrique émanent de nombreuses branches, elles constituent des amarres qui le fixent aux viscères pelviens. Elles forment un lacis nerveux qu'il faut dilacérer pour aborder la vésicule séminale par sa face externe et dont la dissection est rendue difficile par l'atmosphère graisseuse et les condensations conjonctives.

Les branches du plexus hypogastrique sont de trois ordres : 1° branches vasculaires pour les vaisseaux hypogastriques et leurs branches; 2° branches péritonéales; 3° branches viscérales. Ces dernières sont les plus importantes; elles diffèrent suivant le sexe.

CHEZ L'HOMME

Les nerfs du rectum. — En dehors de quelques filets directs issus de la chaîne sympathique sacrée, les nerfs du rectum viennent de la partie postéro-inférieure du plexus hypogastrique.

Les uns sont indépendants et forment les trois groupes de Latarjet et Bonnet. Le *supérieur* naît des nerfs présacré et hypogastrique ou de l'angle postéro-supérieur du ganglion; sur la face postérieure de l'organe il s'anastomose avec celui du côté opposé et avec les nerfs issus du plexus mésentérique inférieur. Le *moyen* naît de la face interne du plexus; il va sur la paroi latérale du rectum. L'*inférieur* naît de la partie antérieure et inférieure de la face interne; il forme des petits

filets qui sont visibles sur la face antéro-latérale du rectum jusqu'au plancher pelvien.

Les autres suivent les artères hémorroïdale supérieure (nerfs issus du plexus mésentérique inférieur) et hémorroïdales moyennes.

Les nerfs de la vessie et les nerfs urétéraux inférieurs. — Des filets issus de la partie supérieure du bord antérieur du plexus croisent l'uretère en dehors et en dedans pour se rendre dans les parois de la vessie. Latarjet individualise un nerf urétéro-vésical externe et un nerf urétéro-vésical interne, unis par des anastomoses pré- et rétro-urétérales qui constituent l'anse péri-urétérale. De ce plexus, se détachent des branches pour l'uretère, la vésicule séminale, le déférent et la vessie.

D'autres filets, au nombre de deux à trois, partent de la partie moyenne du bord antérieur et vont directement aux faces latérales de la vessie.

L'innervation vésicale est complétée par des fibres directes rares, issues du plexus sacré et des nerfs érecteurs.

Les nerfs de la prostate. — Des filets issus de la partie inférieure du bord antérieur du plexus hypogastrique pénètrent dans la glande au niveau du hile ou de ses faces latérales et postérieures (plexus périprostatique). Il existe quelquefois un filet pour l'urètre membraneux (Hovelacque).

Les nerfs de la vésicule séminale. — Des filets issus de la face interne du plexus constituent une série de branches parallèles anastomosées qui abordent l'organe par son extrémité supérieure et forment un plexus séminal surtout en arrière. Des filets infirects venus du plexus péri-urétéral et des nerfs vésicaux vont au contraire à la face antérieure de la vésicule.

Les nerfs des canaux déférents. — Deux filets, un externe, l'autre interne, suivant le canal déférent. Ils naissent de la face interne du plexus, s'anastomosent entre eux et peuvent être suivis jusqu'au testicule. Un troisième filet suit l'artère déférentielle; il prend naissance sur la face interne du plexus. Les trois nerfs se terminent au niveau de la face interne de la queue de l'épididyme. Ils ne s'anastomosent pas avec le plexus spermatique qui occupe la face antérieure du testicule et de l'épididyme. Au contraire, à l'origine, il y a continuité avec le plexus séminal : « Vésicules et déférents sont dans une même gangue conjonctivo-vasculo-nerveuse » (Laux).

En conclusion : de la partie postéro-inférieure du ganglion naissent les nerfs du rectum; du bord antérieur sont issus les nerfs vésicaux et génitaux disposés en deux plans : un interne est destiné aux voies spermatiques ce sont les nerfs de la vésicule séminale et du canal déférent, un externe forme le plexus vésico-prostatique dans lequel, de haut en bas, on voit les 2 nerfs urétéro-vésicaux externe et interne, 2 à 3 filets vésicaux à travers lesquels on aperçoit les vésicules séminales, 2 nerfs prostatiques latéraux, un nerf urétral.

Chez la femme

Les nerfs du rectum et ceux de la vessie ont la même disposition que chez l'homme (fig. 296).

Les nerfs de l'utérus peuvent être divisés en deux groupes :

— Les nerfs cervico-isthmiques (groupe principal des nerfs de l'utérus de Latarjet) naissent de la partie supéro-antérieure du ganglion et se terminent sur la portion sus-vaginale du col. Ils amarrent l'isthme utérin par sa face postérieure et ses bords latéraux. Quelques filets pénètrent dans le corps sur ses faces latérales à 2-3 cm de l'isthme. Les filets sont en avant et en arrière des vaisseaux. A l'inverse des artères, ils ne s'attardent pas sur l'utérus avant de le pénétrer.

— Les nerfs du corps utérin naissent du bord supérieur du plexus. Deux à trois remontent sur les bords de l'utérus et sont accolés à l'artère utérine. Latarjet décrit une branche qu'il appelle nerf latéral de l'utérus qui, de l'angle postéro-supérieur du plexus hypogastrique, chemine derrière l'artère utérine, se termine à l'angle utérin en donnant une branche pour le fond utérin et une pour la partie interne de la trompe et pour le ligament rond. Il ne s'anastomose pas avec le plexus ovarien.

Les nerfs du vagin naissent du plan inférieur du plexus qui est en rapport avec les nerfs érecteurs; l'innervation du vagin serait d'ailleurs surtout parasympathique. Ces nerfs s'étagent de haut en bas sur le bord antérieur du ganglion. Ils sont situés entre le dôme vaginal en dedans et les vaisseaux en dehors. Ils sont unis par de riches anastomoses et se terminent sur les faces antérieure et postérieure du vagin.

Chez l'homme et chez la femme

Les nerfs périnéaux. — Les organes périnéaux et surtout des organes érectiles ont une innervation différente de celle des organes pelviens. Ils reçoivent une double innervation, l'une venue du plexus hypogastrique, l'autre apportée par le nerf honteux interne.

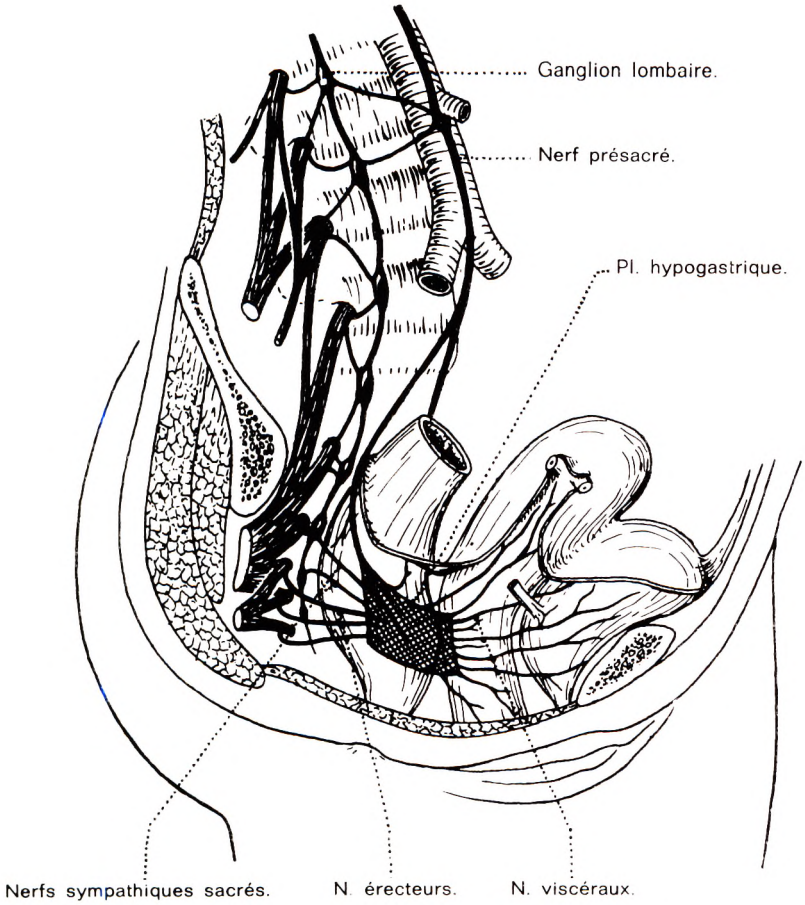

FIG. 296. — *Les rapports de la chaîne sympathique lombo-sacrée et du plexus hypogastrique.*

— Les branches issues du plexus hypogastrique viennent surtout avec les artères. On a décrit sur la face antérieure du vagin le plexus caverneux du clitoris, dont les branches afférentes sont amenées par les collatérales des artères utérine, vaginale et vésicale et dont les branches efférentes, sous le nom de nerfs carverneux, vont dans le tissu érectile. Quelques-unes accompagnent l'artère honteuse interne et ses branches caverneuses et spongieuses destinées aux organes érectiles et forment autour d'elles des plexus. Le même appareil existe pour le tissu érectile de l'homme.

— Certaines fibres parasympathiques portées par le nerf honteux interne vont dans le périnée et donnent des collatérales aux organes érectiles : nerfs du bulbe, du corps spongieux et du gland (v. p. 301).

RAPPORTS

Le plexus est dans l'espace pelvi-rectal supérieur, plus près des viscères que de la paroi pelvienne. Son centre est situé en arrière du diamètre transversal du pelvis (fig. 296). Les rapports avec le péritoine en haut, les parois pelviennes en dehors et le rectum en arrière sont les mêmes dans les deux sexes.

CHEZ L'HOMME

Sur la face externe se trouvent :

— la paroi pelvienne et le muscle releveur de l'anus;

— les vaisseaux représentés par des artères et veines, collatérales des artères et veine hypogastrique; ce sont essentiellement le pédicule hémorroïdal moyen qui peut traverser le plexus pour se rendre à l'ampoule rectale et le pédicule génito-vésical qui est formé d'un étage supérieur constitué par l'artère et les veines ombilicales, et d'un étage inférieur représenté par l'artère et les volumineuses veines vésico-prostatiques;

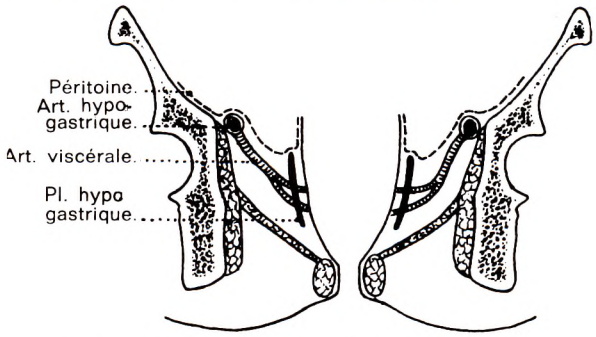

FIG. 297. — *Rapports du plexus hypogastrique* (coupe frontale schématique).

— la gaine hypogastrique... est une coulée de tissu celluleux, lâche, qui engaine les branches des vaisseaux hypogastriques et constitue une cloison antéro-postérieure. Le plexus hypogastrique est en dedans du plan conjonctivo-vasculaire; le clivage, avec le plan vasculaire qui existe en arrière est difficile à trouver en avant.

Sur la face interne, sont d'arrière en avant le rectum, la face latérale des vésicules séminales et la vessie.

Le bord postérieur correspond à la concavité sacrée en regard des trous sacrés antérieurs. Le bord supérieur correspond à l'artère ombilicale, à l'uretère et au péritoine du cul-de-sac recto-vésical. Le bord inférieur concave repose sur le plancher pelvien. Le bord antérieur, formé par les branches efférentes, correspond à la face latérale de la vessie.

CHEZ LA FEMME

La face externe du plexus est en rapport, comme chez l'Homme, avec :

— la paroi pelvienne et le muscle releveur de l'anus;

— les branches de l'artère hypogastrique : l'artère hémorroïdale moyenne peut traverser le plexus pour se rendre à l'ampoule rectale et donner une branche génitale qui contracte des rapports avec la face interne de la lame nerveuse. L'artère utérine croise le bord antérieur du plexus, de dehors en dedans, et en est séparée aisément. L'artère vaginale est en arrière de l'artère utérine. Des grosses veines occupent les mailles du lacis nerveux;

— la gaine hypogastrique. Le plexus hypogastrique situé en dedans du plan conjonctivo-vasculaire constitue l'armature des replis sacro-utérins.

La face interne du plexus correspond à la face latérale de l'ampoule rectale. Le plexus est en arrière du vagin et du col utérin qui sont plutôt en

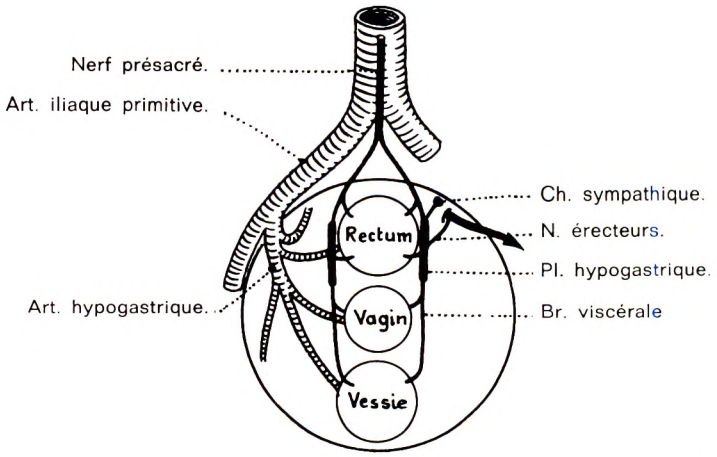

FIG. 298. — *Rapports du plexus hypogastrique* (coupe horizontale schématique).

rapport avec le grillage de ses branches efférentes. Quand on attire l'utérus vers le haut, au cours des hystérectomies, le plexus reste en arrière avec l'artère.

Le bord postérieur a les mêmes rapports chez la femme que chez l'homme. Le bord supérieur est sous le péritoine du cul-de-sac recto-vésical et sous l'artère ombilicale. L'uretère tendu au-dessus de lui constitue un repère précieux pour l'aborder. Le bord inférieur repose sur le plancher pelvien. Le bord antérieur correspond au bord latéral de l'utérus et à la base du ligament large; de ce bord partent les branches efférentes (fig. 296).

EN CONCLUSION, le plexus est situé entre le plan vasculaire et les viscères, au-dessus du releveur de l'anus et au-dessous de l'uretère et du péritoine.

VASCULARISATION

Le nerf présacré est vascularisé par la portion terminale de l'aorte et de l'artère sacrée moyenne. Le nerf hypogastrique reçoit ses artères de l'artère hypogastique et des artères sacrées moyenne et latérale. Le plexus hypogastrique est vascularisé par la branche prostatique de l'artère génito-vésicale qui, le plus souvent, traverse le plexus et par l'artère hémorroïdale moyenne.

SYSTÉMATISATION

On peut admettre que le plexus hypogastrique est constitué par deux plans qui correspondent aux deux courants des branches afférentes (Latarjet, Delmas et Laux).

Un plan interne et supérieur sympathique descendant continue les branches afférentes représentées par le nerf hypogastrique (splanchnique pelvien); il va au rectum, à l'utérus et à la partie juxta-médiane de la vessie. Il renferme des fibres sympathiques dont la majeure partie est amyélinique.

Un plan externe et inférieur parasympathique ascendant est constitué par les nerfs issus du plexus honteux, c'est-à-dire par les nerfs érecteurs; il donne des branches aux conduits évacuateurs et aux organes de l'érection. Il renferme des fibres myélinisées de différents calibres.

Ces deux plans, distincts en arrière, le sont peu en avant où les branches de chaque courant s'éparpillent en éventail et s'anastomosent.

G. Winckler (1966) a proposé de distinguer trois pédicules nerveux :

— Le pédicule supérieur ou vésico-urétéro-déférentiel, formé de fibres nerveuses de petit calibre, est destiné à la musculature lisse des viscères.

— Le pédicule moyen ou urétro-prostatique renferme des fibres de petit calibre et amyéliniques qui sont vasomotrices, et des fibres myélinisées de calibre moyen ou gros destinées au muscle strié-sphincter de l'urètre, et à la muqueuse de l'urètre prostatique.

— Le pédicule inférieur ou urétro-rectal est formé de fibres nerveuses amyéliniques post-ganglionnaires destinées aux vaisseaux du corps spongieux et à la musculature lisse, de fibres au calibre moyen qui innervent la musculature striée qui entoure l'urètre, enfin, de fibres myélinisées de gros calibre rattachées soit aux corpuscules de Pacini situés dans l'adventice de l'urètre spongieux, soit à la muqueuse.

EXPLORATION

Le plexus hypogastrique constitue un carrefour de nerfs destinés aux viscères pelviens d'une part, aux conduits évacuateurs et aux organes érectiles d'autre part. En réalité, ce centre est, comme nous venons de le dire, divisé en deux étages qu'on retrouve dans la systématisation de ses branches efférentes; il y a un courant pelvien qui va aux organes érectiles. A l'appareil érectile vont d'ailleurs non seulement les nerfs érecteurs, mais aussi le nerf honteux interne qui est un nerf complexe cérébro-spinal et neuro-végétatif de par sa constitution et la nature de ses fibres.

ABORD CHIRURGICAL

Les interventions sur le nerf présacré et les plexus hypogastriques sont surtout indiquées dans les troubles fonctionnels de l'appareil génital de la femme : dysménorrhée fonctionnelle sans lésions anatomiques, névralgies pelviennes, prurit vulvaire. L'infiltration du plexus hypogastrique est plus particulièrement indiquée dans les douleurs vésicales et dans certains cas d'algies des cancers de la prostate et de la vessie.

Les infiltrations.

L'infiltration du nerf présacré :

TECHNIQUE. — Cette formation peut être atteinte par la grande échancrure sciatique. Le malade est couché sur le côté opposé à l'infiltration. La cuisse du côté infiltré est fléchie à 90°. Une aiguille de 10 cm est piquée sur la projection de l'échancrure sciatique sur la fesse. Elle pénètre dans l'échancrure sciatique, passe entre les 1re et 2e racines sacrées, prend une direction transversale et vient buter en dedans contre la face antérieure du sacrum (fig. 299).

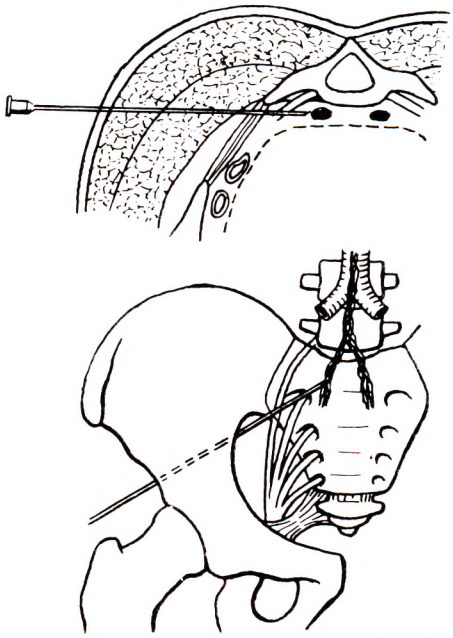

FIG. 299. — *Infiltration du nerf présacré et des nerfs hypogastriques, par voie fessière.*

Les seuls *incidents* possibles sont la piqûre des deux premières branches du plexus sacré ou celle d'un vaisseau.

L'infiltration du plexus hypogastrique. — Cette formation peut être atteinte par voie vaginale ou par voie périnéale (fig. 300).

— L'infiltration par voie vaginale. La malade est mise en position gynécologique. Le vagin est distendu par un spéculum. Après une asepsie soigneuse, on enfonce l'aiguille au niveau du cul-de-sac latéral du vagin, en arrière de son milieu afin d'éviter l'artère utérine située en avant. Elle est dirigée perpendiculairement, légèrement en dehors et enfoncée de 2 cm environ.

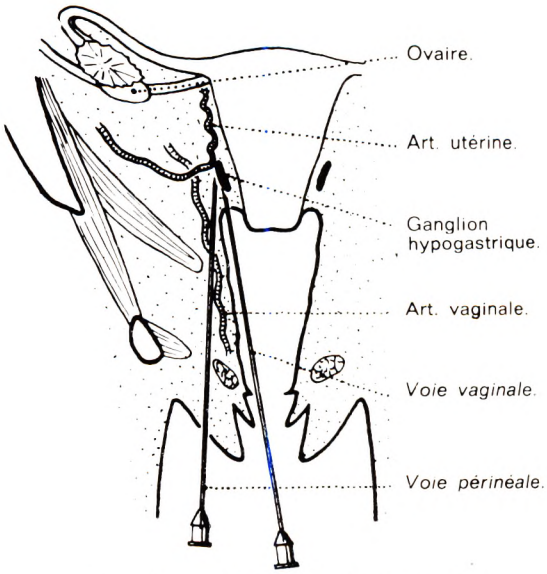

FIG. 300. — *Techniques d'infiltration du sympathique pelvien* (voie vaginale et voie périnéale).

— L'infiltration par voie périnéale atteint le ganglion en traversant les plans du périnée. Après asepsie rigoureuse, on enfonce une aiguille perpendiculairement à la peau, en dehors et en avant de l'anus, à 1 cm en avant des ischions, on la dirige en restant un peu en avant et en dehors de la face latérale du rectum. On l'enfonce à 10 cm de profondeur; on peut guider l'aiguille dans un plan strictement sagittal à l'aide de l'index gauche, introduit dans le vagin. L'aiguille longe la paroi latérale du vagin et arrive au niveau de l'isthme de l'utérus au contact duquel on fait l'injection.

Les sympathectomies.

La section du nerf présacré décrite par Cotte est réalisée après incision cutanée sus-pubienne (type Pfannestiel) et ouverture médiane du plan musculo-aponévrotique. Après avoir écarté la masse intestinale, le promontoire est abordé. Le péritoine postérieur est incisé sur la ligne médiane; les vaisseaux iliaques primitifs sont visibles; le mésosigmoïde et ses vaisseaux sont écartés vers la gauche. Une nappe cellulo-fibreuse dans laquelle est le nerf présacré est séparée du plan vertébral. Elle est disséquée vers le haut et vers le bas où elle se divise en deux branches divergentes : les nerfs hypogastriques. On sectionne la nappe fibronerveuse en haut et en bas.

La résection des nerfs hypogastriques se fait à partir du nerf présacré par la même voie.

CHAPITRE XXVI

L'INNERVATION ET LA SYSTÉMATISATION RÉGIONALES ET VISCÉRALES

Après avoir suivi les nerfs sympathiques des centres aux tissus à travers les différentes formations sympathiques, il est d'un intérêt certain d'essayer de suivre l'origine et le trajet des voies sympathiques de chaque région et de chaque viscère. Pour ce qui concerne l'innervation vasculaire; cette étude a été faite en détail dans notre ouvrage sur *Le Système neurovasculaire* (1949). L'ensemble du système neurovasculaire et les nerfs vasculaires représentent en réalité la partie essentielle du système sympathique; très souvent, nerfs viscéraux et nerfs vasculaires sont confondus et l'innervation sympathique des viscères vient avec les pédicules vasculaires.

GÉNÉRALITÉS

Le système nerveux neurovégétatif comprend deux étages : un étage central constitué par les centres situés dans le cerveau et le tronc cérébral; un étage périphérique représenté par les centres médullaires et la chaîne sympathique.

Les voies sympathiques, dans leur trajet périphérique, traversent deux neurones : un neurone préganglionnaire ou médullo-ganglionnaire, un neurone ganglionnaire ou ganglio-viscéral.

Le neurone préganglionnaire. — A la sortie du névraxe, les fibres sympathiques sont mélangées aux autres. Certaines cheminent dans les nerfs crâniens, d'autres, plus nombreuses, dans les nerfs rachidiens. Ces dernières s'isolent vite, et par les rameaux communicants blancs vont aux ganglions de la chaîne latéro-vertébrale.

D'après la conception de Gaskell et Langley, les centres végétatifs médullaires et les rameaux communicants blancs s'étendent du premier segment thoracique au deuxième segment lombaire, les fibres préganglionnaires n'existeraient donc que dans ces limites. Si l'on admet cette conception, les ganglions thoraciques et les deux premiers ganglions lombaires prennent une importance particulière, et le ganglion stellaire et les deux premiers ganglions lombaires qui sont aux extrémités représentent les passages obligés des fibres préganglionnaires destinées, vers le haut à la chaîne cervicale, et vers le bas à la chaîne lombo-sacrée. A partir d'eux, la chaîne ganglionnaire latéro-vertébrale ne serait qu'un « tronc périphérique centrifuge » (Leriche et Fontaine).

Cette conception, en faveur auprès de nombreux physiologistes, n'est pourtant pas admise par tous. Laruelle (1939) a démontré qu'il existe des centres végétatifs, échelonnés sur toute la hauteur de la moelle. Certains auteurs, Kiss et Juba en particulier, ont trouvé des fibres myéliniques préganglionnaires dans les rameaux communicants cervicaux et lombaires. Y. Guerrier (1944) a prouvé que des fibres préganglionnaires cervicales font relais dans les cellules ganglionnaires du plexus vertébral (chaîne ganglionnaire cervicale profonde) (v. p. 323).

Le neurone ganglionnaire. — Les fibres préganglionnaires s'articulent avec les neurones ganglionnaires. Certaines fibres préganglionnaires font synapse dans le ganglion correspondant; d'autres ne trouvent leur relais que dans les ganglions sus- ou sous-jacents à leur pénétration dans la chaîne sympathique.

La surrénale est le seul organe auquel aboutis-

sent directement des fibres préganglionnaires qui se terminent dans la médullaire. Les cellules de la médullaire surrénale font partie du système chromaffine ou paraganglionnaire qui a la même origine que les ganglions sympathiques; elles sont, en somme, les homologues des neurones ganglionnaires (Hollinshead, 1936; Swinyard, 1937).

On serait tenté de penser *qu'à l'aspect métamérique de la chaîne sympathique correspond une métamérie fonctionnelle* et que les ganglions de la chaîne latéro-vertébrale constituent des centres d'importance égale régissant, dans leur territoire somatique, des régions superposées dont les limites sont calquées sur la topographie cérébro-spinale, et ayant dans leur territoire viscéral une distribution étagée correspondant à la disposition viscérale. On peut admettre que le ganglion cervical supérieur est l'origine principale des fibres post-ganglionnaires de la circulation cérébrale et rétinienne, le cervical moyen du larynx et du corps thyroïde, le ganglion cervical inférieur du membre supérieur, les ganglions thoraciques supérieurs des viscères thoraciques, les ganglions thoraciques inférieurs des viscères de l'abdomen, les ganglions lombaires des viscères pelviens et de la portion proximale du membre inférieur, les ganglions sacrés des vaisseaux du périnée et de la portion distale du membre inférieur.

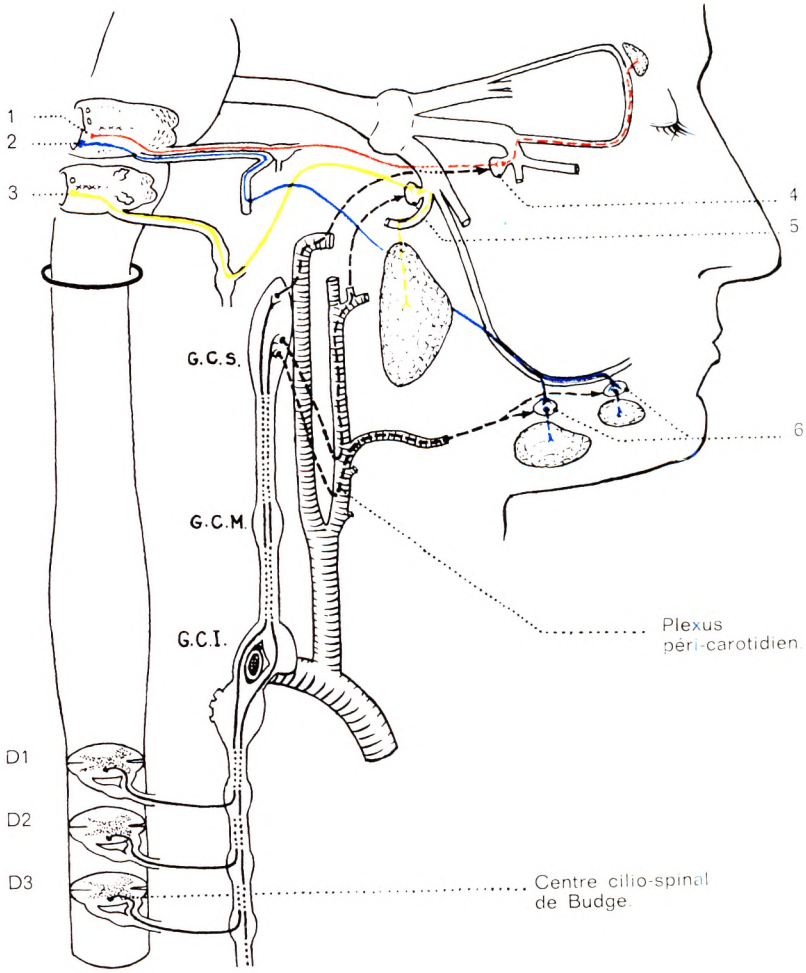

FIG. 301. — *Sympathique et parasympathique crânien.*

1, noyau lacrymo-muco-nasal; *2*, noyau salivaire supérieur; *3*, noyau salivaire inférieur; *4*, ganglion sphéno-palatin; *5*, ganglion otique; *6*, ganglions sous-maxillaire et sub-lingual.

I. — LE SYMPATHIQUE DE LA TÊTE ET DU COU

Les fibres préganglionnaires de la tête et du cou sortent des trois ou quatre premiers segments thoraciques et remontent vers le ganglion stellaire. Dans ce ganglion, certaines fibres s'articulent, et de là, les fibres post-ganglionnaires vont aux artères carotide primitive, vertébrale et sous-clavière; d'autres fibres traversent le ganglion stellaire sans s'arrêter et gagnent toujours à l'état de fibres préganglionnaires les ganglions sus-jacents. Le ganglion cervical moyen serait, d'après Leriche et Fontaine, le relais de fibres destinées à la langue, au larynx et au corps thyroïde. Du ganglion cervical supérieur, les fibres post-ganglionnaires vont soit par les rameaux communicants gris s'anastomoser aux derniers nerfs crâniens et aux quatre premiers nerfs cervicaux, soit contribuer à former les plexus péri-artériels des carotides interne et externe et se distribuer à la tête et au cou en suivant ces plexus.

Les plexus péri-artériels très riches de la carotide externe et de ses collatérales se distribuent aux tissus de la face et aux plans extra-crâniens du crâne; ils suivent aussi les artères méningées et vont aux méninges (fig. 63, p. 67).

La muqueuse nasale mérite une attention particulière, car elle est richement innervée. Les fibres préganglionnaires vont du nerf intermédiaire de Wrisberg au ganglion sphéno-palatin en passant par le nerf grand pétreux profond et le nerf vidien; et du ganglion sphéno-palatin partent les fibres post-ganglionnaires; elles sont vasodilatatrices et sécrétrices. Blier a montré que le nerf vidien transporte des fibres vasoconstrictrices et des fibres vasodilatatrices; il recevrait les fibres vasoconstrictrices du ganglion cervical supérieur par l'intermédiaire du plexus carotidien et les fibres vasodilatatrices du VIIe nerf crânien.

Le corps thyroïde a une riche innervation. L'innervation sympathique prend son origine dans la moelle cervicale (C_5 à C_7), et relaie en partie dans la chaîne sympathique cervicale. Les fibres parasympathiques sont fournies par des branches du nerf laryngé supérieur, du récurrent, des rameaux cardiaques supérieurs, toutes originaires du vague.

Les plexus péri-carotidiens interne et vertébro-basilaire suivent les artères carotide interne et vertébrale dans la cavité crânienne et se poursuivent sur les artères cérébrales (voir *Le Système neurovasculaire*, 1949).

II. — LE SYMPATHIQUE DU MEMBRE SUPÉRIEUR

Les fibres sympathiques du membre supérieur proviennent des sept premiers segments thoraciques. Elles gagnent la chaîne ganglionnaire par les rameaux communicants blancs correspondants. Dans la chaîne ganglionnaire, elles remontent

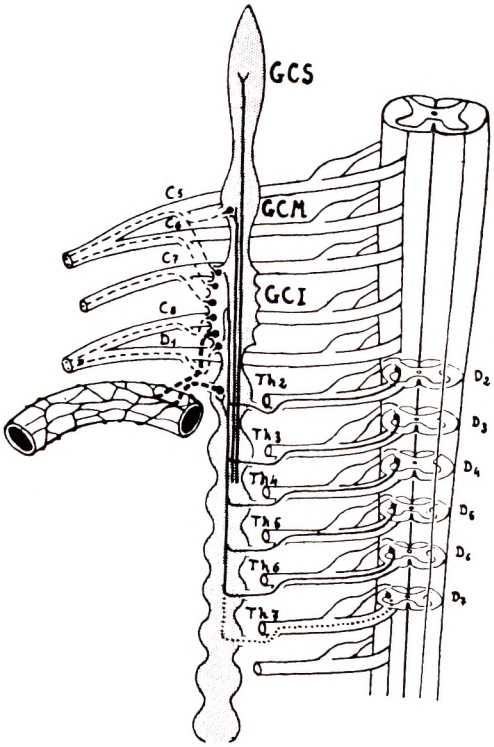

FIG. 302. — *Origine et trajet des fibres vaso-motrices du membre supérieur.*

jusqu'aux ganglions stellaire et premier thoracique où elles font relais. Les fibres post-ganglionnaires vont ensuite soit directement, soit par l'intermédiaire des rameaux communicants gris et du plexus brachial aux artères du membre supérieur (fig. 302). Dans le cas de plexus brachial préfixé, c'est-à-dire lorsque le 4e nerf cervical prend part à sa constitution, des rameaux communicants gris peuvent venir du ganglion cervical moyen; dans le cas d'un plexus brachial post-fixé auquel le deuxième nerf thoracique participe, ils viennent directement du deuxième ganglion thoracique.

III. — LE SYMPATHIQUE DU MEMBRE INFÉRIEUR

Les fibres sympathiques du membre inférieur issues des trois derniers segments thoraciques et des deux premiers lombaires font synapse dans les ganglions sympathiques lombaires et les trois premiers ganglions sacrés. De là, elles vont directement aux artères iliaques ou indirectement par les plexus lombaire et sacré, aux artères et aux tissus du membre inférieur.

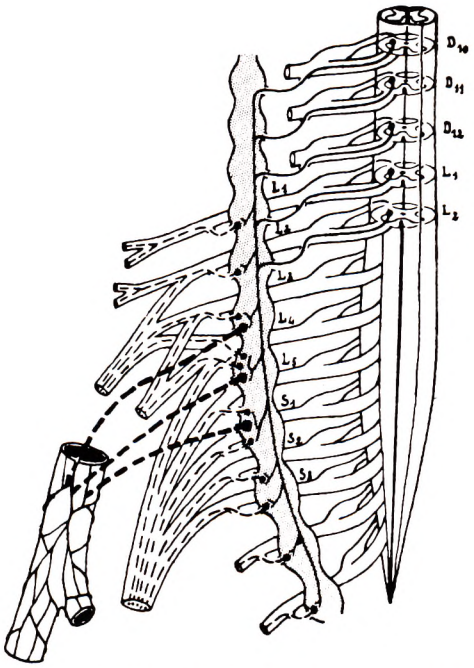

FIG. 303. — *Origine et trajet des fibres vasomotrices du membre inférieur.*

IV. — LE SYMPATHIQUE DES VISCÈRES THORACIQUES

Les fibres destinées aux viscères thoraciques sont issues des quatre ou cinq premiers segments thoraciques; elles font relais dans les ganglions correspondants et, de là, se distribuent aux vaisseaux de la base du cœur, aux coronaires et aux pédicules pulmonaires. Certaines remontent dans

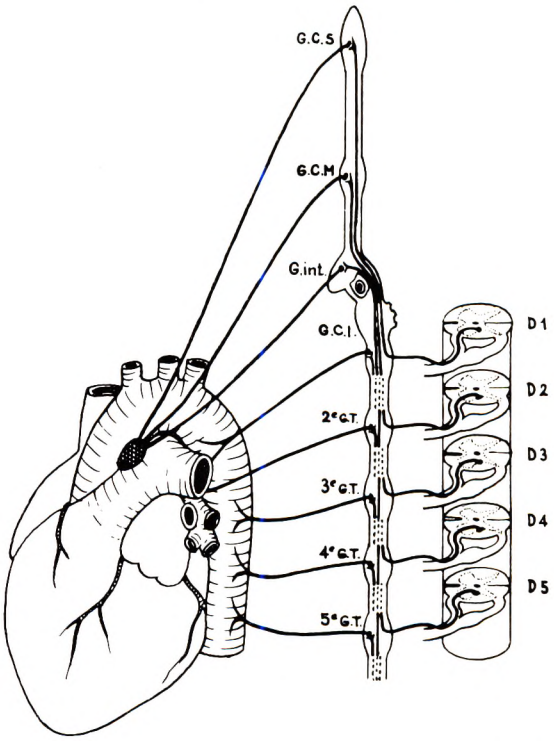

FIG. 304. — *Systématisation des voies sympathiques cardio-aortiques* (vue latérale gauche).

la chaîne sympathique cervicale et redescendent par les nerfs cardiaques supérieur moyen et inférieur qui aboutissent au plexus cardiaque (v. fig. 287, p. 352).

Les fibres sympathiques destinées à l'innervation broncho-pulmonaire viennent des cinq premiers segments thoraciques et passent par les ganglions correspondants. Au plexus broncho-pulmonaire aboutissent aussi des fibres parasympathiques issues du pneumogastrique. L'innervation des muscles respiratoires : diaphragme, scalènes, sterno-cléido-mastoïdien et trapèze, vient de la moelle cervicale et particulièrement des 3e, 4e et 5e segments médullaires (fig. 305).

Les fibres destinées aux artères pariétales du thorax ont une disposition métamérique; issues des segments médullaires, elles traversent des ganglions correspondants et vont aux artères intercostales soit directement, soit indirectement par les rameaux communicants gris et les nerfs intercostaux.

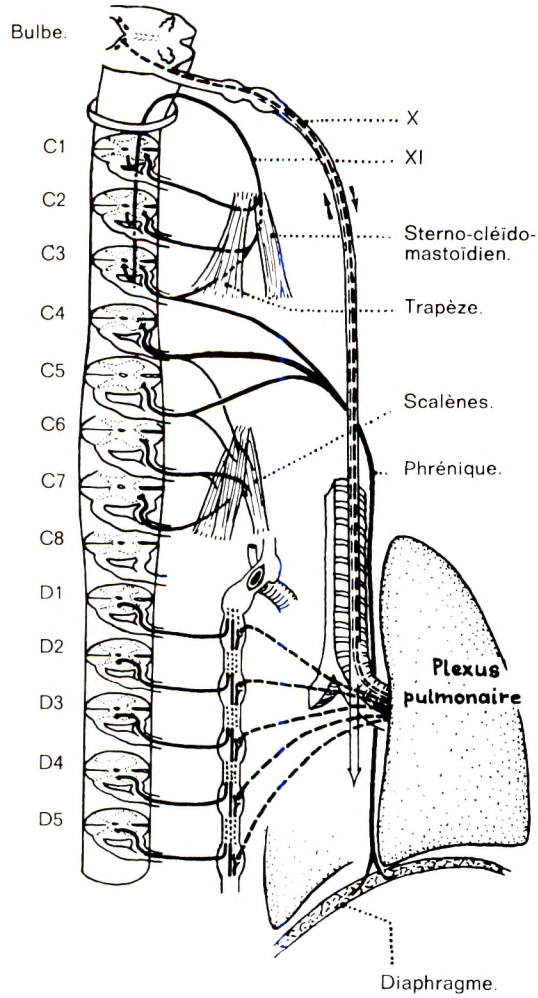

FIG. 305. — *Systématisation des voies sympathiques et parasympathiques broncho-pulmonaires, et de l'innervation des muscles respiratoires.*

cules artériels elles aboutissent aux viscères correspondants (fig. 307).

— Le tube digestif a une innervation d'origine double : les fibres sympathiques, après relais dans la chaîne sympathique, traversent les ganglions cœliaques et mésentériques et gagnent la paroi digestive. L'essentiel du contingent parasympathique vient du pneumogastrique; seuls, le rectum et la partie terminale du côlon reçoivent des fibres issues du centre parasympathique sacré. Des cellules ganglionnaires existent entre les deux couches de la musculeuse et dans la tunique sous-muqueuse. Ces cellules et leurs prolongements amyéliniques forment le plexus d'Auerbach, intramusculaire, et le plexus de Meissner, sous-muqueux.

— L'innervation sympathique du rein vint des 10e, 11e et 12e segments thoraciques. Les fibres traversent le plexus solaire et principalement le ganglion aortico-rénal; elles pénètrent dans le hile du rein avec les vaisseaux. Des fibres parasympathiques fournies par le pneumogastrique les accompagnent.

— L'innervation de l'ovaire est à la fois sympathique et parasympathique. Pour la voie sympathique, à partir d'un centre médullaire situé entre L_2 et L_5, les fibres vont au plexus solaire d'où se détache le nerf utéro-ovarien qui suit le pédicule ovarien supérieur. Les fibres du centre parasympathique sacré atteignent l'ovaire par le plexus hypogastrique.

— Les testicules possèdent également une double innervation : les filets sympathiques du plexus spermatique formé par des rameaux en provenance du plexus solaire se rendent aux testicules avec l'artère spermatique. Le plexus vésico-déférentiel en provenance du plexus hypogastrique envoie quelques ramuscules testiculaires qui suivent l'artère déférentielle et le canal déférent.

V. — LE SYMPATHIQUE DES VISCÈRES ABDOMINAUX

Les fibres des viscères abdominaux viennent des six derniers segments thoraciques et des deux premiers lombaires; elles traversent les ganglions correspondants où elles font synapse; de là, par les nerfs splanchniques, elles vont aux artères cœliaque, mésentérique, rénale... et par les pédi-

VI. — LE SYMPATHIQUE DES VISCÈRES PELVIENS

Les fibres sympathiques destinées aux viscères pelviens font synapse dans les ganglions lombaires et sacrés, et par les splanchniques pelviens et le plexus hypogastrique vont avec les branches viscérales de l'artère hypogastrique aux viscères pelviens.

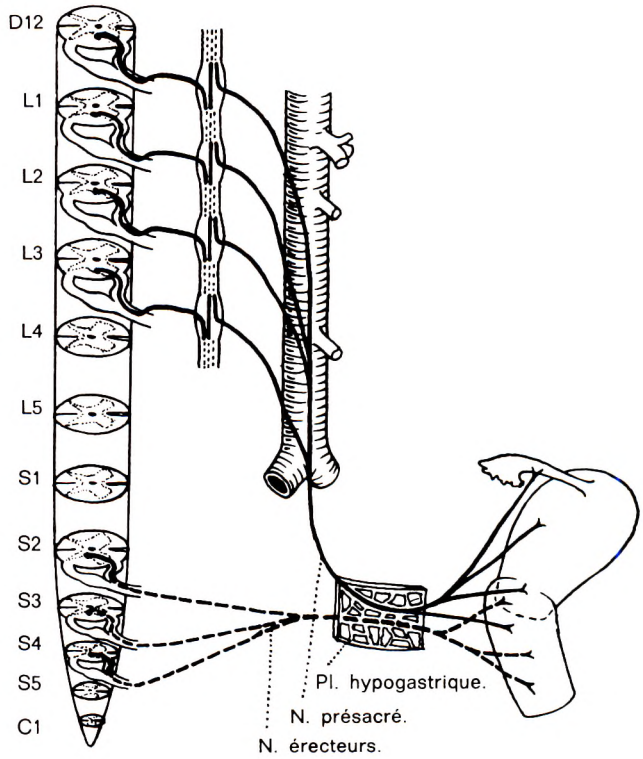

FIG. 306. — *L'innervation de l'utérus et du vagin.*

*1° **L'innervation de l'utérus et des trompes*** a une origine sympathique et une origine parasympathique (fig. 307).

Les fibres sympathiques issues des centres médullaires situées de D_{12} à L_3 traversent les ganglions correspondants, cheminent dans les plexus préaortiques et le nerf présacré et arrivent au plexus hypogastrique.

Les fibres parasympathiques venues des 2e, 3e et 4e segments médullaires sacrés sont fournies par les nerfs érecteurs.

Du plexus hypogastrique, de nombreux nerfs vont à l'utérus et au vagin. Au niveau des trompes, l'influence du système nerveux végétatif est plus importante que sur l'utérus qui dépend davantage des hormones ovariennes. Le sympathique agit sur la contractilité tubaire; le réseau nerveux est surtout dense au niveau de la jonction de l'isthme et de l'ampoule. L'activité musculaire de la trompe est supprimée par blocage des récepteurs alpha-adrénergiques; elle est stimulée par les agonistes alpha-adrénergiques.

*2° **L'innervation de la vessie*** est, à la différence de celle des autres viscères, double : elle est de nature végétative et de nature somatique; cela tient à sa constitution faite de l'association d'une musculature lisse et d'une musculature striée et à son fonctionnement à la fois automatique et volontaire (fig. 308).

— **L'innervation sympathique** ou neurovégétative commande le muscle des parois vésicales, le détrusor dont les fibres lisses sont entrecroisées sur trois couches et qui constitue au niveau du col de la vessie le sphincter lisse ou sphincter interne. La construction est celle du système sympathique.

Les fibres sympathiques venues des neurones préganglionnaires situés dans le tractus intermédio-latéral des segments médullaires 12e dorsal et 1er et 2e lombaires vont, après avoir fait relais dans les ganglions correspondants de la chaîne sympathique transiter dans l'un des deux plexus hypogastrique.

Les fibres parasympathiques issues de neurones préganglionnaires situés au niveau des 2e, 3e et 4e myélomères sacrés dans le centre vésico-spinal de Sludge arrivent au plexus hypogastrique où elles relaient par les nerfs érecteurs.

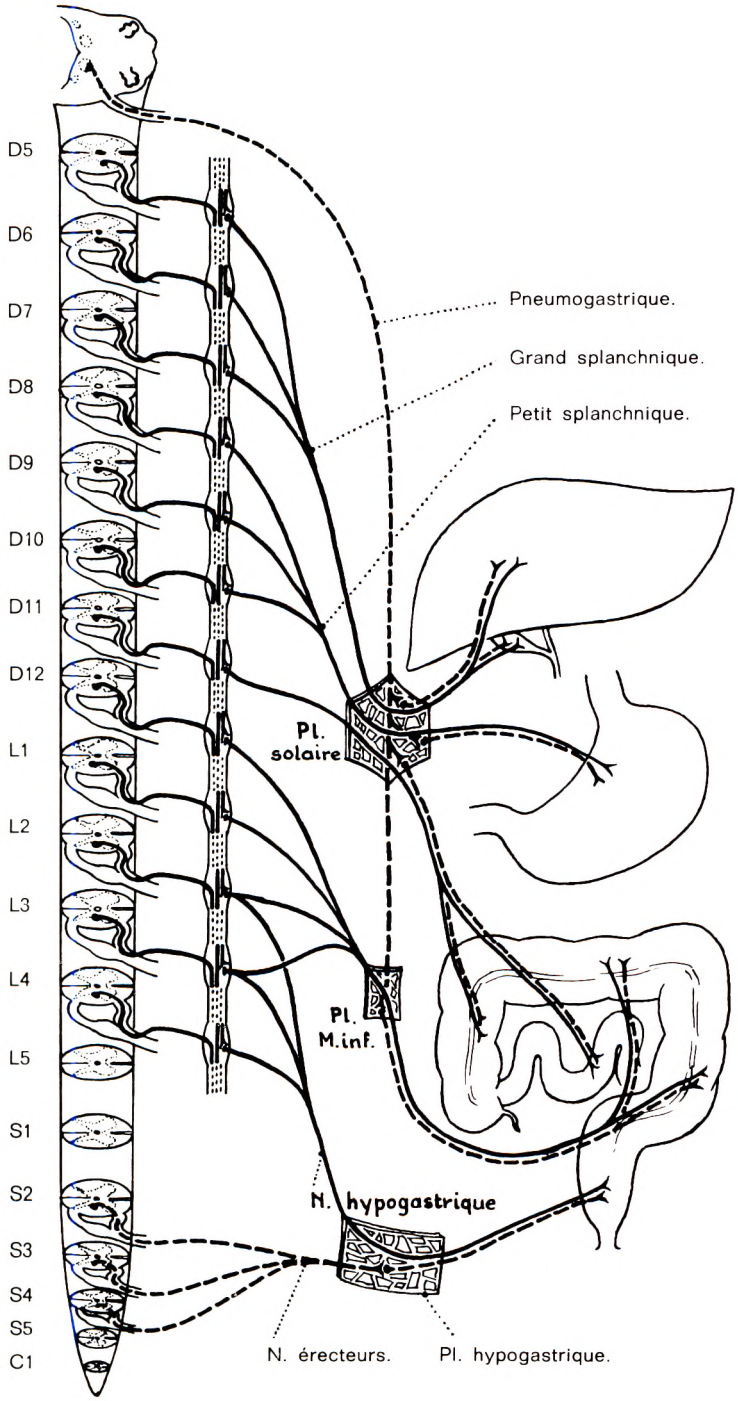

FIG. 307. — *Systématisation des voies sympathiques du tube digestif.*

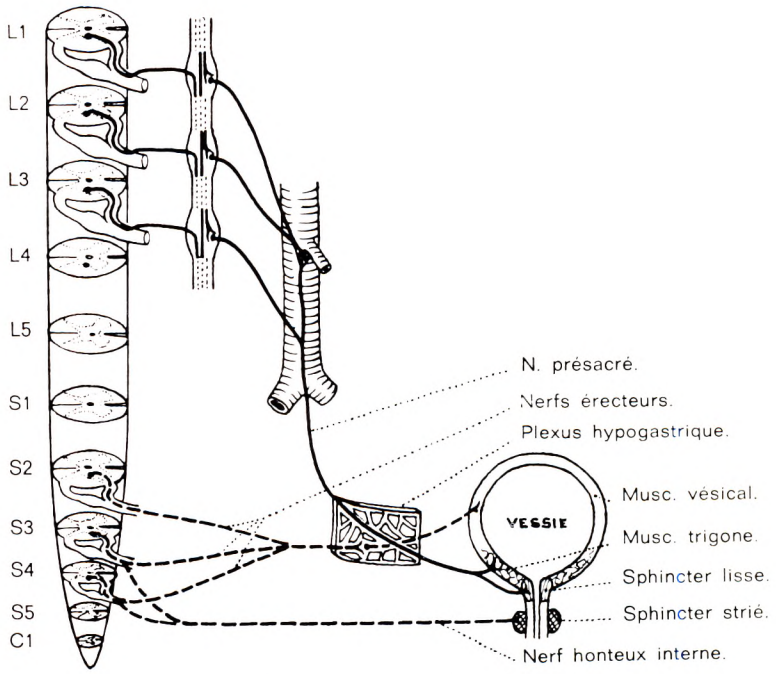

FIG. 308. — *Systématisation des voies sympathiques de la vessie.*

Après le plexus hypogastrique, les fibres neuro-végétatives aboutissent au muscle détrusor et au sphincter interne. Elles agissent sur la musculature lisse par l'intermédiaire de médiateurs chimiques. Le sympathique est adrénergique : des récepteurs alpha-adrénergiques prédominent au niveau de la base de la vessie et de l'urèthre, leur stimulation accroît le tonus de la musculature lisse à ce niveau et assure donc la continence; des récepteurs bêta-adrénergiques sont essentiellement disposés au niveau de la calotte vésicale, leur stimulation favorise la relaxation du détrusor. Le parasympathique est cholinergique; la stimulation des nerfs érecteurs provoque la contraction du détrusor et les anticholinergiques son relâchement.

— **L'innervation somatique** venue des 3e et 4e segments médullaires sacrés suit le nerf honteux interne et se termine dans le sphincter strié ou sphincter externe. D'après Gil Vernet et Winckler, les fibres destinées à ce muscle viendraient en réalité des nerfs érecteurs et du plexus hypogastrique; ainsi s'expliquerait l'échec de la section du nerf honteux interne pratiquée dans le cas de spasme du sphincter strié. On peut admettre une innervation double végétative et somatique de ce muscle.

— **Des voies afférentes** partent de la muqueuse et de la musculature de la vessie et de l'urèthre au niveau desquelles existent des récepteurs de différents types; elles transportent la sensibilité tactile et douloureuse et la sensibilité proprioceptive (besoin d'uriner) et gagnent la moelle après avoir cheminé dans le plexus hypogastrique et les nerfs érecteurs. A partir de l'urèthre postérieure d'autres fibres sensitives vont transiter dans le nerf honteux interne. Les connexions centrales des voies afférentes se font par les cordons postérieurs et les faisceaux spinothalamiques...

La systématisation de l'innervation vésicale permet de décrire deux arcs réflexes :

— un arc réflexe court fait des plexus intramuraux définit la vessie autonome, bien mal dénommée car elle ne peut pas assurer une miction efficace et donc avoir une véritable autonomie;

— un arc réflexe long fait de l'innervation extrinsèque et des centres médullaires définit la vessie médullaire qui progressivement après l'apparition du besoin d'uriner entre le 12e et le 18e mois de la vie est transmise au contrôle des centres supérieurs.

La miction est constituée par une part automatique et par une part volontaire.

1) *Le fonctionnement automatique.* — La réplétion vésicale : pendant le remplissage ou diastole vésicale, la pression intravésicale reste sensiblement égale en raison des propriétés élastiques de la paroi de la vessie qui s'adapte jusqu'à ce que la capacité maximale (300 à 500 ml chez l'adulte normal) soit atteinte. Des récepteurs sensibles à l'extension transmettent au centre réflexe sacré qui automatiquement inhibe la contraction du détrusor et augmente la tonicité du sphincter lisse, ce qui assure la continence.
mictionnelle le détrusor se contracte et la pression intravésicale augmente (2 à 3 secondes), l'orifice vésico-uréthral s'ouvre. Pendant la miction, le sphincter strié et toute la musculature périnéale se relâche, le détrusor se contracte. Le passage de l'urine par le jeu d'un réflexe entretenu par la sensibilité de l'urèthre postérieure maintient le relâchement du sphincter lisse.

2) *Le fonctionnement volontaire* intervient soit pour déclencher l'évacuation vésicale réflexe par la contraction abdominale et la décontraction du sphincter externe, soit pour renforcer le tonus de ce muscle en cas de besoin d'uriner impérieuse impossible à satisfaire. On peut ainsi soit se forcer à uriner en dépit d'une réplétion vésicale incomplète, soit interrompre une miction avant l'évacuation complète de la vessie.

Les troubles de la miction d'origine neurologique :

1) Les vessies neurologiques de type central. — Lorsque la lésion siège au-dessus du centre médullaire sacré, elle est supranucléaire. La vessie est réduite à une activité médullaire incontrôlée, qui se traduit par des troubles moteurs : le détrusor se contracte de façon anarchique responsable de fuites en jet, la spasticité du sphincter strié entraîne une rétention chronique, et par des troubles sensitifs : suppression de l'envie d'uriner.

2) Les vessies neurologiques de type périphérique. — La lésion est nucléaire (cône terminal) ou infranucléaire : la vessie est dite autonome, terme inexact car le système nerveux intrinsèque est incapable d'assurer une véritable autonomie vésicale. Il y a distension par vessie hypotonique et incontinence par l'activité du sphincter strié, ce qui rend la rééducation difficile.

INDEX ALPHABÉTIQUE

A

Accessoire du brachial cutané interne, 234.
Achromatopsie, 42.
Aditus ad antrum, 96.
Anastomose cervico-gassérienne de F. Franck, 59, 66.
— rétro-xiphoïdienne d'Hirschfeld, 203.
Andersch (ganglion), 119.
Anisocorie, 330.
Anneau de Zinn-Haller, 50.
— du soléaire, 286.
Anse de Drobnik, 133, 325.
— de Galien, 138.
— de Haller, 103, 124.
— de l'atlas, 197.
— de Vieussens, 133, 348.
— mémorable de Wrisberg, 139, 357.
Aponévrose de Ténon, 50.
Aqueduc de Fallope, 96.
Arcade de Maubrac, 149.
Arc hyoïdien, 18, 93.
— mandibulaire, 18.
— -réflexe salivaire antérieur, 87.
— — — postérieur, 87.
Area acustica, 112.
Argyll-Robertson (signe), 61.
Arnold (ganglion otique), 81, 349.
— (grand nerf occipital), 189, 195.
— (nerf récurrent), 67.
— (nerf supra-trochléaire), 68.
— (plexus intercarotidien), 349.
Artère axillaire, 246.
— centrale du nerf optique, 36.
— des nerfs, 5.
— fémorale, 393.
— fessière, 393.
— ischiatrique, 393.
— obturatrice, 393.
— ophtalmique, 36.
— plantaire externe, 296.
— poplitée, 296.
— tibiale antérieure, 297.
Articulation unco-vertébrale, 185.
Aschoff-Tavara (nœuds), 312.
Atrophie optique hérédo-familiale de Leber, 44.
Audiométrie, 114.
Auerbach (plexus), 312, 372.
Auriculo-temporal, 78.

B

Babinski-Weill (épreuve), 116.
Bandelette olfactive, 25.
Barany (technique), 117.
Bechterew (noyau), 113.
Béclard (triangle), 158.
Bell (Ch.) (nerf respiratoire externe), 214.
— (signe), 106.
Bénédict (syndrome), 58.
Bernard-Horner (syndrome de Claude), 212, 252, 330.
Blandin (ganglion sub-lingual), 80.
Blandin-Nuhn et Weber (petites glandes salivaires), 80.
Bonnet, 340, 356.
Bochdalek (ganglion antérieur), 74.
Botal (ligament), 137.
Boutonnière de Juvara, 78.
— rétro-condylienne, 78.
Brachial cutané interne, 298.
Branche antérieure des nerfs rachidiens, 197.
— — — thoraciques, 249.
— — sensitive du radial, 237.
— auriculaire du plexus cervical, 198.
— cervicale transverse du plexus cervical, 199.
— cervico-faciale, 102.
— cutanée dorsale de la main, 227.
— cutanée péronière, 280.
— descendante, 199.
— dorsale ou postérieure, 164.
— mastoïdienne, 198.
— musculaire ou profonde, 199.
— postérieure des nerfs rachidiens, 189.
— postérieure motrice, 236. 335.
— sensitive ou superficielle, 198.
— sus-acromiale, 199.
— sus-claviculaire, 199.
— sus-sternale, 199.
— temporo-faciale, 102.
— ventrale ou antérieure, 164.
Budge (centre cilio-spinal), 330, 348.
Bulbe olfactif, 25, 26.

C

Cajal (noyau commissural), 124.
Campimétrie, 42.

Canal brachial de Cruveilhier, 218, 226.
— carpien, 219.
— de conjugaison, 185.
— de Warthon, 80.
— en Y ou de Stinson, 72.
— optique, 35.
— sous-pubien, 261.
Cassan, 323, 326, 423.
Causalgie, 6.
Cavum de Meckel, 65, 89.
Cellule bipolaire, 27, 38.
— de Schultze, 27.
— de Schwann, 3.
— de soutien de Deiters, 111.
— en T, 4, 166.
— ganglionnaire, 4.
— mitrale, 28.
— multipolaire, 38.
— pseudo-unipolaire, 166.
— visuelle, 38.
Cénesthésie, 316.
Cénestopathie, 316.
Centre cilio-spinal de Budge, 330.
— de la phonation, 143.
— psycho-moteur, 53.
— sacré de Sludge, 374.
— sensorio-moteur, 53.
Chaîne sympathique cervicale, 321.
Champ visuel, 42.
Charpy, 323.
— (lame sagittale), 149.
Chassaignac (tubercule), 325.
Chaussier, 356.
Chémodectome, 347.
Chippault (lois), 180.
Citerne basale, 16.
— de Pecquet, 359.
Civinni (ligament), 76.
Clarke (colonne), 173.
Classification électrophysiologiqsue de Gasser et Erlanger, 4.
— de Van Wijhe, 18.
Cloquet, 357.
Coefficient olfactif, 29.
Collet (syndrome), 146.
Colobomes, 33.
Colonne de Clarke, 173.
Conduction aérienne, 114.
— osseuse, 114.
Corde du tympan, 100.
Corps de Zucherkandl, 347.
Corti (ganglion de), 109, 112.
— (organe), 111.
Coulisse ostéo-fibreuse épitrochléo-olécrânienne, 227.
Crête ganglionnaire, 18.
Creux poplité, 279, 290.
Cruveilhier (canal brachial), 218, 226.
— (plexus cervical postérieur), 189.

D

Darkewitch (noyau), 51.
Défilé interdisco-articulaire, 179.
Défilé interscalénique, 209.
— rétroclaviculaire, 209.
Deiters (cellules de soutien), 111.
— (noyau dorsal externe ou), 113.
Déjerine (faisceau en croissant), 173.
— (schéma), 168.
Delmas et Laux (nomenclature), 311, 362.
— — (tronc pneumogastrique abdominal), 139.
Dermatome, 168, 317.
Diencéphale, 18.
Drobnik (anse), 133, 325.
Duchenne-Erb (syndrome supérieur ou de), 211.
Dyschromatopsie, 42.

E

Eckardt (nerfs érecteurs), 300, 362.
Edinger-Westphall (noyau), 51.
Ehrenritter (ganglion), 119.
Electrodiagnostic, 7.
Electromyographie, 8.
Electronystagmographie, 117.
Elsberg (test), 29.
Eminence styloïde de Politzer, 98.
Eminentia teres, 53.
Endonèvre, 2.
Epimère, 18.
Epinèvre, 2.
Epiphora, 106.
Epreuve au diapason, 114.
— calorique, 117.
— de Babinski-Weill, 116.
— de Rinne, 115.
— de Romberg, 116.
— de Schwabach, 114.
— de Tchermak, 127.
— de Weber, 114.
— giratoire, 116.
Espace pelvi-rectal, 365.
— ptérygo-maxillaire, 75.
— quadrilatère de Wrisberg, 138.
— rétrostylien, 323.
— sous-arachnoïdien, 177.
Eustache (trompe), 109.
Exploration clinique, 6.
— électrique, 7.

F

Faisceau accessoire du trijumeau, 64.
— de Fleschig et de Gowers, 173.
— de Goll et Burdach, 173.
— en croissant de Déjerine, 173.
— longitudinal dorsal de Schultze, 142.
— spino-thalamique antérieur, 173.
Fallope (aqueduc), 96.
— (hiatus), 96.
Farabeuf (triangle), 135, 157.
Fente colobomique, 33.
— huméro-tricipitale, 235.

Fibre amyélinique, 3.
— de Remak, 4, 19, 313.
— motrice, 5.
— myélinique, 3.
— — préganglionnaire, 313.
— post-ganglionnaire, 313.
— sensitive, 5.
— sympathique, 6.
Filet sphéno-ethmoïdal de Luschka, 69.
Fleschig et Gowers (faisceau), 173.
Fonction motrice, 6.
— neurovégétative, 6.
— sensitive, 6.
Fond d'œil, 43.
Foramen singulare de Morgagni, 96, 111.
Formations chromatiques de Nissl, 313.
Forster-Kennedy (syndrome), 44.
Fosse ptérygo-maxillaire, 71.
— sus- et rétropleurale de Sébileau, 325.
Fossette ilio-lombaire, 259.
Foville (schéma), 53.
Frank (F.) (anastomose cervico-gassérienne), 59, 66.
Frey (test), 85.
Fuchs (syndrome), 330.

G

Gaine de myéline, 3.
— de Schwann, 2, 308.
— du nerf optique, 35.
— hypogastrique, 362.
— méningée périradiculaire, 177.
Galien (anse), 138.
Ganglion acoustique, 109.
— antérieur de Bochdalek, 74.
— aortico-rénal, 356.
— cervical inférieur, 321, 325.
— — moyen, 321, 324.
— — supérieur, 321, 323.
— cortico-rénal, 356.
— cranio-rachidien, 4.
— d'Andersch, 119.
— de Corti, 109, 112.
— de Gasser, 18, 65, 89.
— d'Ehrenritter, 119.
— de Kutner, 157.
— de l'auditif, 18.
— de Scarpa, 109, 112.
— d'Hirschfeld, 336.
— du IX, 19.
— du X, 19.
— géniculé, 96, 104.
— — du facial, 18.
— intermédiaire, 322.
— jugulaire, 130.
— mésentérique supérieur, 356, 372.
— ophtlamique, 36, 59, 348.
— otique, 77, 81, 349.
— plexiforme, 130.
— postérieur de Valentin, 74.
— prévertébral ou préviscéral, 347.
Ganglion semi-lunaire, 355, 359.
—sous-maxillaire de Meckel, 80.
— sphéno-palatin de Meckel, 72, 74, 99, 348.
— spinal, 4, 175.
— stellaire, 321. 333.
— sublingual de Blandin, 80.
Garcin (syndrome total), 16.
Garnier et Villemin (plexus thyroïdien supérieur), 135.
Gask et Ross (voie antéro-externe), 333.
Gasser (ganglion), 18, 65, 89.
Gasser et Erlanger (classification électrophysiologique), 4.
Glomérule olfactif, 28.
Glomus, 347.
Glosso-pharyngien, 119.
Gool et Burdach (faisceau), 173.
Gradenigo (syndrome), 16, 58, 66.
Grande échancrure sciatique, 275.
Grand nerf abdomino-génital, 257.
— — occipital d'Arnold, 189.
— — pétreux profond, 122.
— — — superficiel, 99.
— — sciatique, 275.
— — splanchnique, 335, 356.
Groupe spinal de Sébileau, 149.
Grüber (incisur), 65.
— (ligament pétro-sphénoïdal), 49.
Guyon (loge), 227.

H

Haller (anse), 103, 124.
— (plexus laryngé), 136.
— (plexus pharyngien), 329.
Héméralopie, 42.
Hémianopsie, 42.
Henle (nerf de l'artère cubitale), 227.
Héring (nerf du sinus carotidien), 127, 349.
Hétérochromie, 330.
Hiatus de Fallope, 96.
Hirschfeld (anastomose rétro-xiphoïdienne), 203.
— (ganglion), 336.
— (nerf sphéno-palatin externe), 72.
— (nerf sphéno-palatin interne), 72.
Histogramme des nerfs crâniens, 19.
Hyperhydrose faciale, 87.
Hypomère, 18.
Hyrtl (ligament), 77.
— (nerf intercosto-huméral), 251.
— (pli laryngé), 136.

I

Incisure de Grüber, 65.
Infiltration du nerf obturateur, 263.
— du nerf présacré, 368.
— du plexus brachial, 212.
— — honteux, 302.
— — hypogastrique, 368.
— du sympathique cervical, 331.

Infiltration lombaire, 342.
— stellaire, 332.
— thoracique, 337.
Influx olfactif, 28.
Intermédiaire de Wrisberg, 96, 104, 349, 379.

J

Jacobson (nerf), 122, 326, 349.
Jendrossik (syndrome), 108.
Juvara (boutonnière), 76.

K

Keith et Flach (nœuds), 312.
Kératite neuro-paralytique, 87.
Klumpke-Déjerine (syndrome inférieur), 212.
Korsakoff (syndrome), 61.
Kutner (ganglion), 157.

L

Lagophtalmie, 106.
Lame de Treitz, 359.
— latérale, 18.
— sagittale de Charpy, 149.
Latarjet (nerf principal postérieur de la petite courbure), 139.
Lazorthes, 10, 12, 30, 38, 61, 65, 99, 190, 247, 296, 322.
Leber (atrophie optique hérédo-familiale), 44.
Lejars (rameau thénarien), 237.
Lésions ischémiques des nerfs, 10.
— toxi-infectieuses, 10.
— traumatiques, 11.
Ligament de Botal, 137.
— de Civinini, 76.
— de Hyrtl, 77.
— pétro-sphénoïdal de Grüber, 49.
— sphéno-maxillaire, 75.
Lingula de Wrisberg, 64.
— du spnénoïde, 65.
Lobstein, 336, 357.
Loge de Guyon, 227.
Loi de Chippault, 181.
— de Magendie, 181.
— de Semon-Rosenbach, 143.
Losange poplité, 286.
Lundborg, 5.
Luschka (filet sphéno-ethmoïdal), 69.
— (nerf sinu-vertébral), 186.

M

Mac Even (triangle sus-méatique), 98.
Magendie (loi), 181.
Maladie de Raynaud, 319, 331, 337.
Maubrac (arcade), 149.
Maubrac et Bard (nerf céphalogyre), 151.
Maxillaire inférieur, 75.
Meckel (cavum), 65, 75.
— (ganglion sous-maxillaire), 80.
— (ganglion sphéno-palatin), 74, 348.
Meissner (plexus), 312.
Ménière (vertige), 115.
Méralgie paresthésique de Roth, 259.
Mésaxone, 3.
Mésencéphale, 22.
Mésoderme céphalique, 16.
Mésonère, 18.
Métencéphale, 22.
Millard-Gubler (syndrome), 58, 107.
Monoyer (échelle), 40.
Morgagni (foramen singulare), 96, 111.
Moteur oculaire commun, 47.
— — externe, 47.
Muscle du marteau, 78.
Musculo-cutané externe, 265.
— — interne, 266.
Myélencéphale, 22.
Myélomère, 308, 316.
Myotome, 170.

N

Nageotte (nerf radiculaire), 179.
— (noyau gustatif), 104.
Nerf abdomino-génital, 257.
— ampullaire externe, 111.
— — postérieur, 111.
— — supérieur, 111.
— anal, 300.
— ano-coccygien, 303.
— articulaire, 248, 298.
— auriculaire postérieur, 101.
— auriculo-temporal, 78.
— brachial cutané interne, 233.
— buccal, 77.
— cardiaque inférieur, 138.
— — supérieur, 136.
— carotico-tympanique, 326.
— carotidien, 123, 326.
— céphalogyre de Maubrac et Bard, 151.
— cervico-isthmique, 364.
— ciliaire, 69.
— circonflexe, 241.
— cochléaire, 111.
— crural, 264.
— cubital, 225.
— de conjugaison de Sicard et Cestan, 179.
— de Jacobson, 122, 326.
— de la courte portion du biceps, 277.
— de l'angulaire, 200, 215.
— de la prostate, 364.
— de l'artère cubitale de Henle, 227.
— de la vésicule séminale, 364.
— de la vessie, 364.

Nerf de l'extenseur commun des orteils, 281.
— — propre du gros orteil, 281.
— de l'hyoglosse, 159.
— de l'ischio-coccygien, 300.
— de l'obturateur interne, 274.
— de l'utérus, 364.
— dentaire antérieur, 74.
— — inférieur, 79, 89.
— — moyen, 74.
— — postérieur, 73.
— des canaux déférents, 364.
— des muscles prévertébraux, 200.
— — sous-hyoïdiens, 200.
— des scalènes, 200.
— diaphysaire de l'humérus, 216, 247.
— — du fémur, 297.
— — du péroné, 297.
— — du radius et du cubitus, 247.
— — du tibia, 297.
— digital, 221.
— — de la verge ou du clitoris, 301.
— du 1er arc branchial, 64.
— du 2e arc branchial, 93.
— du 3e arc branchial, 119.
— du 4e arc branchial, 129.
— du biceps, 216.
— du carré crural, 273.
— du coraco-brachial, 216.
— du brachial antérieur, 216.
— du demi-membraneux, 276.
— du demi-tendineux, 276.
— du fessier inférieur ou petit sciatique, 274.
— — supérieur, 273.
— du génio-hyoïdien, 159.
— du grand adducteur, 262, 276.
— — dentelé, 214.
— — dorsal et du grand rond, 214.
— — pectoral, 213.
— du jumeau inférieur, 273.
— — supérieur, 273.
— du long triceps, 236.
— du muscle de l'étrier, 100.
— du pectiné, 264.
— du petit pectoral, 213.
— du pyramidal, 273.
— du quadriceps, 267.
— du rectum, 363.
— du releveur de l'anus, 300.
— du rhomboïde, 200, 215.
— du sinus carotidien, de Héring, 127, 349.
— du sous-clavier, 213.
— du sous-scapulaire, 214.
— du sterno-cléido-mastoïdien, 149, 199.
— du stylo-glosse, 123, 159.
— du stylo-hyoïdien, 101.
— du stylo-pharyngien, 123.
— du thyro-hyoïdien, 158.
— du trapèze, 149, 199.
— du vagin, 364.
— du vaste externe, 236, 267.
— — interne, 236, 267.
Nerf du ventre postérieur du digastrique, 101.
— érecteur d'Eckardt, 300, 362.
— fémoro-cutané, 259.
— frontal, 68.
— génito-crural, 258.
— honteux externe, 258.
— — interne, 300.
— hypogastrique, 362, 368.
— incisif, 79.
— intercarotidien, 135, 326.
— intercostal, 249.
— intercosto-huméral de Hyrtl, 251.
— laryngé inférieur ou récurrent, 136.
— — supérieur, 135.
— lacrymal, 67.
— lingual, 79.
— maxillaire inférieur, 75, 89.
— — supérieur, 70, 88.
— médian, 217.
— mentonnier, 79, 88.
— moyen et inférieur du jambier antérieur, 281.
— musculo-cutané, 215, 265, 281.
— nasal externe, 69.
— — interne, 69.
— naso-palatin, 89.
— obturateur, 259.
— œsophagien, 139.
— olfactif, 18, 25.
— ophtalmique de Willis, 66.
— optique, 18, 33.
— orbitaire, 72.
— osseux, 247, 297.
— palatin, 72, 89.
— pathétique, 47.
— perforant cutané, 300.
— périnéal, 301, 364.
— pharyngien, 123, 135.
— phrénique, 200.
— plantaire externe, 287.
— — interne, 287.
— présacré; 362, 368.
— principal postérieur de la petite courbure de Latarjet, 139.
— pulmonaire, 138.
— rachidien, 163, 185.
— radial, 234.
— radiculaire de Nageotte, 179.
— récurrent d'Arnold, 67.
— rénal postérieur de Walter, 336.
— respiratoire externe de Ch. Bell, 214.
— sacculaire supérieur, 111.
— saphène externe, 287.
— — interne, 266.
— — péronier, 280.
— sciatique poplité externe, 279.
— — — interne, 286.
— sinu-vertébral de Luschka, 186, 346.
— sous-orbitaire, 74, 88.
— sphéno-ethmoïdal de Luschka, 69.
— sphéno-palatin, 72.
— — — externe d'Hirschfeld, 72.
— — — interne d'Hirschfeld, 72.

Nerf splanchnique inférieur, 336, 357.
— — pelvien, 362.
— supérieur du jambier antérieur, 359.
— — du rond pronateur, 282.
— supra-trochléaire d'Arnold, 68.
— sus-orbitaire, 87.
— sus-scapulaire, 213.
— temporal profond, 78.
— temporal-buccal, 77.
— temporo-massétérin, 78.
— terminal, 30.
— tibial antérieur, 281, 283.
— — postérieur, 287.
— trachéaux, 138.
— trijumeau, 63.
— tympanique, 122.
— urétéral, 364.
— urétéro-vésical externe, 364.
— — — interne, 364.
— utriculaire, 111.
— vasculaire, 243, 293.
— — de l'artère humérale, 216, 220, 246.
— — de l'artère fémorale, 267, 293.
— — de l'artère poplitée, 296.
— vasomoteur de Tildman, 36.
— ventral, 18.
— vertébral, 326.
— vestibulaire, 112.
— vidien, 99, 326.
— voméro-nasal, 30.
Neurectomie, 319.
Neurinome, 11.
Neuro-fibromatose, 11.
Neurolyse des nerfs rachidiens, 87.
— des branches périphériques du trijumeau, 87.
— du ganglion de Gasser, 89.
Neurone, 2.
— ganglionnaire, 369.
— préganglionnaire, 369.
Neuropathies, 10.
Névralgie faciale, 85.
— du glosso-pharyngien, 127.
— du nerf honteux interne, 302.
— du nerf occipital d'Arnold, 195.
— sciatique, 278.
Névrilème, 2.
Névrite localisée et multiple, 10.
Névrodocite de Sicard, 10.
Nissl (formations chromatiques), 313.
Nœuds d'Aschoff-Tavara, 312.
— de Keith et Flack, 312.
— de Ranvier, 3.
Nomenclature de Delmas et Laux, 311.
Noyau central de Perlia, 51.
— cochléaire, 112.
— commissural de Cajal, 124.
— de Bechterew, 113.
— de Darkewitch, 51.
— d'Edinger-Westphall, 51.
— dorsal externe ou de Deiters, 113.
— — interne, 112.
Noyau gustatif de Nageotte, 104.
— lacrymo-nasal de Yagita, 105.
— masticateur, 83.
— moteur du pneumogastrique, 141.
— salivaire supérieur, 105.
Nyctalopie, 42.
Nystagmus, 115.

O

Oddi (sphincter), 318, 336.
Olfactométrie, 29.
Organe de Corti, 111.

P

Pancoast-Tobias (syndrome) 212, 330.
Paraganglion, 347.
— tympanique de Zuckerkandl, 122.
Paralysie de posture, 10.
— du médian, 222.
— du nerf cubital, 229.
— — radial, 238.
— d'un phrénique, 204.
— faciale centrale, 107.
— — périphérique, 107.
Paraosmie, 29.
Parinaud (syndrome), 58.
Patte d'oie de Valentin, 102.
Pédicule intercostal, 250.
— optique, 33.
— urétro-prostatique, 367.
— urétro-rectal, 367.
— vésico-urétéro-déférentiel, 367.
Perforant moyen, 265.
— supérieur, 265.
Périnèvre, 3.
Perlia (noyau central), 51.
Petites glandes salivaires linguales de Blandin-Nuhn et Weber, 80.
Petit nerf abdomino-génital, 330.
— — pétreux profond, 123.
— — — superficiel, 100.
— — splanchnique, 434, 463.
Phéochromocytome, 451.
Phrénique droit, 259, 464.
— gauche, 260.
Pièce intermédiaire, 18.
Pirogoff (triangle), 203.
Pitres (signe), 363.
Placode, 18.
— auditive, 109.
— olfactive, 18, 25.
— optique, 18, 33.
Plexus basal de Ranvier, 112.
— brachial, 207.
— broncho-pulmonaire, 353.
— cardiaque, 351, 372.
— cervical, 197.

Plexus basal postérieur de Cruveilhier, 189.
— cœliaque, 357.
— coronaire de Valentin, 124, 352.
— — stomachique, 357.
— d' Auerbach, 312, 372.
— de Meissner, 312, 372.
— dentaire, 74.
— diaphragmatique, 203, 357.
— épigastrique, 355.
— ganglionné pelvi-périnéal, 362.
— hépatique, 357.
— honteux, 299, 362.
— hypogastrique, 361, 374.
— intercarotidien, 349.
— interiliaque, 360, 362.
— laryngé de Haller, 136, 351.
— lombaire, 255.
— lombo-aortique, 360.
— médiastinal postérieur, 355.
— mésentérique inférieur, 360.
— — supérieur, 358.
— œsophagien, 335.
— pelvien, 361.
— péricarotidien, 371.
— périprostatique, 364.
— pharyngien, 350.
— pulmonaire, 353.
— rénal, 358.
— sacré, 271.
— — postérieur de Trolard, 193.
— sacro-coccygien, 303.
— solaire, 355, 359.
— spermatique, 358.
— splénique, 358.
— thymique, 351.
— thyroïdien, 351.
— — supérieur de Garnier et Villemain, 135.
— triangulaire, 64.
— utéro-ovarien, 358.
— vésico-déférentiel, 373.
Pli laryngé de Hyrtl, 136.
Pneumogastrique, 129.
Point de Valleix, 278.
— d'excitation, 7.
— moteur, 7.
Politzer (éminence styloïde), 98.
Polynévrite, 10.
Prosencéphale, 18.

Q

Quadrilatère huméro-tricipital de Velpeau, 234.

R

Racine antérieure, 163, 175.
— longue du ganglion ophtalmique, 69.
— olfactive, 25.
— postérieure, 163, 175.
Radicotomie antérieure, 183.
— postérieure, 183.
Rameau accessoire du saphène interne, 266.
— anastomotique du médian, 221.
— auriculaire du vague, 140.
— communicant, 325, 335, 340, 346.
— cutané externe du radial, 236.
— — interne du radial, 236.
— de l'artère fémorale, 264.
— mémingé, 67, 135, 158.
— — récurrent, 136.
— musculaire ou thénarien, 221.
— orbitaire, 72.
— sensitif du conduit auditif externe, 100.
— thénarien de Lejars, 237.
— tonsillaire, 123.
— vasculaire du XII, 158.
Ramisection, 319.
Ramsay-Hunt (zone), 107.
Ranvier (nœuds), 3.
— (plexus basal), 112.
Raynaud (maladie), 319, 331, 337.
Réaction de dégénérescence, 8.
Réflexes, 6, 187.
— achilléen, 187.
— carotidien, 127.
— cornéen, 106.
— de la toux, 126.
— d'Hofman, 9.
— nasopalpébral, 106.
— nauséeux ou pharyngien, 126.
— oculo-cardiaque, 318.
— sinu-carotidien, 318.
— solaire, 318.
— stapédien, 115.
Remak (fibres), 4, 313.
Réseau neurofibrillaire, 313.
Rétinophotographie, 44.
Ricard (procédé), 98.
Rolando (substance gélatineuse), 83.
— (tubercule cendré), 83.
Romberg (épreuve), 116.
Roth (ménalgie paresthésique), 259.

S

Schultze (cellule bipolaire), 27.
— (faisceau longitudinal dorsal), 142.
Schwabach (épreuve), 114.
Schwann (cellules), 3.
— (gaines), 308.
Schwannome, 11.
Scotome, 42.
Sébileau (fosse sus- et rétropleurale), 325.
— (groupe spinal), 149.
— (triangle omo-trapézien), 149.
Sécrétion lacrymale, 86.
— salivaire, 87.
Semon-Rosenbach (loi), 143.

Sensibilité extéro-ceptive, 5, 173.
— intéro-ceptive, 5, 173.
— proprioceptive, 5.
Sicard (névrodocite), 10.
Sicard et Cestant (nerf de conjugaison), 179.
Signe d'Argyll-Robertson, 61.
— de Charles Bell, 107.
— de Pitres, 283.
— des cils, 106.
— du peaucier du cou, 107.
— du rideau de Vernet, 143.
Sinus caverneux, 49.
Sludge (centre sacré), 374.
Somite, 18.
Spasme facial, 107.
Sphincter d'Oddi, 318, 336.
Spinal bulbaire, 147.
— médullaire, 147.
Splanchno-sympathectomie thoraco-lombaire, 345.
Stinson (canal en Y ou), 72.
Substance gélatineuse de Rolando, 83.
Sulcus terminalis, 155.
Surdité de perception, 115.
— de transmission, 115.
Sympathectomie, 319.
— cervicale, 333.
— thoracique haute, 338.
— thoraco-lombaire de Smithwick, 345.
Sympathine, 314.
Sympathique des viscères abdominaux, 372.
— — pelviens, 373.
— — thoraciques, 372.
— du membre inférieur, 372.
— — supérieur, 371.
Sympathoblaste, 166.
Sympatholyse, 319.
Syndrome basilaire, 16.
— canalaire, 10.
— condylo-déchiré postérieur, 16.
— d'Avellis, 146.
— de Benedict, 58.
— de Claude Bernard-Horner, 212, 252.
— de Collet, 146.
— de Forster-Kennedy, 44.
— de Fuchs, 330.
— de Jackson, 146.
— de Jendrossik, 108.
— de Korsakoff, 61.
— de la fente sphénoïdale, 16.
— de l'angle ponto-cérébelleux, 16.
— de la pointe du rocher ou de Granedigo, 16, 58, 66.
— de l'auriculo-temporal, 87.
— de Millard-Gubler, 58, 107.
— de Pancoast-Tobias, 212, 330.
— de Parinaud, 58,
— des « larmes de crocodile », 87.
— de Schmidt, 146.
— de Vernet, 146.
— de Villaret, 146.
— de Weber, 58.
— du trou déchiré postérieur, 16, 127.
Syndrome inférieur ou de Klumpke-Déjerine, 212.
— labyrinthique de type destructif, 117.
— — irritatif, 118.
— rétrolabyrinthique, 118.
— supérieur ou de Duchenne-Erb, 211.
— total de Garcin, 16.
Système cilio-moteur, 59.
— irido-moteur, 59.

T

Tchermak (épreuve), 127.
Technique de Barany, 117.
Tendon de Zinn, 36.
Ténon (aponévrose), 50.
Tente du nerf optique, 35.
— olfactive de Trolard, 26.
Teeritoire sensitif du trijumeau, 84.
Test de Frey, 85.
— d'Elsberg, 29.
Tildman (nerf vasomoteur), 36.
Topographie radiculaire de déficit, 169.
— — d'excitation, 169.
Treitz (lame), 359.
Triangle de Béchard, 157.
— de Farabeuf, 135, 157.
— de Pirogoff, 158.
— omo-trapézien de Sébileau, 149.
— omo-tricipital, 234.
— sus-méatique de Mac Even, 98.
Trolard (plexus sacré postérieur), 193.
Trompe d'Eustache, 109.
Tronc antérieur, 77.
— commun des nerfs du péristaphylin externe, 78.
— — — du ptérygoïdien interne, 78.
— pneumogastrique abdominal de Delmas et Laux, 139.
— postérieur, 78.
Tubercule cendré de Rolando, 83.
— de Chassaignac, 325.
Tumeurs des nerfs, 11.
Tympanométrie, 115.

V

Valentin (ganglion postérieur), 74.
— (patte d'oie), 102.
— (plexus coronaire), 124.
Valleix (points), 278.
Van Wijhe (classification), 18.
Velpeau (quadrilatère huméro-tricipital), 234.
Vernet (syndrome), 126, 146.
Vertige de Ménière, 115.
Vésicule olfactive de Van der Stricht, 28.
— optique, 33.
Vieussens (anse), 133, 348.
Villaret (syndrome), 146.
Vitesse de conduction, 8.
Voie antérieure transpleurale, 339.
— antéro-externe de Gask et Rosse, 333.

Voie cortico-nucléaire réflexe, 53.
— — — volontaire, 53.
— d'abord du phrénique, 206.
— occipitale, abord du trijumeau, 91.
— postérieure de White, 333.
— — extra-pleurale, 338.
— rétro-épitrochléenne cubital, 233.
— rétro-pectorale cubital, 233.
— sous-péritonéale, 343.
— sous-temporale transtentorielle, 91.
— temporale, abord du trijumeau, 90.
— transpéritonélale, 343.

W

Walter (nerf rénal postérieur), 357.
Warthon (canal), 80.
Weber (épreuve), 114.
— (syndrome), 58.
White (voie postérieure), 333.
Willis (nerf ophtalmique), 66.
Wrisberg (anse mémorable), 139, 349.
— (espace quadrilatère), 138.
— (intermédiaire), 93, 349, 371.
— (lingula), 64.

Y

Yagita (noyau lacrymo-nasal), 105.

Z

Zinn (tendon), 50.
Zinn-Haller (anneau), 38.
Zone de Ramsay-Hunt, 107.
— intermédio-latérale, 22.
— olfactive, 26.
Zuckerkandl (paraganglion tympanique), 122.

MASSON, Editeur,
120, Boulevard Saint-Germain,
75280 Paris Cedex 06.
Dépôt légal : 3e trimestre 1981.

Imprimé
en France.

SOULISSE et CASSEGRAIN,
Imprimeurs, Niort.
Dépôt légal : 3e trimestre 1981.
N° 1916.

ERRATUM

Avant-dernière ligne de l'introduction :

Au lieu de Jacques LARRIGUE,
il y a lieu de lire : Jacques LAGARRIGUE.

LAZORTHES : *Système nerveux périphérique* (3e édit.).